UNIVERSIDADE FEDERAL DOS VALES DO JEQUITINHONHA E MUCURI
INSTITUTO DE CIÊNCIAS AGRÁRIAS
CURSO DE MEDICINA VETERINÁRIA

Jéssica Del' Nero

RELATO DE CASO: DOENÇA INFLAMATÓRIA INTESTINAL (DII) EM CÃES

Unaí-MG

2023

RELATO DE CASO: DOENÇA INFLAMATÓRIA INTESTINAL (DII) EM CÃES

Monografia apresentada ao curso de Medicina Veterinária do Instituto de Ciências Agrárias da Universidade Federal dos Vales do Jequitinhonha e Mucuri, como requisito para obtenção do título de Graduação.

Orientador: Prof. Mestre. Amanda Melo Sant'Anna Araújo.

Unaí-MG

2023

Jessica Del' Nero

RELATO DE CASO: DOENÇA INFLAMATORIA INTESTINAL DII

Monografia apresentada ao curso de Medicina Veterinária do Instituto de Ciências Agrárias da Universidade Federal dos Vales do Jequitinhonha e Mucuri, como requisito para obtenção do título de Graduado.

Orientador: Amanda Melo Sant'Anna Araújo

Data de aprovação 25 / 01 / 23.

Prof. Msc. Amanda Melo Sant'Anna Araújo
Instituto de Ciências Agrárias - UFVJM

Prof. Esp. Karielly Amaral Andrade
Instituto de Ciências Agrárias - UFVJM

Esp. Juliana Mori
Universidade Federal de Lavras - UFLA

Prof. Dra. Marília Cristina Sola
Instituto de Ciências Agrárias - UFVJM

Unaí-MG

2023

LISTA DE ABREVIATURAS E SIGLAS

AINES	Anti-inflamatórios não esteroidais
BID	Duas vezes ao dia
DII	Doença inflamatória intestinal
Kg	Quilograma
SID	Uma vez ao dia
TID	Três vezes ao dia
TGI	Trato gastrointestinal
GI	Gastrointestinal

LISTA DE ILUSTRAÇÕES

Figura I..... 12
Figura II..... 14
Figura III..... 15
Figura IV..... 15
Figura V..... 16
Figura VI..... 16
Figura VII..... 17
Figura VIII..... 17
Figura IX..... 18
Figura X..... 18
Figura XI..... 19
Figura XII..... 19
Figura XIII..... 20
Figura XIV..... 21
Figura XV..... 22
Figura XVI..... 22
Figura XVII..... 23
Figura XVIII..... 23
Figura XIX..... 24
Figura XX..... 25
Figura XXI..... 25
Figura XXII..... 26
Figura XXIII..... 27
Figura XXIV..... 27
Figura XXV..... 28
Figura XXVI..... 28
Figura XXVII..... 28
Figura XXVIII..... 30
Figura XXIX..... 31

Figura XXX..... 31

AGRADECIMENTOS

Em primeiro lugar agradeço a Deus, Ele me concedeu a graça de adentrar nesta instituição e sem seus milagres não estaria aqui concluindo este trabalho.

Agradeço a minha família, em especial minha mãe Maria Aparecida Del' Nero que caminhou cada passo comigo, enxugou minhas lágrimas e compartilhou meus sorrisos. Acredito que a vovó Dercina estaria orgulhosa.

Sou grata aos meus mestres durante essa jornada. A Dra. Nadia Reysla, que nunca desistiu da minha amada June e abriu as portas de sua casa para mim, obrigada amiga. A Dra. Juliana Masiero e a Katia que me deram oportunidade de estágio e tantos conhecimentos, minha eterna gratidão.

A Dra. Juliana Mori que também me deu a oportunidade de ganhar conhecimentos tão valiosos em sua clínica em sua companhia e de seus colegas veterinários, muito obrigada.

Agradeço imensamente a Mestre Prof. Amanda Melo Sant'Anna Araújo por ter aceitado me orientar mesmo com sua carga horaria intensa, muito obrigada mestra foi uma honra.

Obrigada a todos aqueles que direta e indiretamente fizeram parte dessa empreitada, sem vocês provavelmente não teria chegado tão longe um sonho se realiza aqui, e este é apenas o primeiro passo de muitos.

RESUMO

A doença inflamatória intestinal é um distúrbio gástrico, crônico e idiopático, caracterizado por inflamações nas mucosas intestinais. Dentro da patologia várias manifestações clínicas podem ser observadas, acometendo tanto cães quanto gatos. Nesse caso, o diagnóstico correto da doença e a realização de um planejamento terapêutico é essencial para garantir o conforto do paciente, já que essa condição não possui cura. Nesse trabalho há o relato de caso de uma cadela da raça maltês, com cinco meses de idade. O animal demonstrava fortes dores abdominais generalizadas, sendo necessário o encaminhamento para uma laparotomia exploratória. Foram observados segmentos de isquemia e pequenos nódulos intestinais, com suspeita inicial de corpo estranho. Após exames laboratoriais, o animal foi diagnosticado com linfangiectasia de forma errônea. Encaminhado para gastroenterologia, realizou-se outros exames para descartar patologias que se encaixavam como diagnósticos diferenciais e, além disso, iniciou-se uma dieta hidrolisada restrita hipoalergênica junto com terapêutica antibiótica e imunossupressora, mantida por 60 dias. Após esse período, foi realizado retorno à alimentação anterior que ocasionou, para teste e comprovação do diagnóstico, a recidiva dos sintomas. Dessa forma, foi diagnosticada com Doença Inflamatória Intestinal Crônica. Atualmente, o animal tem uma vida normal, controlando a patologia com dieta restritiva e medicamentos ministrados em crises.

Palavras-chave: Canino. Doença Inflamatória. DII. Isquemia. Intestino. Maltês.

ABSTRACT

Inflammatory bowel disease is a chronic, idiopathic gastric disorder characterized by inflammation of the intestinal mucosa. Within the pathology, several clinical manifestations can be observed, affecting both dogs and cats. In this case, the correct diagnosis of the disease and carrying out a therapeutic plan is essential to ensure the patient's comfort, since this condition has no cure. In this work there is a case report of a bitch of the Maltese breed, with five months of age. The animal showed severe generalized abdominal pain, requiring referral for an exploratory laparotomy. Points of ischemia and small intestinal nodules were observed, with initial suspicion of a foreign body. After laboratory and histological examinations, the animal was erroneously diagnosed with lymphangiectasia. He was referred to gastroenterology, other tests were performed to rule out pathologies that fit as differential diagnoses and, in addition, a hypoallergenic restricted hydrolyzed diet was started along with antibiotic and immunosuppressive therapy, maintained for 60 days. After this period, a return to the previous diet was carried out, which caused, for testing and confirmation of the diagnosis, the recurrence of symptoms. Thus, she was diagnosed with Chronic Inflammatory Bowel Disease. Currently, the animal has a normal life, controlling the pathology with a restrictive diet and medication administered in crises.

Keywords: Canine. DII. Maltese. Intestine. Inflammatory Disease. Ischemia.

SUMÁRIO

1 INTRODUÇÃO 8

2 OBJETIVO 11

2.1 Objetivos gerais 11

2.2 Objetivos específicos 11

3 RELATO DO CASO 11

4 DISCUSSÃO 28

5 CONCLUSÃO 36

6 REFERÊNCIAS BIBLIOGRÁFICAS 36

1 INTRODUÇÃO

A doença inflamatória intestinal (DII) também conhecida como *Inflammatory Bowel Disease* – IBD, na qual é caracterizada por sinais gastrintestinais em cães e gatos. Segundo Jericó, Andrade Neto e Kogika (2015), a DII é um termo utilizado clinicamente para doenças heterogêneas, idiopáticas com características de inflamação da mucosa intestinal. Dessa forma, relacionada a pacientes com distúrbios gástricos crônicos, quando causas conhecidas de êmese, diarreia ou ambos, foram descartados e a inflamação da região afetada foi confirmada por avaliação anatomopatológica de biopsias do trato gastrintestinal.

Em concordância, Ettinger, Feldman e Cote (2017) citam que as manifestações clínicas predominantes são diarreia, anorexia e dor à palpação abdominal. No entanto, relatam ainda que a perda de peso progressiva e a êmese ocorrem com menos frequência, principalmente quando há envolvimento do estômago e/ou intestino delgado. Estes sinais clínicos, para serem suspeitos de DII, devem se apresentar de forma crônica. Além disso, os autores mencionam que alguns sinais clínicos secundários podem vir a surgir como presença de muco nas fezes, hematoquezia, tenesmo, borborigmos, flatulência, timpanismo e cólicas.

A doença inflamatória intestinal é descrita como um grupo de distúrbios intestinais crônicos, caracterizados por uma infiltração difusa dentro da lâmina própria por várias populações de células inflamatórias (JERICÓ; ANDRADE NETO; KOGIKA, 2015). Segundo TAMS (2003), além de vômitos e diarreia, podem ocorrer outros sinais clínicos observados na DII que incluem mudanças comportamentais, alteração do apetite e perda de peso, além de muitos pacientes ficarem mais deprimidos durante os períodos de aumento da êmese.

Além dos sinais clínicos citados anteriormente, Moraillon e colaboradores (2013a)destacam que esta doença pode apresentar uma infiltração da lâmina própria do intestino grosso e/ou cólon com a presença de células inflamatórias como linfócitos, plasmócitos, eosinófilos ou neutrófilos, macrófagos.

Os tipos de DII frequentemente encontrados são citados por Tams (2003), quando o mesmo relata que “em cães, as formas mais comuns de DII são a enterite linfocítico-plasmocítica e a colite linfocítica-plasmocítica. A enterite linfocítica pura é mais rara de ser identificada em cães. A enterite eosinofílica é encntrada por casualidade, mas definitivamente não é tão comum quanto se especulava.”.

Para a confirmação da DII é necessária a avaliação anatomopatológica de biópsias, que ao serem realizadas em cães com sinais gastrointestinais persistentes ou recorrentes, pode-se observar no material recolhido evidência histológica de infiltração de células inflamatórias de várias origens a nível da mucosa, mais propriamente na lâmina própria, podendo por vezes, estender-se à submucosa (GERMAN et al., 2003; HALL e GERMAN, 2005). Microscopicamente podem ser observados, além da infiltração, defeitos morfológicos na arquitetura da mucosa (TAMS, 2003).

Sua origem idiopática é destacada por Nelson & Couto (2015), assim como o diagnóstico por exclusão. Os autores citam ainda que essa patologia poderia ser uma reação genérica a antígenos, bactérias ou alimentos e que ao comparar seus achados clínicos estes se assemelham a linfoma alimentar.

Em grande parte dos casos o único e principal sinal em pacientes com inflamação intestinal (DII) é o vômito. Tams (2003) ainda afirma que além do vômito, um dos sinais clínicos mais comuns em cães é a diarreia, podendo acometer-se individualmente ou em conjunto com vômitos intermitentes. A diarreia pode ser de caráter aguda ou crônica, sendo que na maioria dos casos a avaliação ocorre devida uma diarreia crônica, que responde temporariamente a mudanças na dieta ou tratamento sintomático ou inespecífico. Nesses casos, em primeiro lugar deve-se identificar se a diarreia é do intestino delgado ou intestino grosso ajudando a determinar a direção da investigação.

Ao realizar apenas biópsias gástricas nesses pacientes, o diagnóstico DII pode ser esquecido. A mucosa do intestino delgado na doença inflamatória pode parecer normal ou pode ter graus de irregularidade, fissuras ou mudanças foliculares (TAMS, 2003).

Estudos recentes indicam que o sistema imune possui importante papel na patogenia de DII, principalmente quando crônicos. Nesses casos, a ativação de linfócitos T, monócitos e macrófagos - que são fonte de citocinas, afetam a resposta inflamatória ou a resposta imune no Trato Gastrointestinal (TGI) (KOLODZIEJSKA-SAWERSKA, *et al.*, 2013).

Um dos exames recomendados para todos os cães e gatos que apresentem sinais crônicos de doença gastrointestinal (GI) é a dosagem sérica de cobalamina. Vários estudos demonstraram que alguns pacientes com doença GI apresentam uma deficiência significativa de cobalamina nos níveis teciduais. Isso é particularmente importante em qualquer caso em que já houve uma resposta subótima à terapia anterior, porque a suplementação com cobalamina pode ser útil para esses pacientes. Os sinais clínicos de deficiência de cobalamina incluem perda crônica cobalamina ou déficit de crescimento, letargia e diarreia. Níveis

subnormais de cobalamina podem resultar de doença da mucosa intestinal, disponibilidade reduzida de fator intrínseco ou competição bacteriana (TAMS, 2003).

O uso de escore de atividades das DII pode ser de grande valia para classificar sua gravidade e preconizar sua terapia subsequente (JERICÓ; ANDRADE NETO; KOGIKA, 2015). Subsequente, conforme demonstrado na figura I.

Figura I- Escore de atividade DII em cães.

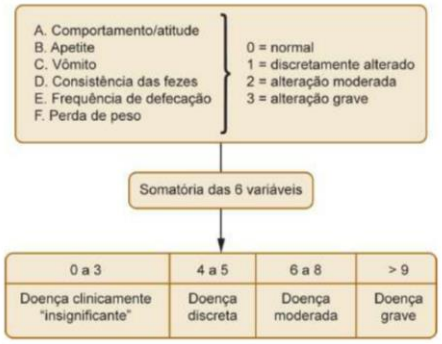

Fonte: JERICÓ; ANDRADE NETO; KOGIKA, 2015, p. 2993.

Conforme citado anteriormente, o diagnóstico da DII se baseia pela exclusão, baseado em uma alteração histológica inflamatória sem uma causa explícita (ETTINGER; FELDMAN; COTE, 2017). Tendo isso em vista, o diagnóstico deve seguir algumas etapas como a identificação inicial de sinais crônicos gastrointestinais, seguido de triagem e exclusão de doenças que possuam os mesmos sinais clínicos, e por último, a histopatologia para diagnóstico definitivo.

No tratamento da doença inflamatória indicam-se dietas hipoalergênicas, proteínas novas, dietas de eliminação ou dietas de proteínas hidrolisadas. Por si só a terapia dietética pode ter um resultado positivo quando a hipersensibilidade da dieta é a causa dos infiltrados inflamatórios. As dietas novas são recomendadas mesmo quando a hipersensibilidade alimentar é descartada, pois possuem antígeno único ou de proteína hidrolisada que reduzem o estímulo antigênico. Dietas altamente digeríveis ou com baixos resíduos são alternativas, principalmente quando dietas de baixo teor de gordura são necessárias no caso para evitar pior absorção. (ZORAN, 2008)

Ainda segundo Zoran (2008), durante o tratamento, faz-se necessário o controle parasitário e a utilização de doses imunossupressoras de prednisona para reduzir o estímulo inflamatório e imunológico dentro do TGI, porém somente depois que causas infecciosas ou parasitárias são descartadas. O uso de antibioticoterapia geralmente é justificado na DII,

levando em conta o supercrescimento secundário de bactérias ou o desenvolvimento de enterite responsiva a antibióticos, sendo que estas são comuns em DII e supõe-se que os antígenos bacterianos são de grande importância no desenvolvimento da enfermidade.

2 OBJETIVO

2.1 Objetivos gerais

O presente trabalho teve por objetivo relatar o diagnóstico e tratamento da doença inflamatória intestinal (DII) em um cão maltes e suas implicações na rotina desse animal.

2.2 Objetivos específicos

a) Relatar o caso e descrever sua ficha clínica (dados de identificação, anamnese, exame clínico);

b) Coletar os dados encontrados em exames complementares utilizados para diagnóstico completo e indicar o tratamento eleito para melhor qualidade de vida do paciente;

c) Discutir outros métodos que poderiam ter sido utilizados para diagnóstico completo e a existência de outras opções de tratamento. Assim como, discutir tratamentos secundários visando a qualidade de vida do animal.

3 RELATO DO CASO

Um cão da raça maltês de 3 (três) meses de idade, fêmea, foi encaminhado para consulta apresentando diarreia pastosa com muco e vômito, conforme relatos do tutor. Após avaliação semiológica, observou-se ainda febre e dor abdominal, suspeitando de um gastroenterite. Foi realizado um hemograma no dia 28 de maio de 2021, além de testes imunocromatográficos em amostra de secreções de fezes para cinomose e parvovirose que se mostraram negativos.

O exame realizado (Figura II) apresentou resultados que se encontravam dentro dos parâmetros normais.

Figura II - Exame hemograma do cão maltes contendo eritrograma e leucograma com parâmetros normais.

Material...: SANGUE COM EDTA
Metodologia: Contagem automatizada através de citometria de fluxo, impedância e fluorescência óptica.
Contagem diferencial e avaliação morfológica realizada por microscopia óptica por Patologista Clínico Veterinário.

ERITROGRAMA	VALORES OBTIDOS	VALORES DE REFERÊNCIA	UNIDADES
ERITRÓCITOS.....	5,17	5,00 - 10,0	milhões/µL
HEMOGLOBINA.....	11,20	8,00 - 15,00	g/dL
HEMATÓCRITO.....	24,70	24,00 - 45,00	%
V.C.M.....	47,77	39,00 - 55,00	fL
H.C.M.....	21,66	12,50 - 17,50	pg
C.H.C.M.....	45,34	30,00 - 36,00	g/dL
RDW-CV.....	15,40	12,00 - 15,00	%
ERITRÓCITOS NUCLEADOS.....	0,0	(Observado durante a contagem diferencial)	

OBSERVAÇÃO SÉRIE VERMELHA:

LEUCOGRAMA	VALORES OBTIDOS		VALORES DE REFERÊNCIA		
CÉLULAS NUCLEADAS.....	13080	/µL	6.0 a 19.0 mil/µL		
LEUCÓCITOS CORRIGIDOS.....	13.080	/µL	6.0 a 19.0 mil/µL		
CONTAGEM DIFERENCIAL.....	%	µL	Relativo	Absoluto	
MIELÓCITOS.....	0	0	0 %	0 - 165	µL
METAMIELÓCITOS.....	0	0	0 %	0 - 165	µL
BASTONETES.....	0	0	0 - 3 %	0 - 495	µL
SEGMENTADOS.....	55	7.194	35 - 75 %	3300 - 12705	µL
EOSINÓFILOS.....	4	523	2 - 12 %	0 - 1650	µL
BASÓFILOS.....	0	0	0 - 1 %	0 - 495	µL
LINFÓCITOS TÍPICOS.....	32	4.186	20 - 55 %	660 - 4950	µL
LINFÓCITOS ATÍPICOS.....	0	0	0 %	660 - 4950	µL
MONÓCITOS.....	9	1.177	1 - 4 %	0 - 1650	µL
OUTROS (*).....	0	0			

OBSERVAÇÃO SÉRIE BRANCA:

CONTAGEM PLAQUETÁRIA.... 390000 300 a 700 mil/µL
AVALIAÇÃO PLAQUETÁRIA CONTAGEM DE PLAQUETA CONFIRMADA POR MICROSCOPIA

REFERÊNCIAS: Weiss, DJ; Wardrop, Schalm's Veterinary Hematology. Iowa. 6ed, 2010, 1206p. Thrall, MA et al. Hematologia e Bioquímica Clínica Veterinária. Rio de Janeiro: Guanabara Koogan, 2ed, 2015, 688p.

Fonte: Arquivo pessoa, 2023

De acordo com a anamnese e os sinais clínicos apresentados, mesmo sem evidências no hemograma, concluiu-se ser uma giardíase, e foi preconizado um tratamento com os fármacos, metronidazol como antibiótico dose 15-25 mg/kg BID por 8 (oito) dias, dipirona gotas antitérmico dose 25 mg/kg TID, escopolamina gotas dose 0,3-1,5 mg, probiótico 1-4 g/dia.

Animal respondeu bem ao tratamento, porém, apresentou os mesmos sintomas após 1 mês, apresentando diarreia liquida com muco, dor abdominal intensa, hipertermia, além de vômito e perda de peso. Somado a isso, o tutor ainda relatou que o animal havia mexido no lixo, então houve a suspeita de corpo estranho.

Foi realizado um hemograma completo (figuras III, IV, V, VI, VII, VIII, IX e X), radiografia (figura XI), e ultrassonografia (figura XII).

Figura III – Exame hemograma cão maltes contendo eritrograma sem alterações e leucocitose sem desvio a esquerda e monocitose.

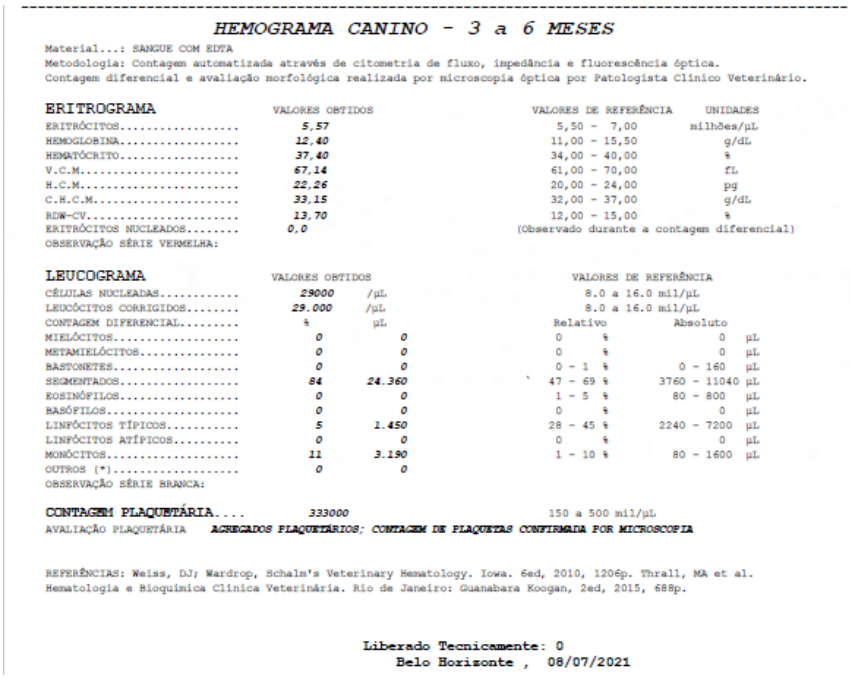

HEMOGRAMA CANINO - 3 a 6 MESES

Material...: SANGUE COM EDTA
Metodologia: Contagem automatizada através de citometria de fluxo, impedância e fluorescência óptica.
Contagem diferencial e avaliação morfológica realizada por microscopia óptica por Patologista Clínico Veterinário.

ERITROGRAMA	VALORES OBTIDOS	VALORES DE REFERÊNCIA	UNIDADES
ERITRÓCITOS.....	5,57	5,50 - 7,00	milhões/µL
HEMOGLOBINA.....	12,40	11,00 - 15,50	g/dL
HEMATÓCRITO.....	37,40	34,00 - 40,00	%
V.C.M.....	67,14	61,00 - 70,00	fL
H.C.M.....	22,26	20,00 - 24,00	pg
C.H.C.M.....	33,15	32,00 - 37,00	g/dL
RDW-CV.....	13,70	12,00 - 15,00	%
ERITRÓCITOS NUCLEADOS.....	0,0	(Observado durante a contagem diferencial)	

OBSERVAÇÃO SÉRIE VERMELHA:

LEUCOGRAMA	VALORES OBTIDOS		VALORES DE REFERÊNCIA	
CÉLULAS NUCLEADAS.....	29000	/µL	8.0 a 16.0 mil/µL	
LEUCÓCITOS CORRIGIDOS.....	29.000	/µL	8.0 a 16.0 mil/µL	
CONTAGEM DIFERENCIAL.....	%	µL	Relativo	Absoluto
MIELÓCITOS.....	0	0	0 %	0 µL
METAMIELÓCITOS.....	0	0	0 %	0 µL
BASTONETES.....	0	0	0 - 1 %	0 - 160 µL
SEGMENTADOS.....	84	24.360	47 - 69 %	3760 - 11040 µL
EOSINÓFILOS.....	0	0	1 - 5 %	80 - 800 µL
BASÓFILOS.....	0	0	0 %	0 µL
LINFÓCITOS TÍPICOS.....	5	1.450	28 - 45 %	2240 - 7200 µL
LINFÓCITOS ATÍPICOS.....	0	0	0 %	0 µL
MONÓCITOS.....	11	3.190	1 - 10 %	80 - 1600 µL
OUTROS (*).....	0	0		

OBSERVAÇÃO SÉRIE BRANCA:

CONTAGEM PLAQUETÁRIA.... 333000 150 a 500 mil/µL
AVALIAÇÃO PLAQUETÁRIA AGREGADOS PLAQUETÁRIOS; CONTAGEM DE PLAQUETAS CONFIRMADA POR MICROSCOPIA

REFERÊNCIAS: Weiss, DJ; Wardrop, Schalm's Veterinary Hematology. Iowa. 6ed, 2010, 1206p. Thrall, MA et al. Hematologia e Bioquímica Clínica Veterinária. Rio de Janeiro: Guanabara Koogan, 2ed, 2015, 688p.

Liberado Tecnicamente: 0
Belo Horizonte , 08/07/2021

Fonte: Arquivo pessoa, 2023

Figura IV- Exame de dosagens de ureia e creatinina de cão maltes com creatinina normal e ureia aumentada.

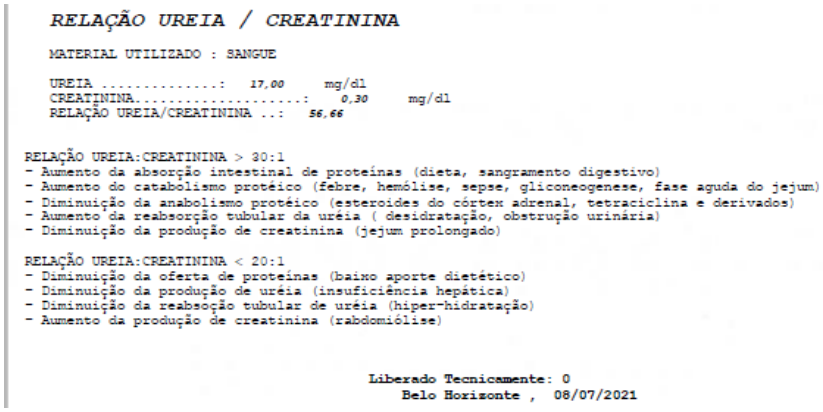

RELAÇÃO UREIA / CREATININA

MATERIAL UTILIZADO : SANGUE

UREIA .....: 17,00 mg/dl
CREATININA.....: 0,30 mg/dl
RELAÇÃO UREIA/CREATININA ...: 56,66

RELAÇÃO UREIA:CREATININA > 30:1
- Aumento da absorção intestinal de proteínas (dieta, sangramento digestivo)
- Aumento do catabolismo protéico (febre, hemólise, sepse, gliconeogenese, fase aguda do jejum)
- Diminuição da anabolismo protéico (esteroides do córtex adrenal, tetraciclina e derivados)
- Aumento da reabsorção tubular da uréia (desidratação, obstrução urinária)
- Diminuição da produção de creatinina (jejum prolongado)

RELAÇÃO UREIA:CREATININA < 20:1
- Diminuição da oferta de proteínas (baixo aporte dietético)
- Diminuição da produção de uréia (insuficiência hepática)
- Diminuição da reabsoção tubular de uréia (hiper-hidratação)
- Aumento da produção de creatinina (rabdomiólise)

Liberado Tecnicamente: 0
Belo Horizonte , 08/07/2021

Fonte: Arquivo pessoa, 2023

A figura III está relacionada a reação ureia/creatinina acima de 30:1 (indicando) animal desidratado e outros parâmetros avaliados no exame (THARALL, 2007).

Figura V – Exame contendo dosagem de nívreis de fosfato sanguíneo indicando um aumento, proteínas e frações dentro da normalidade e TGP dentro dos limites normais.

FÓSFORO

RESULTADO.....: 7,4 mg/dL
MATERIAL UTILIZADO : Sangue
MÉTODO : Eletrodo Seletivo

Valores de referência
Canino : 2,7 a 5,4 mg/dL
Felino : 2,6 a 5,5 mg/dL
Bovino : 4,3 a 7,8 mg/dL
Equino : 3,1 a 5,6 mg/dL

REFERÊNCIAS: 1 - Kaneko, JJ et al. Clinical Biochemistry of domestic animals. New York: Academic. 6ed, 2008, 869p. 2 - Cornell University - Animal Health Diagnostic Center. 240 Farrier Road, Ithaca, New York, 2016.
Valores de referência atualizados

PROTEINA TOTAL E FRAÇÕES

MATERIAL UTILIZADO : SANGUE

			Valores de referência Caninos:	Felinos:
PROTEINA TOTAL	6,2	g/dl	5,30 a 7,80	5,40 a 7,80
ALBUMINA	2,8	g/dl	2,30 a 3,80	2,10 a 3,30
GLOBULINA.....	3,40	g/dl	2,30 a 5,20	2,60 a 5,10
RELAÇÃO ALBUMINA/GLOBULINA ..:	0,82			

TGP (ALT)

RESULTADO.....: 36 U/L
MATERIAL UTILIZADO : Sangue
MÉTODO: Bicromático Rate

Valores de referência
Canino : 17 a 95 U/L
Felino : 10 a 80 U/L

REFERÊNCIAS: 1 - Kaneko, JJ et al. Clinical Biochemistry of domestic animals. New York: Academic. 6ed, 2008, 869p. 2 - Cornell University - Animal Health Diagnostic Center. 240 Farrier Road, Ithaca, New York, 2016.
Valores de referência atualizados

Liberado Tecnicamente: 0
Belo Horizonte , 08/07/2021

Fonte: Arquivos do tutor

Figura VI – Exame indicando análises de TGO dentro dos limites de normalidade, fosfatase alcalina aumentada em relação aos valores limites apresentados no exame de sangue, ácido úrico com valores normais.

TGO (AST)

RESULTADO.....: 25 U/L
MATERIAL UTILIZADO : Sangue
MÉTODO : Bicromático Rate

Valores de referência
Canino : 18 a 56 U/L
Felino : 17 a 48 U/L

REFERÊNCIAS: 1 - Kaneko, JJ et al. Clinical Biochemistry of domestic animals. New York: Academic. 6ed, 2008, 869p. 2 - Cornell University - Animal Health Diagnostic Center. 240 Farrier Road, Ithaca, New York, 2016.
Valores de referência atualizados

FOSFATASE ALCALINA

RESULTADO.....: 198 U/L
MATERIAL UTILIZADO : Sangue
MÉTODO: Bicromático Rate

Valores de referência
Canino : 10 a 96 U/L
Felino : 10 a 96 U/L
Equino : 145 a 395 U/L

REFERÊNCIAS: 1 - Kaneko, JJ et al. Clinical Biochemistry of domestic animals. New York: Academic. 6ed, 2008, 869p. 2 - Cornell University - Animal Health Diagnostic Center. 240 Farrier Road, Ithaca, New York, 2016.

ÁCIDO ÚRICO

RESULTADO.....: 0,50 mg/dL
MATERIAL UTILIZADO : Sangue
MÉTODO : Bicromático Endpoint

Valores de referência
Cão: 0,0 a 1,8 mg/dL
Gato: 0,0 a 1,0 mg/dL

REFERÊNCIAS: 1 - Kaneko, JJ et al. Clinical Biochemistry of domestic animals. New York: Academic. 6ed, 2008, 869p. 2 - Cornell University - Animal Health Diagnostic Center. 240 Farrier Road, Ithaca, New York, 2016.

Liberado Tecnicamente: 0
Belo Horizonte , 08/07/2021

Fonte: Arquivo pessoa, 2023

Figura VII – Exame analisando bilirrubina total e frações dentro dos valores normais. Cálcio dentro dos limites normais do exame de sangue.



BILIRRUBINA TOTAL E FRAÇÕES

			Valores de referência
RESULTADO: TOTAL :	0,30	mg/dL	0,10 - 0,60 mg/dL
DIRETA :	0,03	mg/dL	0,05 - 0,30 mg/dL
INDIRETA:	0,27	mg/dL	0,01 - 0,40 mg/dL

MATERIAL UTILIZADO : Sangue
MÉTODO: Bicromático Endpoint

REFERÊNCIAS: 1 - Kaneko, JJ et al. Clinical Biochemistry of domestic animals. New York: Academic. 6ed, 2008, 869p. 2 - Cornell University - Animal Health Diagnostic Center. 240 Farrier Road, Ithaca, New York, 2016.

CÁLCIO

RESULTADO.....: 8,90 mg/dL
MATERIAL UTILIZADO : Sangue
MÉTODO: Bicromático Endpoint

Valores de referência
Canino : 9,0 a 11,3 mg/dL
Felino : 6,2 a 10,2 mg/dL
Equino : 9,0 a 13,0 mg/dL

REFERÊNCIAS: 1 - Kaneko, JJ et al. Clinical Biochemistry of domestic animals. New York: Academic. 6ed, 2008, 869p. 2 - Cornell University - Animal Health Diagnostic Center. 240 Farrier Road, Ithaca, New York, 2016.

Liberado Tecnicamente: 0
Belo Horizonte , 08/07/2021

Fonte: Arquivo pessoa, 2023

Figura VIII - Exame indicando colesterol total acima dos valores normais, gama GT também acima dos valores preconizados. Glicose com valores abaixo do limite.



COLESTEROL TOTAL

RESULTADO.....: 419,00 mg/dL
MATERIAL UTILIZADO: Sangue
MÉTODO: Policromático Endpoint

Valores de referência
Canino: 125 a 270 mg/dL
Felino: 90 a 205 mg/dL
Bovino: 80 a 120 mg/dL

REFERÊNCIAS: 1 - Kaneko, JJ et al. Clinical Biochemistry of domestic animals. New York: Academic. 6ed, 2008, 869p. 2 - Cornell University - Animal Health Diagnostic Center. 240 Farrier Road, Ithaca, New York, 2016.

Gama GT (GGT)

RESULTADO.....: 19 U/L
MATERIAL UTILIZADO : Sangue
MÉTODO: Bicromático Rate

Valores de referência
Canino : 0 a 8 U/L
Felino : 1,3 a 5,1 U/L
Equino : 4 a 13 U/L

REFERÊNCIAS: 1 - Kaneko, JJ et al. Clinical Biochemistry of domestic animals. New York: Academic. 6ed, 2008, 869p. 2 - Cornell University - Animal Health Diagnostic Center. 240 Farrier Road, Ithaca, New York, 2016.

GLICOSE

RESULTADO.....: 56 mg/dL
MATERIAL UTILIZADO : Sangue
MÉTODO: Bicromático Endpoint

Valores de referência
Canino : 65 a 118 mg/dL
Felino : 73 a 134 mg/dL
Equino : 75 a 115 mg/dL
Bovino : 45 a 75 mg/dL

REFERÊNCIAS: 1 - Kaneko, JJ et al. Clinical Biochemistry of domestic animals. New York: Academic. 6ed, 2008, 869p. 2 - Cornell University - Animal Health Diagnostic Center. 240 Farrier Road, Ithaca, New York, 2016.

Liberado Tecnicamente: 0
Belo Horizonte , 08/07/2021

Fonte: Arquivo pessoa, 2023

Figura IX - Exame indicando amilase dentro dos valores de referência, ureia e creatinina dentro dos valores de referência.

AMILASE

RESULTADO.....: *825* U/L
MATERIAL UTILIZADO : Sangue
MÉTODO : Bicromático Rate

Valores de referência
Canino : 300 a 2000 U/L
Felino : 500 a 1800 U/L

REFERÊNCIAS: 1 - Kaneko, JJ et al. Clinical Biochemistry of domestic animals. New York: Academic. 6ed, 2008, 869p. 2 - Cornell University - Animal Health Diagnostic Center. 240 Farrier Road, Ithaca, New York, 2016.

UREIA

RESULTADO.....: *17* mg/dL
MATERIAL UTILIZADO : Sangue
MÉTODO: Bicromático Rate

Valores de referência
Canino : 15 a 40 mg/dL
Felino : 17 a 35 mg/dL
Equino : 08 a 27 mg/dL

REFERÊNCIAS: 1 - Kaneko, JJ et al. Clinical Biochemistry of domestic animals. New York: Academic. 6ed, 2008, 869p. 2 - Cornell University - Animal Health Diagnostic Center. 240 Farrier Road, Ithaca, New York, 2016.
Valores de referência atualizados

CREATININA

RESULTADO.....: *0,30* mg/dL
MATERIAL UTILIZADO : Sangue
MÉTODO: Bicromático Rate

Valores de referência
Canino : 0,50 a 1,50 mg/dL
Felino : 0,70 a 1,80 mg/dL
Equino : 1,20 a 1,90 mg/dL

REFERÊNCIAS: 1 - Kaneko, JJ et al. Clinical Biochemistry of domestic animals. New York: Academic. 6ed, 2008, 869p. 2 - Cornell University - Animal Health Diagnostic Center. 240 Farrier Road, Ithaca, New York, 2016.

Liberado Tecnicamente: 0
Belo Horizonte , 08/07/2021

Fonte: Arquivo pessoa, 2023

Figura X – Exame indicando creatinofosfoquinase (CPK) acima dos limites de referência.

CREATINOFOSFOQUINASE (CPK)

RESULTADO.....: *255* U/L
MATERIAL UTILIZADO .: Sangue
MÉTODO : Bicromático Rate

Valores de referência
Canino : 20 a 200 U/L
Felino : 50 a 450 U/L
Bovino : 4,8 a 12,1 U/L

REFERÊNCIAS: 1 - Kaneko, JJ et al. Clinical Biochemistry of domestic animals. New York: Academic. 6ed, 2008, 869p. 2 - Cornell University - Animal Health Diagnostic Center. 240 Farrier Road, Ithaca, New York, 2016.

Liberado Tecnicamente: 0
Belo Horizonte , 08/07/2021

Fonte: Arquivo pessoa 2023

Figura XI – Laudo da radiografia apresentando alterações pulmonares com padrão broncointersticial, com espessamento de algumas paredes brônquicas. Observação de estruturas fragmentadas radiopacas de aspecto linear com tamanho de 0,73cm de comprimento em topografia de intestino grosso. Não foram observadas alterações além destas.

RADIOGRAFIA

Posicionamento

Exame radiográfico em projeções laterolateral esquerda e ventrodorsal com foco na avaliação do tórax, conforme solicitado.

Impressão

Tórax:

- Silhueta cardíaca apresentando volume global normal (VHS= 9,8).
- Traqueia apresentando percurso normal, sem sinais de desvios ou estreitamentos.
- Campos pulmonares apresentando discreta evidenciação do padrão broncointersticial, com espessamento de algumas paredes bronquiais. Considerar entre os diferenciais: processo inflamatório das vias aéreas/bronquite
- confrontar com os sinais clínicos.
- Arcos costais e vértebras torácicas sem alterações.
- Cúpula diafragmática apresentando morfologia usual.
- Placas de crescimento evidentes.

Observação: Visibilizam-se estruturas fragmentadas radiopacas de aspecto linear, medindo aproximadamente a maior delas 0,73 cm de comprimento, em topografia de intestino grosso (colon descendente).

Comentários

- A tomografia computadorizada tem maior acurácia que a radiografia torácica na detecção de pequenos nódulos pulmonares (com diâmetros de até 0,7 a 0,9 cm), na avaliação do número total e distribuição dos nódulos (Nemanic et al., 2006.).

- O diagnóstico radiográfico de Colapso de Traquéia pode apresentar resultado falso-negativo por se tratar de uma patologia de ocorrência dinâmica.

A Impressão Diagnóstica em exames de imagem não é absoluta, devendo ser confrontada com dados clínicos e laboratoriais, além de outros exames de imagem prévios e/ou subsequentes. Somente seu Médico Veterinário tem condições de interpretar corretamente o conjunto de todas estas informações.

Fonte: Arquivo pessoa, 2023

Figura XII – Laudo de ultrassonografia abdominal apresentando hepatomegalia discreta, ovário esquerdo "discretamente" aumentado de volume hipoecogênico com algumas estruturas foliculares e esplenomegalia discreta. Outros parâmetros dentro da normalidade.

ULTRASSOM ABDOMINAL

Impressão

Bexiga: Repleção moderada. Localização e morfologia usuais. Parede com espessura normal, medindo cerca de 0,11 cm. Conteúdo anecogênico, sem evidência de litiase.

Rim esquerdo: Órgão apresentando tamanho, topografia e morfologia usuais, medindo cerca de 4,04 cm. Estrutura ecogênica preservada, com manutenção da relação e definição corticomedular. Bordas regulares. Ausência de imagem sugestiva de litiase.

Adrenal Esquerda: Órgão apresentando localização, morfologia e tamanho usuais, medindo cerca de 0,34 cm em pólo caudal, 0,36 cm em pólo cranial e 1,52 cm de comprimento. Padrão ecogênico preservado. Bordas regulares.

Rim direito: Órgão apresentando tamanho, topografia e morfologia usuais, medindo cerca de 3,94 cm. Estrutura ecogênica preservada, com manutenção da relação e definição corticomedular. Bordas regulares. Ausência de imagem sugestiva de litiase.

Adrenal Direita: Órgão apresentando localização, morfologia e tamanho usuais, medindo cerca de 0,44 cm em pólo caudal e 1,75 cm de comprimento. Padrão ecogênico preservado. Bordas regulares.

Fígado: Órgão apresentando aumento de volume (Hepatomegalia discreta), localização e morfologia usuais. Bordas regulares. Parênquima com ecotextura homogênea. Arquitetura vascular com calibre e trajetos preservados.

Vesícula biliar: cheia, parede fina e regular, conteúdo anecogênico.

Baço: Órgão apresentando discreto aumento do seu volume (Esplenomegalia discreta). Morfologia e topografia usuais. Bordas regulares. Parênquima com ecogenicidade homogênea. Vascularização sem alterações.

Útero e ovário direito não visibilizados.

Ovário esquerdo: discretamente aumentado de volume e hipoecogênico, com algumas estruturas foliculares milimétricas, medindo cerca de 0,83 cm x 0,44 cm em ovário esquerdo.

Estômago apresentando parede com espessura normal, medindo aproximadamente 0,42 cm. Mucosa com pregueamento usual. Presença de moderada quantidade de gás em seu interior.

Alças intestinais apresentando quantidade moderada de gás distribuido de forma difusa por toda sua extensão. Paredes normoespessadas, medindo aproximadamente 0,35 cm em duodeno, 0,23 cm en jejuno e 0,10 cm em cólon descendente. Manutenção da estrutura laminar de camadas. Presença de moderada quantidade de conteúdo fecal e gás em região de cólon descendente e reto.

Pâncreas visibilizado na região correspondente ao lobo pancreático direito, apresentando volume normal, medindo aproximadamente 0,68 cm. Parênquima com ecotextura homogênea. Margens regulares.

resença de discreta quantidade de liquido livre em região caudal ao baço.

sência de alterações visíveis em topografia de linfonodos abdominais.

A Impressão Diagnóstica em exames de imagem não é absoluta, devendo ser confrontada com dados clínicos e laboratoriais, além de outros exames de imagem prévios e/ou subsequentes. Somente seu Médico Veterinário tem condições de interpretar corretamente o conjunto de todas estas informações.

Assinado eletronicamente por:
Gabriella Carolina Sousa Mendes - CRMV-MG 20007

Fonte: Arquivo, 2023

Através da radiografia foi possível visualizar um corpo estranho linear de 0,73 cm de comprimento, e a evidência radiográfica de uma possível bronquite. Baseado nesse corpo estranho e na dor intensa abdominal apresentada pelo animal que não condizia com os resultados dos exames chegou-se à decisão de realizar uma celiotomia, para explorar a cavidade para retirada do corpo estranho, pensando-se em uma possível ruptura intestinal.

Após essa tomada de decisão, a cirurgia foi agendada para o dia 10 de julho de 2021, na qual foi realizada a exploração da cavidade abdominal e varredura das alças intestinais, além disso não foram localizadas rupturas ao longo do trato gastrointestinal, o corpo estranho estava envolto em fezes já no reto e não foi necessário retirá-lo. Entretanto, ao examinar o intestino foi observado movimentos peristálticos intensos, e as placas de peyer apresentavam-se aumentadas. A partir disso, realizou-se a retirada de material para biópsia das placas de peyer, evidenciada no figura XII e figura XIII.

Figura XIII - Intestino porção jejunal em isquemia temporária, vista ventral (A) e dorsal (B).

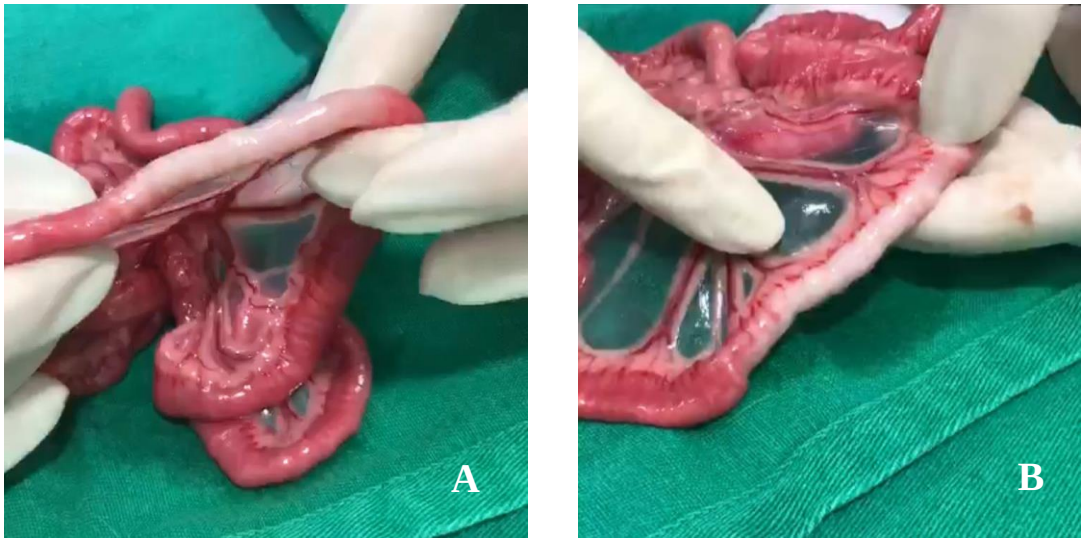

Fonte: Arquivo pessoa, 2023

Figura XIV – Laudo histopatológico de lesão removida de intestino grosso, diagnóstico compatível com enterite linfoplasmocitária multifocal moderada e edema. Os pequenos nódulos compatíveis com placas de payer retividade linfoide.

HISTOPATOLÓGICO

INFORMES CLÍNICOS

Lesão removida do intestino grosso; apresenta fortes dores abdominais, foi realizado laparotomia exploratória e no intestino foram observados pontos de isquemia e pequenos nódulos; suspeita inicial de corpo estranho, porém não visualizado.

DESCRIÇÃO MACROSCÓPICA

Recebido fragmento irregular do tecido medindo 1,0 x 0,9 x 0,3 cm, de consistência firme. Aos cortes apresenta superfície sólida, de aspecto homogêneo, de coloração esbranquiçada.

DESCRIÇÃO MICROSCÓPICA

Alteração de vilosidades: ( )Normal (X)Discreto ( )Moderado ( )Acentuado
Lesão de superfície epitelial: ( )Normal (X)Discreto ( )Moderado ( )Acentuado
Dilatação de criptas: ( )Normal (X)Discreto ( )Moderado ( )Acentuado
Dilatação de linfáticos: ( )Normal (X)Discreto ( )Moderado ( )Acentuado
Fibrose da mucosa: ( )Normal (X)Discreto ( )Moderado ( )Acentuado
Linfócitos intraepiteliais: (X)Normal ( )Discreto ( )Moderado ( )Acentuado
Linfócitos e plasmócitos na lâmina própria: ( )Normal ( )Discreto (X)Moderado ( )Acentuado
Eosinófilos na lâmina própria: (X) Normal ( )Discreto ( )Moderado ( )Acentuado
Neutrófilos na lâmina própria: (X) Normal ( )Discreto ( )Moderado ( )Acentuado
Notam-se ainda placas de Peyer/ acúmulos linfoides reativos e hiperplásicos; edema difuso moderado.

DIAGNÓSTICO / CONCLUSÃO

COMPATÍVEL COM ENTERITE LINFOPLASMOCITÁRIA MULTIFOCAL MODERADA E EDEMA.

COMENTÁRIOS

Considerando os achados do presente e os informes clínicos, os nódulos visualizados são sugestivos das reatividade linfoide de placas de Peyer/ acúmulos linfoides.

São várias as causas que podem estar associadas a este tipo de lesão histopatológica, entre elas a enterite idiopática, material tóxico e corrosivo, enterite bacteriana e viral, entre outras causas *(McGavin, M.D & ZACHARY, J.F. Bases da patologia em veterinária. 4. ed. Elsevier, 2009).*

Fonte: Arquivo pessoa, 2023

O animal foi liberado para casa 24 horas após a cirurgia, com restrições alimentares, na qual foi indicado o patê gástrico ou úmido de baixa caloria, diluído em água durante 10 dias. Em sequência, alimentação pastosa e após 5 dias retornou à alimentação com a ração que este já consumia.

Após o resultado da biópsia, o laudo indicou uma linfangiectasia, e foi necessário reestabelecer uma dieta, mais rica em proteína, trocando assim a ração para outra com maior concentração proteica.

Além disso, iniciou-se antibioticoterapia com Amoxicilina dose 10-30mg/kg TID, Dipirona (gotas) dose 25 mg/kg TID, escopolamina gotas dose 0,3-1,5 mg/animal, probiótico 1-4 g/dia, Cloridrato de Tramadol dose 2mg/kg TID.

Posterior ao tratamento realizado, o animal apresentou melhora, porém não houve total remissão dos sintomas, tendo estes abrandados nos meses subsequentes.

No dia 04 de setembro de 2021 foram realizados novos exames no paciente, pois houve a recidiva dos sintomas de forma mais agravante, o cão apresentou diarreia,

vômitos e hipertermia, além de perda de peso e dores agudas abdominais. Figuras X, XI, XII e XIII realizado nesta data.

Figura XV – Hemograma canino com eritrograma com valores dentro da normalidade, leucograma com leucocitose sem desvio a esquerda.

HEMOGRAMA CANINO - ADULTO

Material...: SANGUE COM EDTA
Metodologia: Contagem automatizada através de citometria de fluxo, impedância e fluorescência óptica.
Contagem diferencial e avaliação morfológica realizada por microscopia óptica por Patologista Clínico Veterinário.

ERITROGRAMA	VALORES OBTIDOS	VALORES DE REFERÊNCIA	UNIDADES
ERITRÓCITOS.....	6,58	5,50 - 8,50	milhões/µL
HEMOGLOBINA.....	14,50	12,00 - 18,00	g/dL
HEMATÓCRITO.....	43,20	37,00 - 55,00	%
V.C.M.....	65,65	60,00 - 72,00	fL
H.C.M.....	22,03	19,00 - 23,00	pg
C.H.C.M.....	33,56	31,00 - 37,00	g/dL
RDW-CV.....	12,50	12,00 - 15,00	%
ERITRÓCITOS NUCLEADOS.....	0,00	(Observado durante a contagem diferencial)	

OBSERVAÇÃO SÉRIE VERMELHA:

LEUCOGRAMA	VALORES OBTIDOS		VALORES DE REFERÊNCIA			
CÉLULAS NUCLEADAS.....	20710	/µL	5.5 a 16.5 mil/µL			
LEUCÓCITOS CORRIGIDOS.....	20.710	/µL	5.5 a 16.5 mil/µL			
CONTAGEM DIFERENCIAL.....	%	µL	Relativo		Absoluto	
MIELÓCITOS.....	0	0	0	%	0	µL
METAMIELÓCITOS.....	0	0	0 - 1	%	0 - 165	µL
BASTONETES.....	0	0	0 - 3	%	0 - 495	µL
SEGMENTADOS.....	70	14.497	60 - 77	%	3300 - 12705	µL
EOSINÓFILOS.....	3	621	0 - 10	%	0 - 1650	µL
BASÓFILOS.....	0	0	0 - 3	%	0 - 495	µL
LINFÓCITOS TÍPICOS.....	22	4.556	12 - 30	%	660 - 4950	µL
LINFÓCITOS ATÍPICOS.....	0	0	0	%	0	µL
MONÓCITOS.....	5	1.036	0 - 10	%	0 - 1650	µL
OUTROS (*).....	0	0				

OBSERVAÇÃO SÉRIE BRANCA:

CONTAGEM PLAQUETÁRIA.... *395000* 200 a 500 mil/µL
AVALIAÇÃO PLAQUETÁRIA *CONTAGEM DE PLAQUETA CONFIRMADA POR MICROSCOPIA*

Liberado Tecnicamente: 1141
Belo Horizonte , 04/09/2021

Fonte: Arquivo pessoa, 2023

Figura XVI – Exame analisando as proteínas e frações dentro dos parâmetros normais, TGP dentro da normalidade.

PROTEINA TOTAL E FRAÇÕES

MATERIAL UTILIZADO : SANGUE

			Valores de referência Caninos:	Felinos:
PROTEINA TOTAL .....:	6,3	g/dl	5,30 a 7,80	5,40 a 7,80
ALBUMINA .....:	2,5	g/dl	2,30 a 3,80	2,10 a 3,30
GLOBULINA.....:	3,80	g/dl	2,30 a 5,20	2,60 a 5,10
RELAÇÃO ALBUMINA/GLOBULINA ..:	0,65			

TGP (ALT)

RESULTADO.....: 20 U/L
MATERIAL UTILIZADO : Sangue
MÉTODO: Bicromático Rate

Valores de referência
Canino : 17 a 95 U/L
Felino : 10 a 80 U/L

REFERÊNCIAS: 1 - Kaneko, JJ et al. Clinical Biochemistry of domestic animals. New York: Academic. 6ed, 2008, 869p. 2 - Cornell University - Animal Health Diagnostic Center. 240 Farrier Road, Ithaca, New York, 2016.
Valores de referência atualizados

Fonte: Arquivo pessoa, 2023

Figura XVII - Exame Fosfatase alcalina aumentada, ureia dentro dos parâmetros normais de referência.

FOSFATASE ALCALINA

RESULTADO.....: *197* U/L
MATERIAL UTILIZADO : Sangue
MÉTODO: Bicromático Rate

Valores de referência
Canino : 10 a 96 U/L
Felino : 10 a 96 U/L
Equino : 145 a 395 U/L

REFERÊNCIAS: 1 - Kaneko, JJ et al. Clinical Biochemistry of domestic animals. New York: Academic. 6ed, 2008, 869p. 2 - Cornell University - Animal Health Diagnostic Center. 240 Farrier Road, Ithaca, New York, 2016.

UREIA

RESULTADO.....: *32* mg/dL
MATERIAL UTILIZADO : Sangue
MÉTODO: Bicromático Rate

Valores de referência
Canino : 15 a 40 mg/dL
Felino : 17 a 35 mg/dL
Equino : 08 a 27 mg/dL

REFERÊNCIAS: 1 - Kaneko, JJ et al. Clinical Biochemistry of domestic animals. New York: Academic. 6ed, 2008, 869p. 2 - Cornell University - Animal Health Diagnostic Center. 240 Farrier Road, Ithaca, New York, 2016.
Valores de referência atualizados

Fonte: Arquivo pessoa, 2023

Figura XVIII - Exame de dosagem de Creatinina dentro dos valores normais.

CREATININA

RESULTADO.....: *0,49* mg/dL
MATERIAL UTILIZADO : Sangue
MÉTODO: Bicromático Rate

Valores de referência
Canino : 0,50 a 1,50 mg/dL
Felino : 0,70 a 1,80 mg/dL
Equino : 1,20 a 1,90 mg/dL

REFERÊNCIAS: 1 - Kaneko, JJ et al. Clinical Biochemistry of domestic animals. New York: Academic. 6ed, 2008, 869p. 2 - Cornell University - Animal Health Diagnostic Center. 240 Farrier Road, Ithaca, New York, 2016.

Fonte: Arquivo pessoa, 2023

Por haver alterações no leucograma indicando uma infecção, o veterinário novamente receitou antibioticoterapia para o paciente, o mesmo entrou com Amoxicilina TID dose 10-30mg/kg por 10 dias, Dipirona gotas antitérmico dose 25 mg/kg TID, escopolamina gotas dose 0,3-1,5 mg/animal, probiótico1-4 g/dia, Cloridrato de Tramadol dose 2mg/kg TID. Manteve-se o último protocolo de tratamento, porém foi adicionado corticosteroide Prednisona dose de 0,5 a 1mg/kg por 5 dias.

O animal apresentou pouca melhora com o tratamento, na qual a melhora se manteve reservada durante administração de prednisona, porém após o fim do tratamento com corticoide, continuou a ter falta de apetite, diarreia e retornou a perder peso e apresentar episódios de vômitos, que se agravaram gradativamente até o dia 22 de

novembro de 2021, onde a dor intensa abdominal, hipertermia, sinais neurológicos *Head-tilt*, tremores e diarreia levaram de volta à clínica (Figura XIII e XIX).

Figura XIX- Cão Maltês com alterações neurológicas ao andar e *head-tilt* (A) e tremores em decúbito lateral (B).

Fonte: Arquivo pessoa, 2023

Animal permaneceu internado durante o dia e foram realizados novos exames (Figuras XIV, XV), que levaram a modificar o protocolo terapêutico para um mais agressivo. Pela dor intensa apresentada foram levantadas hipóteses de problemas renais o que explica os exames.

No protocolo terapêutico foi realizada a troca do antibiótico para Sulfadiazina; Trimetoprim na dose de 15mg/kg por 15 dias, Dipirona gotas dose 25 mg/kg TID, escopolamina gotas dose 0,3-1,5 mg/animal, probiótico 1-4 g/dia, Cloridrato de Tramadol dose 2mg/kg TID, corticoide prednisona dose de 0,5 a 1mg/kg por 15 dias, vitamina B1; Vitamina B6; Vitamina B12 por 30 (trinta) dias, 1 comprimido/10 kg.

Hidratação com soro caseiro via oral, alimentação pastosa e de alta palatabilidade foram oferecidas com insistência e de forma frequente intercalando entre hidratação e alimento, o animal foi acompanhado atentamente pelo médico veterinário mesmo em domicílio.

Com retorno no dia 03 de dezembro de 2021 para reavaliação e repetir exames, foram colhidas novas amostras para avaliar os parâmetros infecciosos (Figura

XVI). Animal ainda em tratamento que foi preconizado, apresentou melhora e já se alimentava sozinho. Neste dia foi encaminhado para o gastroenterologista.

Figura XX - Exame hemograma canino, apresentando no eritrograma anemia. Leucograma apresentando leucocitose com desvio a esquerda, monocitose e presença de neutrófilos tóxicos.

HEMOGRAMA CANINO - ADULTO

Material...: SANGUE COM EDTA
Metodologia: Contagem automatizada através de citometria de fluxo, impedância e fluorescência óptica.
Contagem diferencial e avaliação morfológica realizada por microscopia óptica por Patologista Clínico Veterinário.

ERITROGRAMA	VALORES OBTIDOS	VALORES DE REFERÊNCIA	UNIDADES
ERITRÓCITOS.....	*4,76*	5,50 - 8,50	milhões/µL
HEMOGLOBINA.....	*10,80*	12,00 - 18,00	g/dL
HEMATÓCRITO.....	*33,30*	37,00 - 55,00	%
V.C.M.....	*69,95*	60,00 - 72,00	fL
H.C.M.....	*22,68*	19,00 - 23,00	pg
C.H.C.M.....	*32,43*	31,00 - 37,00	g/dL
RDW-CV.....	*13,80*	12,00 - 15,00	%
ERITRÓCITOS NUCLEADOS.....	*0,00*	(Observado durante a contagem diferencial)	

OBSERVAÇÃO SÉRIE VERMELHA:
ANISOCITOSE MODERADA
PRESENÇA DE HEMÁCIAS MACROCÍTICAS

LEUCOGRAMA	VALORES OBTIDOS		VALORES DE REFERÊNCIA			
CÉLULAS NUCLEADAS.....	*69030*	/µL	5.5 a 16.5 mil/µL			
LEUCÓCITOS CORRIGIDOS.....	*69.030*	/µL	5.5 a 16.5 mil/µL			
CONTAGEM DIFERENCIAL.....	%	µL	Relativo		Absoluto	
MIELÓCITOS.....	*0*	*0*	0	%	0	µL
METAMIELÓCITOS.....	*0*	*0*	0 - 1	%	0 - 165	µL
BASTONETES.....	*10*	*6.903*	0 - 3	%	0 - 495	µL
SEGMENTADOS.....	*79*	*54.534*	60 - 77	%	3300 - 12705	µL
EOSINÓFILOS.....	*0*	*0*	0 - 10	%	0 - 1650	µL
BASÓFILOS.....	*0*	*0*	0 - 3	%	0 - 495	µL
LINFÓCITOS TÍPICOS.....	*7*	*4.832*	12 - 30	%	660 - 4950	µL
LINFÓCITOS ATÍPICOS.....	*0*	*0*	0	%	0	µL
MONÓCITOS.....	*4*	*2.761*	0 - 10	%	0 - 1650	µL
OUTROS (*).....	*0*	*0*				

OBSERVAÇÃO SÉRIE BRANCA:
PRESENÇA DE NEUTRÓFILOS TÓXICOS (BASOFILIA CITOPLASMÁTICA)

CONTAGEM PLAQUETÁRIA.... *220000* 200 a 500 mil/µL
AVALIAÇÃO PLAQUETÁRIA *CONTAGEM DE PLAQUETA CONFIRMADA POR MICROSCOPIA*

REFERÊNCIAS: Weiss, DJ; Wardrop, Schalm's Veterinary Hematology. Iowa. 6ed, 2010, 1206p. Thrall, MA et al. Hematologia e Bioquímica Clínica Veterinária. Rio de Janeiro: Guanabara Koogan, 2ed, 2015, 688p.

Liberado Tecnicamente: 1141
Belo Horizonte , 22/11/2021

Fonte: Arquivo pessoa, 2023

Figura XXI - Exame SDMA com valores dentro dos padrões normais apresentados.

SDMA - Dimetilarginina Simétrica

			Valores de referência
RESULTADO.....:	*<10,00*	µg/dL	0 a 14,9 µg/dL

MATERIAL UTILIZADO: Soro
MÉTODO: Imunoensaio de fluorescência quantitativa

INTERPRETAÇÃO DOS RESULTADOS:
O SDMA (dimetilarginina simétrica) é um biomarcador renal específico da função renal. Possibilita aos veterinários a detecção de insuficiência renal aguda (IRA) e doença renal crônica (DRC) mais precocemente em cães e gatos. É um indicador da função renal mais sensível, precoce e confiável que a creatinina, e não sofre interferência de massa muscular. O SDMA é excretado pelos rins e reflete com maior precisão a taxa de filtração glomerular (TFG) em cães e gatos.

- SDMA Normal (Canino e Felino): < 15µg/dL
  Moderados aumentos na concentração de SDMA (15 - 16µg/dL) em filhotes devem ser interpretados levando-se em consideração a fase do crescimento, bem como outras evidências de doença renal. O SDMA também pode estar discretamente elevado (até 16µg/dL) em cães da raça Greyhound.

- SDMA Intermediário (Canino e Felino): 15 - 19,9µg/dL
  Avaliar evidencias de outras doenças renais. Se o SDMA estiver aumentado, mas a creatinina estiver dentro do intervalo de referência, um início de doença renal é provável.

- SDMA Elevado (Canino e Felino): > 20µg/dL
  Doença renal provável. O aumento concomitante de creatinina e SDMA sugere que a função renal está provavelmente prejudicada. A realização da urinálise deve ser associada para avaliar a densidade urinária, proteinúria e outras evidencias de doença renal.

ESTADIAMENTO DE DOENÇA RENAL CRÔNICA (fonte: IRIS, 2019)
O estadiamento de DRC visa facilitar tratamento e monitoramento adequados do paciente canino ou felino. Os critérios iniciais devem considerar mensuração de SDMA ou creatinina sanguíneos. Preferencialmente, a avaliação deve compreender ambos os analitos e no mínimo duas ocasiões em paciente hidratado e estabilizado.

- Estágio 1: SDMA < 18µg/dL (cão/gato) + Creatinina < 1,4mg/dL (cão), < 1,6mg/dL (gato)
  Creatinina normal + SDMA normal ou levemente aumentado. Presença de alterações renais (concentração urinária inadequada, anormalidades à palpação ou em exames de imagem, proteinúria de origem renal, aumento de creatinina e SDMA para coletas seriadas). SDMA persistentemente elevada (> 15µg/dL) pode ser usado no diagnóstico precoce de DRC.

Liberado Tecnicamente: 1141
Belo Horizonte , 22/11/2021

Fonte: Arquivo pessoa, 2023

Figura XXII – Hemograma canino com eritrograma apresentando anemia. Leucograma com leucocitose sem desvio a esquerda e monocitose.

HEMOGRAMA CANINO - ADULTO

Material...: SANGUE COM EDTA
Metodologia: Contagem automatizada através de citometria de fluxo, impedância e fluorescência óptica.
Contagem diferencial e avaliação morfológica realizada por microscopia óptica por Patologista Clínico Veterinário.

ERITROGRAMA	VALORES OBTIDOS	VALORES DE REFERÊNCIA	UNIDADES
ERITRÓCITOS.....	5,40	5,50 - 8,50	milhões/µL
HEMOGLOBINA.....	13,50	12,00 - 18,00	g/dL
HEMATÓCRITO.....	39,40	37,00 - 55,00	%
V.C.M.....	72,96	60,00 - 72,00	fL
H.C.M.....	25,00	19,00 - 23,00	pg
C.H.C.M.....	34,26	31,00 - 37,00	g/dL
RDW-CV.....	18,90	12,00 - 15,00	%
ERITRÓCITOS NUCLEADOS.....	0,20	(Observado durante a contagem diferencial)	

OBSERVAÇÃO SÉRIE VERMELHA:

LEUCOGRAMA	VALORES OBTIDOS		VALORES DE REFERÊNCIA		
CÉLULAS NUCLEADAS.....	31510	/µL	5.5 a 16.5 mil/µL		
LEUCÓCITOS CORRIGIDOS.....	31.510	/µL	5.5 a 16.5 mil/µL		
CONTAGEM DIFERENCIAL.....	%	µL	Relativo	Absoluto	
MIELÓCITOS.....	0	0	0 %	0	µL
METAMIELÓCITOS.....	0	0	0 - 1 %	0 - 165	µL
BASTONETES.....	0	0	0 - 3 %	0 - 495	µL
SEGMENTADOS.....	80	25.208	60 - 77 %	3300 - 12705	µL
EOSINÓFILOS.....	2	630	0 - 10 %	0 - 1650	µL
BASÓFILOS.....	0	0	0 - 3 %	0 - 495	µL
LINFÓCITOS TÍPICOS.....	12	3.781	12 - 30 %	660 - 4950	µL
LINFÓCITOS ATÍPICOS.....	0	0	0 %	0	µL
MONÓCITOS.....	6	1.891	0 - 10 %	0 - 1650	µL
OUTROS (*).....	0	0			

OBSERVAÇÃO SÉRIE BRANCA:

CONTAGEM PLAQUETÁRIA.... 429000 200 a 500 mil/µL
AVALIAÇÃO PLAQUETÁRIA *AGREGADOS PLAQUETÁRIOS; CONTAGEM DE PLAQUETAS CONFIRMADA POR MICROSCOPIA*

Liberado Tecnicamente: 984
Belo Horizonte , 03/12/2021

Fonte: Arquivo pessoa, 2023

Em consulta com o gastroenterologista no dia 07 de dezembro de 2021, foram apresentados todos os exames deste relato, além do histórico clinico do animal. O médico veterinário especialista fez uma análise minuciosa e avaliou o animal clinicamente, o qual se encontrava com os parâmetros normais, comparados com o último hemograma (figura XVI).

A partir disso, a antibioticoterapia e os corticoides foram mantidos por mais 60 (sessenta) dias, além de fármacos para dor como, tramadol, ondacetrona e dipirona, caso o paciente apresentasse desconforto deveria ser administrado pantoprazol dose, 0,5 - 0,6 mg / kg, juntamente com ômega 3.

Ao analisar os exames anteriores com foco principal no figura XIII, de acordo com o estudo histopatológico e o histórico de sintomas apresentados, a principal suspeita foi Doença Inflamatória intestinal (DII), com isso o gastroenterologista também modificou a dieta do animal para uma ração hipoalergênica como teste por 90 dias.

Além disso, o médico veterinário realizou o pedido de exames complementares: Hemograma, Ureia, Creatinina, Albumina, ALT, FA, Cobalamina, ácido fólico, glicose, babesiose IgM, erliquiose IgM. Em sequência, foram realizados dois hemogramas, o primeiro no dia 17 de dezembro de 2021 e o segundo no dia 13 de janeiro de 2022. Portanto, nos exames avaliando erliquiose e babesiose , ambos os negativos.

Figura XXIII – Hemograma com eritrograma e leucograma com valores dentro dos parâmetros normais.

HEMOGRAMA CANINO - ADULTO

Material...: SANGUE COM EDTA
Metodologia: Contagem automatizada através de citometria de fluxo, impedância e fluorescência óptica.
Contagem diferencial e avaliação morfológica realizada por microscopia óptica por Patologista Clínico Veterinário.

ERITROGRAMA	VALORES OBTIDOS	VALORES DE REFERÊNCIA	UNIDADES
ERITRÓCITOS.....	5,65	5,50 - 8,50	milhões/µL
HEMOGLOBINA.....	13,80	12,00 - 18,00	g/dL
HEMATÓCRITO.....	40,50	37,00 - 55,00	%
V.C.M.....	71,68	60,00 - 72,00	fL
H.C.M.....	24,42	19,00 - 23,00	pg
C.H.C.M.....	34,07	31,00 - 37,00	g/dL
RDW-CV.....	15,20	12,00 - 15,00	%
ERITRÓCITOS NUCLEADOS.....	0,00	(Observado durante a contagem diferencial)	

OBSERVAÇÃO SÉRIE VERMELHA:

LEUCOGRAMA	VALORES OBTIDOS		VALORES DE REFERÊNCIA			
CÉLULAS NUCLEADAS.....	12140	/µL	5.5 a 16.5 mil/µL			
LEUCÓCITOS CORRIGIDOS.....	12.140	/µL	5.5 a 16.5 mil/µL			
CONTAGEM DIFERENCIAL.....	%	µL	Relativo		Absoluto	
MIELÓCITOS.....	0	0	0	%	0	µL
METAMIELÓCITOS.....	0	0	0 - 1	%	0 - 165	µL
BASTONETES.....	0	0	0 - 3	%	0 - 495	µL
SEGMENTADOS.....	76	9.226	60 - 77	%	3300 - 12705	µL
EOSINÓFILOS.....	1	121	0 - 10	%	0 - 1650	µL
BASÓFILOS.....	0	0	0 - 3	%	0 - 495	µL
LINFÓCITOS TÍPICOS.....	16	1.942	12 - 30	%	660 - 4950	µL
LINFÓCITOS ATÍPICOS.....	0	0	0	%	0	µL
MONÓCITOS.....	7	850	0 - 10	%	0 - 1650	µL
OUTROS (*).....	0	0				

OBSERVAÇÃO SÉRIE BRANCA:

CONTAGEM PLAQUETÁRIA.... 380000 — 200 a 500 mil/µL

AVALIAÇÃO PLAQUETÁRIA *PRESENÇA DE GRANDE QUANTIDADE DE AGREGADOS PLAQUETÁRIOS*
CONTAGEM DE PLAQUETA CONFIRMADA POR MICROSCOPIA

Liberado Tecnicamente: 277
Belo Horizonte , 17/12/2021

Fonte: Arquivo pessoa, 2023

Figura XXIV – Eritrograma apresentando anemia. Leucograma com leucocitose sem desvio a esquerda.

Protocolo: 0102936 **Data de recebimento:** 13/01/2022 17:58 - Coleta de amostra não realizada pelo laboratório AniLab

Hemograma

Material: Sangue total (EDTA)

ERITROGRAMA

Método: Contagem automatizada através de impedância e análise morfológica realizada por microscópia óptica.

			Valores de referência Adulto	Até 6 meses	
Hemácias:	4,43	10^6/uL	5,5 a 8,5	4,7 a 9,3	10^6/uL
Hemoglobina:	10,9	g/dL	12,0 a 18,0	10,4 a 14,4	g/dL
Hematócrito:	32	%	37 a 55	33 a 44	%
V.C.M.:	72,2	fL	60 a 77	68 a 70	fL
H.C.M.:	24,6	pg	19,5 a 24,5	20,7 a 22,8	pg
C.H.C.M.:	34,1	g/dL	32 a 36	30 a 33	g/dL
R.D.W.:	17,4	%	12 a 15	12 a 15	%

Observações:
Presença de anisocitose moderada e policromasia discreta.
Presença de hemácias em formação de rouleaux.

LEUCOGRAMA

Método:Contagem quantitatica automatizada e contagem diferencial e análise morfológica por microscopia.

			Adulto	Até 6 meses	
Leucócitos:	18.100	/uL	6.000 a 17.000	8.000 a 16.000	/uL
Mielócitos:	0%	0	0	0	/uL
Metamielócitos:	0%	0	0	0	/uL
Bastonetes:	1%	181	0 a 300	0 a 100	/uL
Segmentados:	81%	14.661	3.000 a 11.500	2.700 a 6.000	/uL
Linfócitos:	13%	2.353	1.200 a 4.800	2.800 a 8.500	/uL
Monócitos:	2%	362	150 a 1.350	100 a 1.000	/uL
Eosinofilos:	3%	543	100 a 1.250	100 a 500	/uL
Basófilos.:	0%	0	Raros	Raros	/uL

Observações:
Nada digno de nota.

PLAQUETAS

Método: Contagem automatizada através de impedância e conferida em microscópia óptica.

PLAQUETAS.....: 344.000 150.000 a 500.000 / uL

Observações:
Presença de agregados plaquetários.
Concentração plaquetária confirmada por microscopia.

Referências: KANEKKO,J.Clinical Biochemistry of Domestic Animals(2008)/SCHALM's Veterinary Hematology(2000)/ JAIN,N.G.Essentials of Veterinary Hematology(1993)

Nota: Novos intervalos de referência em vigência a partir de 05/02/2019.

Data e hora de liberação do exame: 13/01/2022 ás 21:07

Fonte: Arquivo pessoa, 2023

Figura XXV - Exame Glicose sanguinea dentro dos valores normais.

Protocolo: 0102936 **Data de recebimento:** 13/01/2022 17:58 - Coleta de amostra não realizada pelo laboratório AniLab

Glicose

	Valor de Referência
Resultado.....: 104 mg/dL	60 a 109 mg/dL

Método: Colorimétrico
Amostra: Plasma Fluoretado

Data e hora de liberação do exame: 13/01/2022 ás 21:25

Fonte: Arquivo pessoa, 2023

Figura XXVI - Exame dosagem vitamina B12 dentro dos parâmetros normais.

Dosagem de Vitamina B12
Cianocobalamina

			Valor de referência
RESULTADO.....:	*726*	pg/mL	Caninos: 252 a 908 pg/mL Felinos: 564 a 1010 pg/mL Equinos: > 1280 pg/mL

MATERIAL UTILIZADO : Sangue
MÉTODO..: Quimioluminescência

Fonte: Arquivo pessoa, 2023

Figura XXVII- Exame analisando proteínas totais e frações dentro dos valores de normalidade.

PROTEINA TOTAL E FRAÇÕES

MATERIAL UTILIZADO : SANGUE
MÉTODO: Bicromático endpoint e Policromático endpoint

			Valores de referência Caninos:	Felinos:
PROTEINA TOTAL .....:	*5,94*	g/dl	5,30 a 7,80	5,40 a 7,80
ALBUMINA .....:	*3,43*	g/dl	2,30 a 3,80	2,10 a 3,30
GLOBULINA.....:	*2,51*	g/dl	2,30 a 5,20	2,60 a 5,10
RELAÇÃO ALBUMINA/GLOBULINA ..:	*1,36*			

Liberado Tecnicamente: 277
Belo Horizonte , 17/12/2021

Fonte: Arquivo pessoa, 2023

Figura XXVIII - Exame analisando TGP acima dos valores de referência, ácido fólico aumentado em relação aos valores preconizados.

TGP (ALT)

RESULTADO.....: *117,80* U/L
MATERIAL UTILIZADO : Sangue
MÉTODO: Bicromático Rate

Valores de referência
Canino : 17 a 95 U/L
Felino : 10 a 80 U/L

REFERÊNCIAS: 1 - Kaneko, JJ et al. Clinical Biochemistry of domestic animals. New York: Academic. 6ed, 2008, 869p. 2 - Cornell University - Animal Health Diagnostic Center. 240 Farrier Road, Ithaca, New York, 2016.
Valores de referência atualizados

Ácido Fólico

RESULTADO.....: *10,70* ng/mL

MATERIAL UTILIZADO : Soro
MÉTODO : Quimioluminescência

Valores de referência
Caninos: 3,5 a 8,5 ng/mL
Felinos: 13,4 a 38,0 ng/mL

Fonte: Arquivo pessoa, 2023

Figura XXIX- Exame analisando os níveis de Fosfatase Alcalina acima dos valores normais, ureia dentro dos valores normais preconizados.

FOSFATASE ALCALINA

RESULTADO.....: *339,80* U/L
MATERIAL UTILIZADO : Sangue
MÉTODO: Bicromático Rate

Valores de referência
Canino : 10 a 96 U/L
Felino : 10 a 96 U/L
Equino : 145 a 395 U/L

REFERÊNCIAS: 1 - Kaneko, JJ et al. Clinical Biochemistry of domestic animals. New York: Academic. 6ed, 2008, 869p. 2 - Cornell University - Animal Health Diagnostic Center. 240 Farrier Road, Ithaca, New York, 2016.

UREIA

RESULTADO.....: *30,83* mg/dL
MATERIAL UTILIZADO : Sangue
MÉTODO: Bicromático Rate

Valores de referência
Canino : 15 a 40 mg/dL
Felino : 17 a 35 mg/dL
Equino : 08 a 27 mg/dL

REFERÊNCIAS: 1 - Kaneko, JJ et al. Clinical Biochemistry of domestic animals. New York: Academic. 6ed, 2008, 869p. 2 - Cornell University - Animal Health Diagnostic Center. 240 Farrier Road, Ithaca, New York, 2016.
Valores de referência atualizados

Fonte: Arquivo pessoa, 2023

Figura XXX– Exame analisando Creatinina dentro dos valores normais.

CREATININA

RESULTADO.....: *0,71* mg/dL
MATERIAL UTILIZADO : Sangue
MÉTODO: Bicromático Rate

Valores de referência
Canino : 0,50 a 1,50 mg/dL
Felino : 0,70 a 1,80 mg/dL
Equino : 1,20 a 1,90 mg/dL

REFERÊNCIAS: 1 - Kaneko, JJ et al. Clinical Biochemistry of domestic animals. New York: Academic. 6ed, 2008, 869p. 2 - Cornell University - Animal Health Diagnostic Center. 240 Farrier Road, Ithaca, New York, 2016.

Fonte: Arquivo pessoa, 2023

Os resultados foram enviados para o gastroenterologista apresentou o diagnóstico definitivo como Doença Inflamatória Intestinal. Onde após os 90 dias foi forncecida a ração anterior substituindo a ração hipoalergênica sem os corticoides durante 10 dias.

Após a substituição da dieta o animal apresentou sinais clínicos de diarreia e vômito, na qual o veterinário retornou novamente com a dieta hipoalergênica e doses de prednisolona por um período de 5 dias, a paciente apresentou melhora e controle apenas com a dieta após o fim do tratamento com o fármaco.

Foi estabelecido pelo gastroenterologista a dieta hipoalergênica por toda a vida do animal para controle do DII, e suplementação com ômega 3 diariamente. E em situações de recaídas administração de corticoides (prednisona) por um período de 5 dias e uso de ondasetrona na dose de 0,1 - 1 mg / kg em caso de vômitos. Foi recomendado não mudar a dieta, restringido-a a uma alimentação hipoalergênica sem introdução de outros alimentos não hipoalergênicos.

Atualmente, o cão se apresenta saudável com um ano e dez meses de idade, com a DII controlada e após todo o tratamento expressou apenas dois episódios de recidiva, onde apresentou diarreia, que foi devidamente controlada com prednisolona 0,5 - 1 mg / kg por 3 dias.

4 DISCUSSÃO

O relato de caso acima mostra a conduta tomada clinicamente no caso de uma cadela maltês. Incialmente os sinais e sintomas levaram o médico veterinário a tratar como giardíase mesmo que os exames da figura II, não tenham apresentado alterações, principalmente no leucograma.

De acordo com Jericó, Andrade Neto e Kogika (2015), os sintomas apresentados por giardíase são caracterizados por fezes pastosas, fétidas ou diarreicas, muco, esteatorreia, irritabilidade, náuseas, constipação intestinal, dores abdominais, desidratação e emagrecimento. Normalmente a infecção ocorre na forma aguda, os sintomas podem desaparecer espontaneamente, porém filhotes podem desenvolver a forma crônica da doença podendo apresentar um quadro grave de diarreia por um longo período.

Não foram realizados exames de fezes o que confirmaria a presença dos cistos da giárdia ou seus trofozoítos nos excrementos, porém mesmo se o exame tivesse um resultado negativo, poderia ser um falso negativo. Ainda segundo os autores Jericó, Andrade Neto e Kogika (2015), quando o resultado do exame da amostra fecal for positivo, este é totalmente confiável, porém, esse método pode apresentar falso-negativo devido a liberação intermitente dos cistos de giárdia nas fezes. A realização do teste fecal seria de eximia importância e deveria ter sido feito para um diagnóstico mais preciso.

Os estudos hematológicos de Silva et al. (2010) nos cães parasitados indicam que "por Giárdia sp., 45% apresentaram anemia (9/20, p = 0,003), 25% monocitose (KATHRANI; PARKES), 20% eosinopenia (4/20), 20% leucocitose neutrofílica (4/20), 15% trombocitopenia (3/20), 15% Desvio Nuclear dos Neutrófilos para a Esquerda (DNNE) (3/20) e 10% tiveram linfocitose (KATHRANI; PARKES)". Não foram observadas estas alterações no animal do relato, porém ainda não seria possível descarta a giardíase - sendo necessário realizar o teste fecal.

O tratamento preconizado com metronidazol foi correto para patologia, pois este fármaco é utilizado em bactérias anaeróbicas e é eficaz contra protozoários, como *Trichomonas*, *Giardia* e *Entamoeba hystolytica* (SPINOSA; GÓRNIAK; BERNARDI, 2006), porém, por não ter sido confirmada a giardíase com o exame de fezes, o tratamento poderia ser obsoleto, causando também uma possível resistência futura ao antibiótico utilizado.

O animal teve uma recidiva dos sintomas um mês após, sendo estes mais intensos, a partir disso foram realizados novos exames mais aprofundados para verificar um possível retorno da DII. Porém, como o tutor relatou que o cão havia mexido no lixo, houve a suspeita de corpo estranho. Segundo Moraillon et al. (2013a), vômitos frequentes podem ser indício de presença de corpo estranho no TGI. O leucograma apresentou leucocitose e houve suspeita de problemas renais pela dor abdominal intensa, tudo isso podendo ser observado nas figuras de II a XIII.

Na figura IV nota-se que há alterações de fósforo no exame do animal, o mesmo estava acima do seu máximo de referência que seria 5,4 mg/dl e o animal apresentava 7,4 mg/dl. Mas, segundo Thrall (2007), hiperfosfatemia superior a 10 mg/dℓ é comum (grave > 15 mg/dℓ). A relação de proteínas totais e frações estavam normais, assim como a TGP (ALT).

Na figura V a TGO (AST) estava dentro dos parâmetros normais, a Fosfatase Alcalina (FA) estava acima dos valores de referência onde o máximo para caninos era 96 U/L e o animal apresentava 198 U/L. Esse aumento é justificado pelo processo de remodelagem óssea, na qual é uma potencial fonte dessa enzima, o aumento da atividade da fosfatase alcalina sérica é consideravelmente maior em animais jovens em fase de crescimento do que em adultos da mesma espécie (THRALL, 2007).

Na figura VII podemos observar os valores de colesterol total bem acima do valor de referência que o máximo seria de 270 mg/dl sendo o do canino do estudo de 419 mg/dl. Segundo TAMS (2003), o aumento de colesterol em animais com vômito poderia ser relacionado a diabetes mellitus ou pancreatite, o que poderia justificar a dor aguda abdominal que o animal sentia, podendo ser um diagnostico diferencial.

A gama GT também se apresentou aumentada onde o valor máximo é 8 U/L e o animal apresentou 19 U/L. A lesão hepática aguda pode provocar aumento imediato da atividade sérica de GGT, possivelmente por causa da liberação de fragmentos de membrana que contêm GGT", além de citar que A γ-glutamiltransferase é sintetizada na maioria dos tecidos corporais, tendo sua maior concentração no pâncreas e nos rins (THARALL, 2007).

A glicemia estava abaixo dos parâmetros normais sendo 56 mg/dl apresentado pelo cão e o mínimo seria 65 mg/dl. A hipoglicemia pode ser resultante da não alimentação do animal e consequente diarreia, porém a inanição ou má absorção reduzem a concentração de glicose no intestino (THRALL, 2007), mas é uma causa rara. A hipoglicemia pode vir a ocorrer após um longo período de jejum ou má absorção, porque o glicogênio auxilia na manutenção da concentração normal da glicose utilizando, por exemplo, substâncias como proteínas.

No laudo I não foram observadas anomalias no TGI, que poderia indicar o diagnóstico definitivo que foi DII. A busca por respostas continuou e pelo histórico de possível ingestão de corpo estranho realizou-se uma radiografia que indicou o corpo estranho linear. Moraillon et al. (2013a) afirma que corpos estranhos de acordo com sua forma e volume, podem ser bem suportados e desencadear apenas distúrbios, muitas vezes discretos, como gastrite crônica com disorexia e episódios de vômitos, e como foi realizado no caso, indica-se o recurso da radiografia - se necessário, com contraste.

Dessa forma, como a dor do animal era intensa e havia a suspeita do corpo estranho linear o médico veterinário optou por celiotomia para explorar a cavidade abdominal. A suspeita de ruptura ou até mesmo obstrução não foi visualizada nos exames de imagem.

Não foram observados durante a cirurgia pontos de ruptura, porém foram evidenciados intensos movimentos peristálticos que causavam isquemias momentâneas, tornando a coleta de material para biopsia histopatológica necessária. Portanto, juntamento com os achados na cirurgia definiu-se O diagnóstico de doença inflamatória intestinal a aquele paciente com distúrbios de TGI crônico, onde as causas comuns de diarreia e vômito foram descartadas e a inflamação do tecido gastrointestinal foi confirmada por avaliação anatomopatológica de biopsias do trato gastrintestinal (JERICÓ; ANDRADE NETO; KOGIKA, 2015).

Na figura XIII, é possível observar que a ureia está dentro dos valores normais, porém, a creatinina está abaixo dos valores mínimos de 0,50mg/dl e o animal com o valor de 0,30 mg/dl. Segundo Thrall (2007), a diminuição sérica de Creatinina é frequentemente associada a condições de redução de massa muscular, como por exemplo caquexia crônica, sendo, ocasionalmente, observada em quadros de hipertireoidismo em felinos.

Em análise da figura IX, há um aumento da CPK onde o animal apresentava 255 U/L e o máximo seria de 200 U/L. Lesões musculares esqueléticas normalmente são as causas mais comuns de aumento dessa enzima. Tharall (2007), ainda cita que há causas subjacentes de lesões musculares, e elas são numerosas e diversas, entre elas: traumas, toxinas, rabdomiólise por esforço, miopatias inflamatórias devido a infecções bacterianas, virais ou parasitárias e condições hereditárias - como distrofia muscular.

Na figura XII, foi evidenciada uma bronquite que não foi relevante para o veterinário durante sua conduta, porém deveria ter sido levada em consideração, pois ela poderia auxiliar em no diagnóstico final ou até mesmo evidenciar novos problemas para saúde desse animal. O fragmento linear observado não justificava em seu posicionamento a celiotomia, porém tornou-se viável quando a suspeitou-se de ruptura de alguma porção do TGI. O fragmento retirado para a histopatológica foi essencial para o diagnóstico definitivo do caso.

Dessa forma o laudo histopatológico (figura XI) levou a suspeita de linfangiectasia, que de acordo com a figura XXV, apresentado por Tams (2003), é um

diagnóstico diferencial para doença inflamatória intestinal, juntamente com outros distúrbios citados pelo autor.

Figura XXV - Diagnósticos diferenciais de distúrbios semelhantes a intestinos inflamatórios

QUADRO 7-3 Diagnóstico Diferencial de

Distúrbios Semelhantes
Intestino inflamatório
Doença em cães e gatos

Giardíase crônica
Hipertireoidismo (gatos)
Sensibilidade alimentar (por exemplo, alergia ou intolerância alimentar)
Supercrescimento bacteriano
Enterotoxicose por Clostridium perfringens
Linfangiectasia (cães)
Pitiose do
linfoma
Distúrbio intestinal funcional (por exemplo, síndrome do intestino irritável)
Histoplasmose
Insuficiência pancreática exócrina
Peritonite infecciosa felina (envolvimento gastrointestinal mento)
Adenocarcinoma
Alça estagnada (obstrução intestinal secundária) (por exemplo, adenocarcinoma, aderências mesentéricas)

Fonte: (TAMS, 2003, p. 222)

Revisando a abordagem terapêutica abordada pelo médico veterinário, tendo linfangiectasia como diagnóstico, o veterinário poderia sugerir uma dieta pobre em lipídeos com aporte de triglicerídeos de cadeia média (que é a ideal e eficaz em tratamentos em humanos), além de suplementação com vitamina B12 por 6 semanas depois a cada 2 semanas e novamente por mais 6 semanas, e depois a cada mês, essa rotina seria pata limitar o enfraquecimento a fragilidade da parede dos vasos, favorecendo a proteólise. Seria necessário também a implementação de antibioticoterapia como foi realizado. Mas, pelo histórico do animal deveria ter sido preconizado um antibiograma, pois o cão já havia passado por várias bases antibióticas. Porém, no caso para o tratamento em longo prazo seria metronidazol (MORAILLON et al., 2013a).

Na figura XIV é possível verificar valores preocupantes de leucocitose com desvio a esquerda, com presença de neutrófilos tóxicos, tudo isso indicando uma sepse. No hemograma podemos identificar Leucocitose com desvio à esquerda e possíveis neutrófilos tóxicos, também pode ser observado o contrário, uma leucopenia acentuada, em casos mais graves pode haver hemoconcentração ou anemia ligada a hipoproteinemia em casos de perdas sanguíneas dos animais (CÂNDIDO et al., 2012).

O paciente apresentou alterações neurológicas condizentes com o quadro séptico, caracterizados como sinais de disfunção dos órgãos. Foi identificada também uma anemia que provavelmente estaria associada à inflamação que está em desenvolvimento. O autor diz a patogênese da anemia causada por doença inflamatória possui diversos fatores desde mudanças da homeostase do ferro, crescimento anormal das células percussoras de eritroides, à produção de eritropoetina e diminuição além do tempo de vida dos eritrócitos.

Após esses exames foi preconizada uma antibioticoterapia de largo espectro com Sulfadiazina; Trimetoprim, antibiótico escolhido pelo veterinário por um período de 15 dias inicialmente, a terapia suporte e outros medicamentos foram corretos. O paciente respondeu ao tratamento, além disso a infecção foi controlada e diminuída, de acordo com a figura XVII, a indicação do gastroenterologista apesar de tardia foi correta (SPINOSA; GÓRNIAK; BERNARDI, 2006).

O gastroenterologista repetiu o hemograma para avaliar se a infecção foi controlada, e pediu diversos exames hematológicos para descartar outras patologias. Segundo MORAILLON et al. (2013a), para o diagnóstico de DII, são necessários diversos exames entre eles:

Bioquímica: Hipoproteinemia, folato, B12 (quando houver síndrome de má absorção), hipoalbuminemia sem inflamação exsudativa.

Hematologia: Anemia discreta, normocítica, normocrômica, discreta, e em cestos casos eosinofilia.

Ecografia: espessamento de parede nas alças íleo-jejunais (diâmetro normal de parede inferior a 4,7 mm), hipertrofia de linfonodos mesentéricos, e perda de estratificação ecográfica em casos graves crônicos.

Endoscopia: a biopsia permite a confirmação diagnostica, e a identificação do tipo de célula ique esta infiltrada na parede do intestino. As lesões macroscópicas nem sempre são evidentes. (MORAILLON et al., 2013 a, p. 572)

Foram realizados todos os exames bioquímicos citados e hematológicos, e a biopsia foi feita na cistostomia exploratória (Laudo III).

Ao realizar novo hemograma no dia 17 de janeiro de 2022 sem os respectivos medicamentos o animal apresentava leucocitose e anemia que condiz com MORAILLON et al (2013a), que cita anemia normocítica normocrômica discreta. Segundo TAMS (2003), em sua maioria os resultados de testes basais são negativos ou normais, porém, algumas anormalidades podem aparecer como anemias não regenerativas leves (anemia de doença inflamatória cônica), leucocitose sem desvio a esquerda, podendo apresentar enterite eosinofilica em alguns cãe e gatos, e todos os gatos com síndrome hipereosinofilia e hipoproteinemia ou hiperproteinemia leve.

A glicose estava dentro dos parâmetros normais, da mesma forma que a dosagem de vitamina B12, que segundo estudos os estudos, poderia ou não estar alterados (TAMS, 2003; MORAILLON et al., 2013a). Da mesma forma as proteínas totais e frações estavam com os valores dentro do esperado. Porém, muito próximos do mínimo permitido, principalmente a proteína total, figura XXI.

A AST, tanto em gatos como em cães, apresenta um aumento de atividade sérica e possui as mesmas origens de doenças hepáticas para ALT, que seriam: hipoxia, alterações metabólicas com acumulo de lipídios nos hepatócitos, toxinas bacterianas, inflamação, neoplasia hepática, além de que diversos medicamentos e substâncias químicas tóxicas podem ocasionar lesão de hepatócitos e consequentemente aumento de ALT e neste caso também AST (THRALL, 2007).

O ácido fólico estava acima dos valores normais, que de acordo com Triacca (2021) esse aumento de ácido fólico e a diminuição da cobalamina sérica pode sugerir uma disbiose, devido as bactérias produzem ácido fólico e entram em competição com o hospedeiro pela cobalamina da dieta. Como já falado a cobalamina ou vitamina B12 não estava baixa estava dentro dos valores normais, todavia como dito, não é um teste preciso.

A fosfatase alcalina se manteve acima dos níveis normais para caninos, mas como o animal ainda está em crescimento é explicado como remodelamento ósseo do animal (THRALL, 2007).

Ainda segundo o autor, a doença inflamatória intestinal “leve” está ligada ao aumento de células inflamatórias sem romper a arquitetura, existência de fibrose ou necrose glandular na lâmina própria**,** já a DII “moderada” possui um aumento de células inflamatórias onde há separação e distorção de glândulas ou criptas, além disso pode ocorrer embotamento leve das vilosidades.

A doença inflamatória “grave” se caracteriza pela distorção da arquitetura da mucosa, debilitação acentuada das vilosidades, separação acentuada de criptas ou glândulas além de fibrose e necrose. Estudos ainda estão em andamento para definir os graus da DII. No caso pelo resultado da biopsia do cão se enquadraria em DII “leve”.

O gastroenterologista realizou a troca da dieta e um teste alimentar que de acordo com Tharall (2007), fazem parte de todos os perfis de análises de TGI. No caminho do estudo foi realizada a mudança da dieta para uma alimentação hipoalergênica com proteínas hidrolisadas por 90 dias onde o animal respondeu muito bem, e após esse período retornou com a antiga alimentação com ração *super prêmium* comum. O animal retornou com os sintomas, e ao retornar a dieta hipoalergênica e com apenas 5 dias de corticoides ele teve sua condição estabilizada.

O posicionamento do especialista foi correto, comparado com os retratados na literatura (TAMS, 2003; MORAILLON et al., 2013a) (TAMS, 2003); (MORAILLON et al, 2013a). Para alguns pacientes com DII leve, a mudança da dieta pode ocasionar resolução completa ou parcial, podendo levar até a melhora das lesões histológicas. É possível também que esse novo manejo dietético em longo prazo ajude a manter controlada a DII quando os medicamentos forem retirados.

Dessa forma, os potenciais benefícios do manejo dietético aplicado a longo prazo venham a ajudar efetivamente, reduzindo as reações de hipersensibilidade dos antígenos dietéticos, influencia na composição da microbiota do TGI, e alterações na motilidade, morfologia e função da mucosa intestinal.

O animal está sendo mantido com a doença inflamatória intestinal controlada e apresenta poucos episódios de crises, na qual é tratada com a medicação receitada pelo especialista a base de corticoides, que condizem com os tratamentos supracitados.

5 CONCLUSÃO

Os relatos de caso como este são importantes para aprimoramento profissional, pois a Doença Inflamatória Intestinal não é frequentemente diagnosticada em animais, podendo ser confundida com patologias diferenciais que cursam com sintomas semelhantes. Esta é uma realidade complexa, pois muitos animais não são diagnosticados no início da vida e sofrem com os sintomas por longos períodos até que se realizem exames que indiquem a possível doença inflamatória intestinal.

Podemos observar que, como neste caso, animais diagnosticados com DII podem levar uma vida normal, desde que acompanhados por especialistas e seguindo com o tratamento adequado.

Como existem poucos relatos e/ou estudos em animais para a DII, o que dificulta a escrita de relatos de casos e a investigação da doença inflamatória do TGI por clínicos, é viável a realização de estudos mais aprofundados de animais com êmese e diarreias recorrentes em diversas idades, pois muitas vezes a DII é negligenciada por falta de conhecimento técnico/científico disponível.

6 REFERÊNCIAS BIBLIOGRÁFICAS

CÂNDIDO, T. D.; NETO, F. J. T.; MARUCIO, R. L.; FRAZÍLIO, F. D. O. Diagnóstico e tratamento de choque séptico em cães. **Rev Cient. MEDVEP**, 10, n. 32, p. 128-132, 2012.

ETTINGER, S. J.; FELDMAN, E. C.; COTE, E. **Textbook of Veterinary Internal Medicine-Inkling E-Book**. Elsevier health sciences, 2017. 032331239X.

GERMAN, A.; HALL, E.; DAY, M. Chronic intestinal inflammation and intestinal disease in dogs. **Journal of veterinary internal medicine**, 17, n. 1, p. 8-20, 2003.

HALL, E.; GERMAN, A. Gastrointestinal disease: diseases of the small intestine. **Textbook of Veterinary Internal Medicine, Saunders**, p. 1332-1377, 2005.

JERICÓ, M. M.; ANDRADE NETO, J. P. D.; KOGIKA, M. M. Tratado de medicina interna de cães e gatos. 2015.

KATHRANI, A.; PARKES, G. A Preliminary Study of Modulen IBD Liquid Diet in Hospitalized Dogs with Protein-Losing Enteropathy. **Animals (Basel)**, 12, n. 12, Jun 20 2022.

KOLODZIEJSKA-SAWERSKA, A.; RYCHLIK, A.; DEPTA, A.; WDOWIAK, M. *et al.* Cytokines in canine inflammatory bowel disease. **Polish journal of veterinary sciences**, 16, n. 1, 2013.

MORAILLON, R.; LEGEAY, Y.; BOUSSARIE, D.; SÉNÉCAT, O. **Manual elsevier de veterinária**. 7 ed. Elsevier Masson, 2013a. (Diagnóstico e tratamento de cães, gatos e

animais exóticos

MORAILLON, R.; LEGEAY, Y.; BOUSSARIE, D.; SÉNÉCAT, O. Manual de outra forma de veterinária. Diagnóstico e tratamento de cães, gatos e

animais exóticos. Elsiver Masson 2013b.

NELSON, R.; COUTO, C. G. **Medicina interna de pequenos animais**. Elsevier Brasil, 2015. 8535281711.

SILVA, B. J. D. A.; FREIRE, I. M. A.; DA SILVA, W. B.; DO AMARANTE, E. E. Avaliação das alterações hematológicas nas infecções por helmintos e protozoários em cães (Canis lupus familiaris, Linnaeus, 1758). **Neotropical Helminthology**, 4, n. 1, p. 37-48, 2010.

SPINOSA, H. D. S.; GÓRNIAK, S. L.; BERNARDI, M. M. Farmacologia aplicada à medicina veterinária. 2006.

TAMS, T. R. **Handbook of small animal gastroenterology**. Elsevier Health Sciences, 2003. 0721686761.

THRALL, M. A. **Hematologia e bioquímica clínica veterinária**. Editora Roca, 2007. 8572416684.

TRIACCA, A. D. P. Disbiose intestinal em Cães. 2021.

ZORAN, D. L. Diseases of the small intestines. **Handbook of Small Animal Practice**, p. 357, 2008.