UNIVERSIDADE FEDERAL DOS VALES DO JEQUITINHONHA E MUCURI
Curso de Medicina Veterinária
Karolline Aires da Costa

ACUPUNTURA NO TRATAMENTO DE DISPLASIA COXOFEMORAL COM AVALIAÇÃO TERMOGRÁFICA EM CÃO: relato de caso

UNAÍ
2023

Karolline Aires da Costa

ACUPUNTURA NO TRATAMENTO DE DISPLASIA COXOFEMORAL COM AVALIAÇÃO TERMOGRÁFICA EM CÃO: relato de caso

Trabalho de conclusão de curso apresentado ao Curso de Medicina Veterinária da Universidade Federal dos Vales do Jequitinhonha e Mucuri, como requisito para obtenção do título de Médica Veterinária.

Orientador (a): Jeanne Broch Siqueira
Coorientador (a): Janne Paula Neres de Barros

Unaí
2023

Karolline Aires da Costa

ACUPUNTURA NO TRATAMENTO DE DISPLASIA COXOFEMORAL COM AVALIAÇÃO TERMOGRÁFICA EM CÃO: relato de caso

Trabalho de conclusão de curso apresentado ao Curso de Medicina Veterinária da Universidade Federal dos Vales do Jequitinhonha e Mucuri, como requisito para obtenção do título de Médica Veterinária.

Orientadora: Jeanne Broch Siqueira
Coorientadora: Janne Paula Neres de Barros

Data de aprovação: 12/07/2023

Documento assinado digitalmente
BEATRIZ GASSER
Data: 25/07/2023 14:35:01-0300
Verifique em https://validar.iti.gov.br

Prof.ª Drª. Beatriz Gasser
FVJM

Documento assinado digitalmente
JULIANA MORI
Data: 26/07/2023 10:43:11-0300
Verifique em https://validar.iti.gov.br

Médica Veterinária Especialista Juliana Mori

Documento assinado digitalmente
JEANNE BROCH SIQUEIRA
Data: 24/07/2023 23:08:12-0300
Verifique em https://validar.iti.gov.br

Profa. Drª. Jeanne Broch Siqueira
Instituto de Ciências Agrárias - UFVJM

Unaí
2023

AGRADECIMENTOS

Primeiramente, agradeço a DEUS e aos meus guias espirituais por me guiarem, acolherem e me protegerem em todos esses anos de luta em busca de um sonho. Agradeço por erguerem a minha cabeça nos momentos que pensei em desistir e por sempre me darem orientação para que eu voltasse para o meu caminho cada vez mais forte. Agradeço por todos os obstáculos que Deus coloca em meu caminho, pois quando chego ao topo da montanha, reconheço na paisagem o que ele queria me ensinar.

Gratidão a minha mãe Maria Leide e ao meu pai, Aires Ferreira, pela vida. Por toda a educação e boas qualidades que me ensinaram. Por cuidarem tão bem de mim, me ajudando e apoiando nas minhas escolhas, mesmo não estando de acordo com algumas delas, mas nunca me julgaram e sempre estiveram comigo quando mais precisei. Gratidão por todo amor e força emanados em toda a minha vida e principalmente nesses 16 anos fora de casa, pois se cheguei até aqui também é por mérito seus. São tantas as coisas que gostaria de dizer, mas estou voltando para casa e posso lhes dizer pessoalmente. O amor que sinto não se define em palavras.

Agradeço a minha irmã Mariane Aires, pois mesmo estando distantes, me apoia e me envia amor genuíno, eu te amo muito. Aos meus avós maternos, que não se encontram aqui nesse plano, mas me ajudaram muito nesta existência. À toda a minha família, em geral, que me incentivam, apoiam e transmitem amor.

Aos meus amigos(as), da minha terra, por onde passei e de onde estou agora, obrigada por todas as energias enviadas a mim, vocês também são essenciais na minha jornada. Muito amor e gratidão por Maíra, por estar ao meu lado por toda a vida, em qualquer momento que seja, eu te amo muito irmã. Agradeço a Clara, Bianca, Janyne e Gabriel, por sempre estarem ao meu lado nos meus melhores e piores momentos em Unaí. Sem vocês eu não estaria aqui agora e os levarei para sempre no meu coração. Gratidão por tudo.

À minha orientadora Jeanne Broch e coorientadora Janne Paula, agradeço por todos os ensinamentos e paciência neste momento. Obrigada por aceitarem e por me orientarem, acreditando no meu potencial. À Janne, em especial, que ao falar da minha proposta para o TCC, não pensou duas vezes, me acolheu e entrou de cabeça comigo, eu sou muito grata a você e agradeço também por sua amizade, bondade e acolhimento, tanto fora como dentro da Universidade. Você é inspiração de força e amor e eu sempre a levarei no coração.

Agradeço aos meus professores e profissionais da UFVJM, por todo conhecimento, aprendizado e por todos os momentos nesses anos de graduação. Jamais esquecerei de tudo que passei aqui, literalmente.

Aos componentes da minha banca Prof.ª Drª. Beatriz Gasser e Drª. Juliana Mori, por terem aceitado fazer parte dessa etapa importante da minha vida.

Não posso deixar de agradecer os meus gatos também, que me dão apoio emocional e em qualquer momento estão do meu lado transmutando as energias. E à todas as pessoas que direta ou indiretamente me ajudaram nessa fase da vida. SÓ GRATIDÃO EU TENHO HOJE NO MEU CORAÇÃO.

RESUMO

A displasia coxofemoral é a má formação das articulações coxofemorais e pode ter caráter uni ou bilateral, comumente observada em cães de grande porte com crescimento rápido. Fatores de risco para o desenvolvimento da enfermidade podem ser extrínsecos ou intrínsecos com transmissão hereditária. Para o diagnóstico é necessário anamnese, exame físico e exames complementares. O tratamento visa controlar a inflamação e consequentemente a dor, sendo a acupuntura uma terapêutica recomendada nestes casos. A termografia é utilizada como orientação ao médico veterinário acupunturista, para avaliar o local a ser tratado. Um cão macho, sem raça definida, porte grande, apresentando alteração na marcha, dor à palpação e andar arqueado, residente na FESP – UFVJM/UNAÍ, após diagnóstico conclusivo de displasia coxofemoral foi submetido à acupuntura semanalmente totalizando cinco sessões. Com o auxílio da termografia no início e término de cada sessão para observar a alteração de temperatura local. Ao término do tratamento constatou melhora clínica com diminuição do grau de dor, correção na postura e diminuição da claudicação. Dessa forma, como não há cura da displasia coxofemoral, a acupuntura mostrou-se mais uma alternativa eficaz como terapêutica.

Palavras-chave: agulhamento, cachorro, degeneração articular, temperatura por infravermelho.

ABSTRACT

Hip dysplasia is the malformation of the hip joints and can be unilateral or bilateral, commonly observed in large dogs with rapid growth. Risk factors for the development of the disease can be extrinsic or intrinsic with hereditary transmission. For the diagnosis, anamnesis, physicalexamination and complementary tests are necessary. Treatment aims to control inflammation and consequently pain, acupuncture being a recommended therapy in these cases.Thermography is used as a guide for the acupuncturist veterinarian to assess the site to betreated. A male dog, mixed breed, large size, with gait alteration, pain on palpation and arched gait, resident in FESP – UFVJM/UNAÍ, after a conclusive diagnosis of hip dysplasia, heunderwent weekly acupuncture, totaling five sessions. With the aid of thermography at the beginning and end of each session to observe the change in local temperature. At the end of the treatment, clinical improvement was observed with a decrease in the degree of pain, correction imposture and a decrease in limping. Thus, as there is no cure for hip dysplasia, acupuncture proved to be another effective alternative as a therapy.

Keywords: needling, dog, joint degeneration, infrared temperature.

SUMÁRIO

1 INTRODUÇÃO 8
2 OBJETIVOS 9
2.1 Objetivos gerais 9
2.2 Objetivos específicos 9
3 REVISÃO DE LITERATURA..... 9
3.1 Entendimentos anatômicos e biomecânicos da articulação coxofemoral..... 9
3.2 Etiologia 10
3.3 Diagnóstico..... 15
3.3.1 Exames de imagem 15
3.3.2 Sinal de Ortolani 18
3.3.3 Sinal de Barlow 19
3.3.4 Sinal de Bardens 20
3.4 Tratamento..... 20
3.5 Acupuntura 22
3.5.1 Métodos de estímulo: agulhamento 26
3.5.2 Mecanismo de ação da acupuntura 26
3.6 Termografia 28
3.6.1 Pré-condições para a realização das imagens termográficas 30
3.6.2 Paciente..... 30
3.6.3 Ambiente 31
3.6.4 Interpretação de imagens. 31
4 RELATO DE CASO 32
5 RESULTADO E DISCUSSÃO 38
6 CONCLUSÃO..... 42
7 REFERÊNCIAS BIBLIOGRÁFICAS 44

1 INTRODUÇÃO

A acupuntura (AP) é um método terapêutico cujo seu efeito é obtido pela junção de mecanismos humorais e neurológicos pertencentes à Medicina Tradicional Chinesa (MTC). Consiste na estimulação de pontos específicos do corpo, por meio de agulhas, que através desses mecanismos atingem um efeito terapêutico ou homeostático, sendo uma terapia reflexiva.

Na medicina veterinária o tratamento com AP pode ser utilizado em diversas patologias e alterações como, por exemplo, na displasia coxofemoral (DCF).

A displasia coxofemoral é a má formação das articulações, de caráter unilateral ou bilateral. Comumente, é observada em animais grandes e de crescimento rápido, como as raças Labrador, Boxer, Rottweiler e Pastor Alemão e pode acometer tanto machos quanto fêmeas. Sua transmissão é hereditária e alguns fatores podem ser externos como o manejo alimentar e atividades físicas em animais jovens ou intrínsecos, como o porte do animal, o crescimento e sua conformação corpórea e muscular.

. Os sinais clínicos dessa alteração podem estar ausentes ou aparecer em intensidades variáveis, apresentando somente claudicação leve, podendo passar despercebidos pelo tutor. Alguns sinais são agudos como claudicação, peso corporal direcionado aos membros não acometidos, dorso arqueado e redução de atividades locomotoras devido à dor.

É importante avaliar o histórico do animal, realizar a anamnese, inspeção física e exames complementares, como a radiografia para confirmar as alterações e posteriormente escolher o melhor tratamento de acordo com cada paciente. Radiograficamente, pode ser observado o achatamento da cabeça do femur, expessamento do colo, com arrasamento do acetábulo e subluxação ou luxação coxofemoral.

O tratamento da DCF deve ser realizado visando controlar a inflamação local e consequentemente a dor, reduzindo as alterações degenerativas e melhorando a condição articular e em consequência, melhorar a qualidade de vida do paciente. Em casos mais crônicos, o tratamento conservativo não é eficaz sendo necessário o tratamento cirúrgico.

Com a intenção de auxiliar no diagnóstico, muitos métodos e procedimentos vêm surgindo na medicina veterinária. Como exemplo, temos a termografia que é uma tecnologia de obtenção de imagens com câmeras de infravermelho, aos quais se obtêm a radiação térmica emitida de objetos e/ou corpos e a transformam em uma imagem visível ao olho humano, retratando a distribuição da temperatura superficial dos mesmos. Tem

como função identificar o calor da superfície corpórea e exibir através de uma escala de cores, a uma certa distância do paciente, sendo essa uma grande vantagem para evitar o estresse.

2 OBJETIVOS

2.1 OBJETIVOS GERAIS

Objetiva-se com o presente estudo, descrever sobre os efeitos da acupuntura como terapia isolada no tratamento da displasia coxofemoral em um cão e analisando a resposta clínica do paciente com a termografia, na Universidade Federal dos Vales do Jequitinhonha e Mucuri – campus Unaí, Minas Gerais, Brasil.

2.2 OBJETIVOS ESPECÍFICOS

- Abordar os aspectos etiológicos da displasia coxofemoral;
- Descrever os métodos de diagnósticos e apresentar formas de tratamento, com foco, na prática de acupuntura;
- Avaliar e analisar a resposta térmica com o termovisor nas diferentes sessões.

3 REVISÃO DE LITERATURA

3.1 ENTENDIMENTOS ANATÔMICOS E BIOMECÂNICOS DA ARTICULAÇÃO COXOFEMORAL

A articulação coxofemoral ou coxal exerce a função fundamental do membro pélvico de possibilitar o impulso do animal. A articulação coxofemoral (Figura 1) é constituída pela pelve e fêmur, pertencendo ao quadril os ossos do ílio, ísquio, púbis e os ossos acetabulares em conjunto com o fêmur na composição da articulação. Para impedir movimentos que modifique a normalidade da articulação, o ligamento redondo localiza-se ligado na fóvea da cabeça do fêmur, retratada pelo pedaço mais achatado do osso. É uma articulação do tipo sinovial esferoidal, promovendo alguns movimentos como: abdução, extensão, flexão e rotação interna e externa suave (BOEHMER, 2018;

BUDSBERB et al., 1987; DENNY; BUTTERWORTH 2006; DYCE, 2010; EVANS 1993; LOPEZ et al., 2006; PALASTANGA; FIELD; SOAMES, 2000).

A articulação é envolvida por uma cápsula articular que está entre a linha periférica ao lábio do acetábulo e o colo do fêmur, se estendendo e configurando uma margem fibrocartilaginosa (BOEHMER, 2018). Para o suprimento sanguíneo da cápsula articular, do colo e epífise do fêmur conta-se com a artéria glútea caudal, artérias circunflexas femorais laterais e medianas que penetram na cápsula articular e são os ramos do anel extracapsular. O ligamento acetabular transverso une as faces ventrais da parte articular do acetábulo que não se encontram. A cápsula permite que a cabeça do fêmur permaneça dentro da junção acetabular, não ocasionando hiperflexões e hiperextensões (DYCE, 2010).

A cabeça do fêmur é uma semiesfera e há a pequena fóvea central redonda em cães, onde se insere o ligamento intracapsular (da cabeça do fêmur) e está fixada na fossa do acetábulo (Figura 2). Esse ligamento muda na espessura e comprimento, sendo frouxo para permanecer intacto quando a cabeça estiver subluxada, como exemplo da displasia coxofemoral na articulação (DYCE, 2010).

Figura 1. Imagem anatômica da articulação coxofemoral do membro pélvico direito de cão.

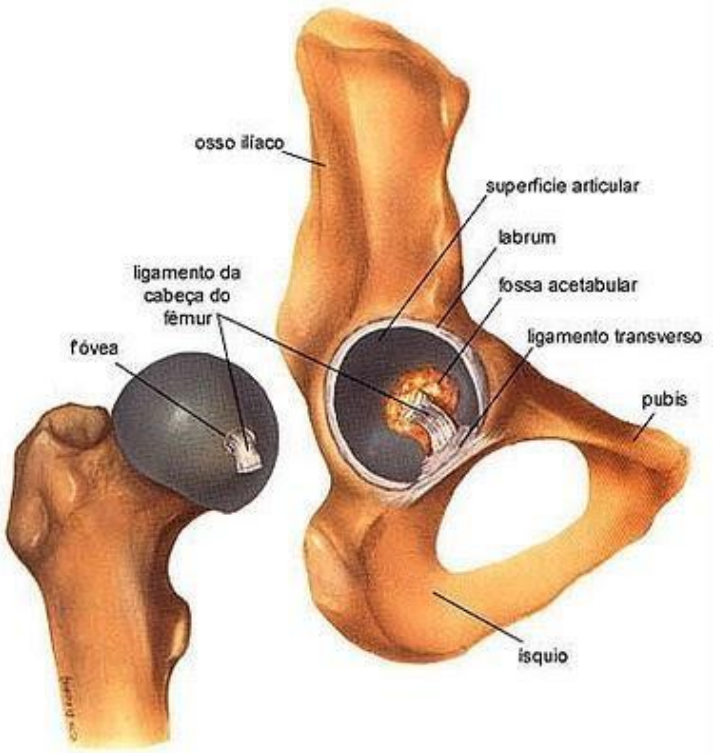

Fonte: http://bambamcapoeira.blogspot.com/2010/11/articulacao-coxo-femoral.html

Figura 2. Corte transversal esquemático da articulação do quadril esquerdo de cão (o fêmur foi desenhado em repouso).

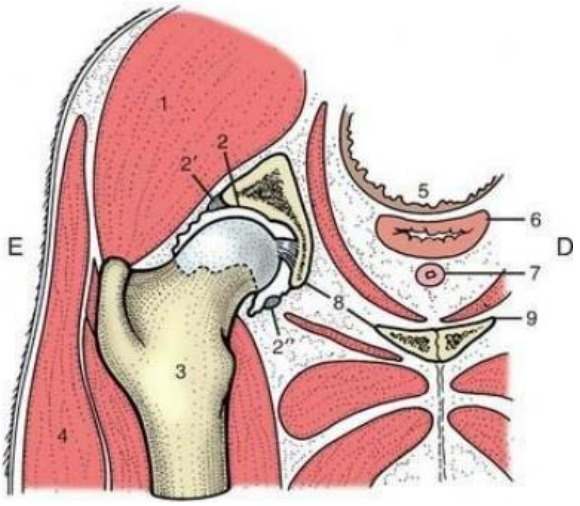

1: glúteo médio; 2: acetábulo, conectado à cabeça do fêmur pelo ligamento da cabeça do fêmur; 2′: margem fibrosa (lábio) do acetábulo; 2″: ligamento acetabular transverso; 3: fêmur; 4: bíceps femoral; 5: reto; 6: vagina; 7: uretra; 8: forame obturado; 9: assoalho pélvico.

Fonte: Tratado de Anatomia Veterinária, 2010.

O fêmur que compõe o esqueleto da coxa é um dos ossos mais longos no corpo. O trocânter maior, um processo grande e a crista trocantérica estão lateralmente à cabeça do fêmur nos pequenos animais. Entre o trocânter maior e a crista localiza-se a fossa trocantérica (DYCE, 2010). Radiograficamente, existe uma linha radioluscente que separa o acetábulo e a margem cranial da cabeça do fêmur que é a cartilagem articular radioluscente e o microfilme de fluido sinovial. O fêmur é envolvido à cápsula articular pelos ligamentos e exercendo pressão ao redor há diversos músculos (BOEHMER, 2018; THRALL, 2013).

3.2 ETIOLOGIA

A displasia coxofemoral, em 1935, pela primeira vez recebeu o nome de luxação coxofemoral bilateral congênita, que foi diagnosticada por Schenelle (FROES *et al*., 2009; GARCIA *et al*., 2009; SCHMIDLIM *et al*., 2009; PARCHEN *et al*., 2009; SOUZA *et al*., 2009). A má formação das articulações coxofemorais foi definida, então, como displasia coxofemoral, que pode ter caráter unilateral ou bilateral. É comumente observada em cães grandes, de crescimento rápido, como por exemplo cães das raças

Labrador, Boxer, Rottweiler e Pastor Alemão podendo acometer de forma similar fêmeas e machos (SOMMER *et al*., 1998; FRATOCCHI *et al*., 1998).

Existem fatores de risco para o desenvolvimento da doença e, a sua transmissão é hereditária. Os fatores podem ser extrínsecos, como o manejo alimentar, castração precoce em cães de porte grande e atividades físicas em animais muito jovens que apresentam piora no quadro, ou intrínsecos como o crescimento do animal, o porte e insuficiência da massa muscular pélvica. (FROES *et al*., 2009; GARCIA *et al*., 2009; SCHMIDLIM *et al*., 2009; PARCHEN *et al*., 2009; SOUZA *et al*., 2009). Existem também fatores recessivos, poligênicos e intermitentes, acometendo principalmente cães de raças grandes e/ou gigantes. Agravando a displasia, existem fatores externos como o sobrepeso, relacionado ao excesso de alimento, levando a sobrecarga e desgaste da articulação, fatores biomecânicos e de meio ambiente (PERRUPATO, QUIRINO, 2014; SOMMER, 1998).

O manejo alimentar é uma das causas predominantes, que pode acarretar o desenvolvimento da DCF, sendo capaz de estabelecer o grau da doença em animais predisposto. Consumindo alimento em excesso quando jovem, ocorre alteração do equilíbrio do mecanismo de proteção contra o excesso de cálcio dietético, gerando disparidade no desenvolvimento dos tecidos ósseos e dos tecidos moles de suporte, levando à uma desordem biomecânica da articulação e DCF (BOEHMER, 2018). A enfermidade varia de normal à grave em sua classificação (Figura 3) e é dividida em cinco categorias diferentes de acordo com as características encontradas (Quadro 1).

A displasia coxofemoral (DCF) é uma alteração do desenvolvimento que atinge a cabeça, o colo femoral e o acetábulo afetando a deambulação do animal com quadro de dor aguda e progressiva. A apresentação dessa enfermidade acontece em vários graus e ocorre subluxação ou luxação do fêmur, em razão da má formação das articulações coxofemorais. O animal apresenta estresse anormal das estruturas de suporte que leva a um processo inflamatório e, devido a isso, uma produção exacerbada de líquido sinovial, ocorrendo aumento da pressão intra-articular e espessamento da cápsula articular e do ligamento redondo, gerando frouxidão na parte articular. Com tudo, pode ocasionar microfraturas acetabulares craniais, devido à luxação completa da cabeça femoral, arrastamento da cavidade acetabular e/ou artropatia degenerativa com a evolução (ALBUQUERQUE, CARVALHO, 2017; SILVA, 2004).

Os animais, ao nascerem, geralmente tem suas articulações normais, na qual a cabeça femoral se encaixa excelentemente no acetábulo e, mesmo a DCF tendo uma das

origens a hereditariedade, é com o passar do tempo que a enfermidade evolui e se manifesta de várias formas em concordância com outros motivos. As alterações começam a aparecer no terceiro mês de vida nos cães que desenvolvem a displasia, apresentando tanto na cabeça femoral como na região da pelve (BOEHMER, 2018; KEALY *et al*., 1992).

Figura 3. Diferentes tipos de grau da DCF (imagem ilustrativa)

Fonte: https://www.portaldodog.com.br/cachorros/saude/displasia-coxofemural/

Quadro 1. Classificação da displasia coxofemoral e suas alterações

Categorias	Classificação	Alteração	Escala de dor
Grau A **HD -**	Articulações coxofemorais dentro da normalidade	A cabeça femoral e o acetábulo vão estar em simetria. Segundo Norberg, o ângulo acetabular é de aproximadamente 105°.	Sem dor
Grau B **HD +/-**	Articulações coxofemorais próximas da normalidade	A cabeça femoral e o acetábulo vão apresentar uma leve simetria entre eles. Segundo Norberg, o ângulo acetabular é de aproximadamente 105°.	Dor leve
Grau C **HD +**	DCF leve	A cabeça femoral e o acetábulo vão continuar assimétricos. O ângulo acetabular é de aproximadamente 100°.	Dor moderada

Grau D **HD ++**	DCF moderada	Maior evidência da assimetria entre a cabeça femoral e o acetábulo. Segundo Norberg, o ângulo acetabular é de aproximadamente 95°. Vai haver a presença de subluxações.	Dor intensa
Grau F **HD +++**	DCF grave	Há evidentes alterações displásicas da articulação coxofemoral, com sinais de luxação ou distinta subluxação. O ângulo de Norberg é menor que 90°. Pode ser evidenciado achatamento da borda acetabular cranial, deformação da cabeça femoral ou outros sinais de osteoartrose.	Dor muito Intensa

Fonte: Adaptado de ALBURQUERQUE, CARVALHO, 2017; ROCHA *et al*., 2008.

Para diferenciar clinicamente essas alterações através dos sinais clínicos, os animais são divididos em dois grupos conforme a idade: animais de quatro a doze meses, apresentam sinais agudos como claudicação, peso corporal direcionado aos membros saudáveis, dorso arqueado e redução das atividades locomotoras devido à dor e o segundo grupo que são os animais acima de quinze meses que já apresentam alterações crônicas. Esses sinais são pouco observados pelo tutor e sua apresentação depende da idade do animal, sendo variáveis e alguns animais podem ser assintomáticos, apresentando claudicação leve (PERRUPATO *et al*., 2014; QUIRINO *et al*., 2014).

Os sinais clínicos da DCF podem aparecer quando os animais ainda são filhotes, porém, acontecem despercebidos pelo tutor do animal. Outros sinais podem ser mais tardios, conforme o desenvolvimento da osteoartrite (SYRCLE, 2017). No decorrer da doença e progressão, os sinais clínicos são mais graves e os animais demonstram dor na articulação do quadril. A claudicação se torna mais visível e a marcha é cambaleante,

levando à atrofia da musculatura do membro pélvico. Os tutores habitualmente levam os pacientes até o médico veterinário após observarem a claudicação em seu estado agravado, quando submetem os animais a exercícios intensos ou quando há lesões (SCHULZ, 2014; SYRCLE, 2017).

3.3 DIAGNÓSTICO

O diagnóstico correto é fundamentado, baseado na anamnese, inspeção, exame físico e exames complementares, visando evitar e/ou minimizar o desenvolvimento e progressão da enfermidade. É no exame físico que se observa e analisa os sinais clínicos, sendo a primeira alteração na marcha do animal, onde vê-se claudicação e/ou dor, que passa às vezes despercebido. Portanto, vale ressaltar que é de suma importância estar atento aos membros pélvicos para observar alterações. Apesar da DCF ser uma afecção comumente bilateral, os sinais clínicos podem ser mais graves de um lado do que do outro (FRATOCCHI, SOMMER, 1998; SYRCLE, 2017).

Realizando o exame ortopédico, devido aos estímulos de movimentos como extensão na região do quadril, atenta-se às respostas dolorosas e de desconforto, onde devem ser avaliadas e diferenciadas de outras patologias como, por exemplo uma ruptura de ligamento cruzado cranial, que causa claudicação aguda e dor. Ao examinar pode-se observar crepitação da articulação, atrofia da musculatura pélvica e a redução dos movimentos articulares (SCHULZ, 2014; SYRCLE, 2017).

Contudo, além do exame físico existes os testes mais específicos como os de Ortolani, Barlow e Bardens. O diagnóstico definitivo é alcançado por meio de exames de imagens, como a radiografia sendo mais comumente utilizada e útil para estabelecimento do grau de luxação e diagnóstico, existe a ressonância magnética, tomografia e ultrassonografia articular. Há também um método radiográfico mais aperfeiçoado sendo muito utilizado nos Estados Unidos que é o PennHip (FORTES JR., 2008; FRATOCCHI, SOMMER, 1998).

3.3.1. EXAMES DE IMAGEM

Como forma de identificação da doença, o exame radiológico é realizado (Figura 4). A DCF representa-se no Raio-x pelo achatamento da cabeça do fêmur, arrasamento do acetábulo, subluxação ou luxação coxofemoral e modificações secundárias (LUST et

al., 1985). Entre seis a nove meses de vida consegue-se avaliar alterações, mas a maioria dos pacientes apresenta a anormalidade entre 12 a 24 meses (ROCHA *et al*., 2008).

Entretanto, conforme as normas do Colégio Brasileiro de Radiologia Veterinária (CBRV), o diagnóstico definitivo é alcançado com o método radiográfico convencional. São necessários os seguintes quesitos: idade (diagnóstico concludente após 24 meses), contenção (a contenção química é obrigatória para o laudo do CBRV objetivando analgesia rápida e relaxamento muscular, para conseguir a posição adequada e evitar possíveis reações do paciente), posição apropriada do cão para melhor visualização das alterações sendo latero-lateral (visualizam-se somente alterações ocasionadas pela DCF) e ventrodorsal (membros pélvicos estendidos, paralelos entre si e em relação à coluna, com uma leve rotação medial, deixando as partes sobrepostas aos sulcos trocleares). Outro quesito importante é a seleção do tamanho e identificação do filme (nome, raça, espécie do animal, lado da articulação que está sendo radiografada) e a qualidade da radiografia pela técnica utilizada (DOUGLAS, WILLIAMSON, 1975; FROES *et al*., 2009).

Figura 4. Radiografia no posicionamento ventrodorsal de um cão com DCF bilateral (No círculo em vermelho, observa-se a ausência de encaixe entre a cabeça do fêmur e o acetábulo)

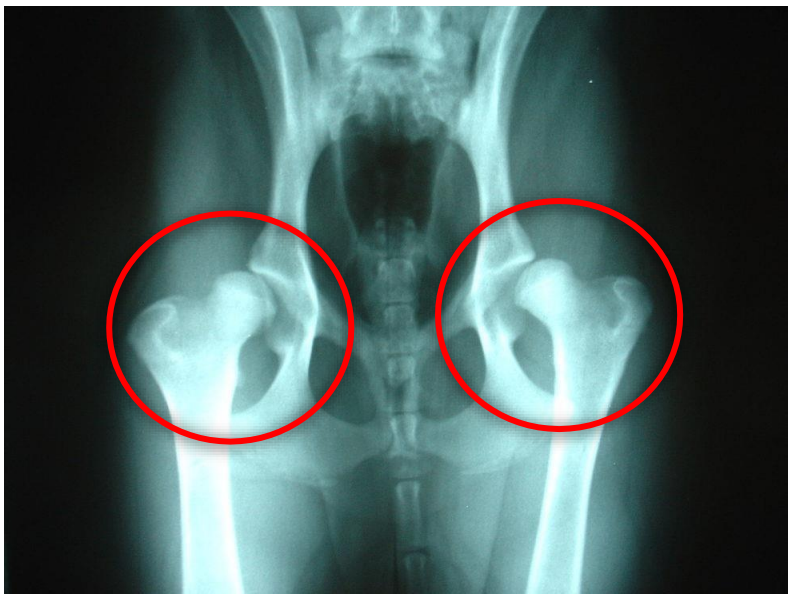

Fonte: https://www.cbrgoldenretriever.com.br/saude/displasia-coxo-femural/

Na realização do Raio-x são utilizadas técnicas que auxiliam na avaliação radiográfica. Importante salientar a de Norberg, que utiliza uma escala medida na radiografia que irá mensurar um ângulo que determina a DCF sendo ele menor que 105º, apresentando inapropriada relação da cabeça do fêmur e do acetábulo, o qual demonstra sinais de subluxação ou luxação. Para formar o ângulo emprega-se a linha ideal, que une as cabeças do fêmur e a linha que liga o centro da cabeça do fêmur submetida a exame, com a borda acetabular crâniolateral do mesmo lado (DOUGLAS, WILLIAMSON, 1975; FROES *et al*., 2009). Para se realizar o ângulo de Norberg deve-se passar uma linha que vai ligar os centros da cabeça do fêmur e uma que vai passar pela borda acetabular cranial para determinar o ângulo (Figura 5).

Figura 5: Imagem do raio-x em posicionamento ventrodorsal da região pélvica, mostrando a delimitação da articulação coxofemoral bem como a mensuração do ângulo de Norberg.

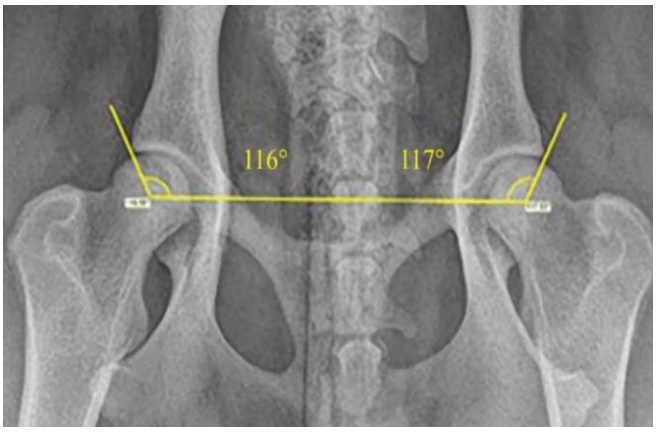

Fonte: Cavalcanti, 2018.

Outro método de exame radiológico é o PennHip (Figura 6), no qual os animais acima de 4 meses de vida, são diagnosticados antecipadamente a DCF (DECAMP *et al*., 2016). No exame o animal terá que estar sedado e em decúbito dorsal e os dois fêmures ficarão preservados em posição concomitante para representar a posição do animal em estação, amenizando a tensão da cápsula articular e consequentemente diminuição da subluxação. Em seguida, posiciona-se um dispositivo distrator articular entre os membros, que serão comprimidos no eixo e a força lateral será provocada para o fêmur proximal, para que qualquer frouxidão que ocasiona a subluxação seja visibilizada no exame (ALLAN, DAVIES, 2019). O valor resultante vai ser conseguido com a distância

do centro da cabeça femoral até o centro do acetábulo dividido pela distância do raio formado pela cabeça femoral, medindo o índice de distração (ID). Dentro dos padrões normais, o valor adquirido do paciente deverá ser inferior ou igual a 0,3. O cão com DCF será maior que 0,3 o valor final e esse vai caracterizar a porcentagem de quanto a cabeça do fêmur sairá da junção com o acetábulo (FROES *et al*., 2009). Na raça Pastor Alemão que tiver DCF o valor de ID pode ser maior que 0,3. Entretanto, nas raças Rottweilers e Labradores Retrivers os valores serão maiores que 0,4 (ALLAN, DAVIES, 2019). O ID apresenta bons resultados, revelando que a maioria dos animais de raças que grande porte dispõe algum grau de DCF (TÔRRES, ARAÚJO, REZENDE, 2005).

Figura 6. Imagem da realização do PennHIP com o posicionamento adequado utilizando o distrator articular.

Fonte: FROES et. al., 2009.

3.3.2. Sinal de Ortolani

O sinal de Ortolani (Figura 7) é reconhecido com um ruído produzido devido ao reposicionamento do acetábulo na articulação coxofemoral instável (PIERMATTEI, FLO, DECAMP, 2009). Deve ser explorado em animais jovens, com o paciente anestesiado e colocado em decúbito dorsal. O fêmur deverá ser posicionado superior perpendicularmente ao eixo longitudinal da pelve e paralelamente à superfície da mesa de exame. Logo, coloca-se a palma da mão sobre a articulação coxofemoral que está sendo avaliada e com a outra mão segura-se firmemente a articulação femuro-tíbio-patelar correspondente, pressionando o fêmur contra o seu acetábulo. Quando a pressão

é realizada, a cabeça do fêmur da articulação displásica subluxa dorso-lateralmente. Ao manter a pressão, deve abduzir ao máximo o fêmur. Enquanto realiza a manobra, sente-se a cabeça femoral voltando para a sua cavidade acetabular podendo emitir um som audível. Esse retorno da cabeça à sua cavidade, é um sinal clínico condizente ao teste de Ortolani positivo, sendo confirmado com a presença da frouxidão articular (FRATOCCHI, SOMMER, 1998).

Figura 7. Execução do teste de Ortolani, exibindo a subluxação (imagem ilustrativa).

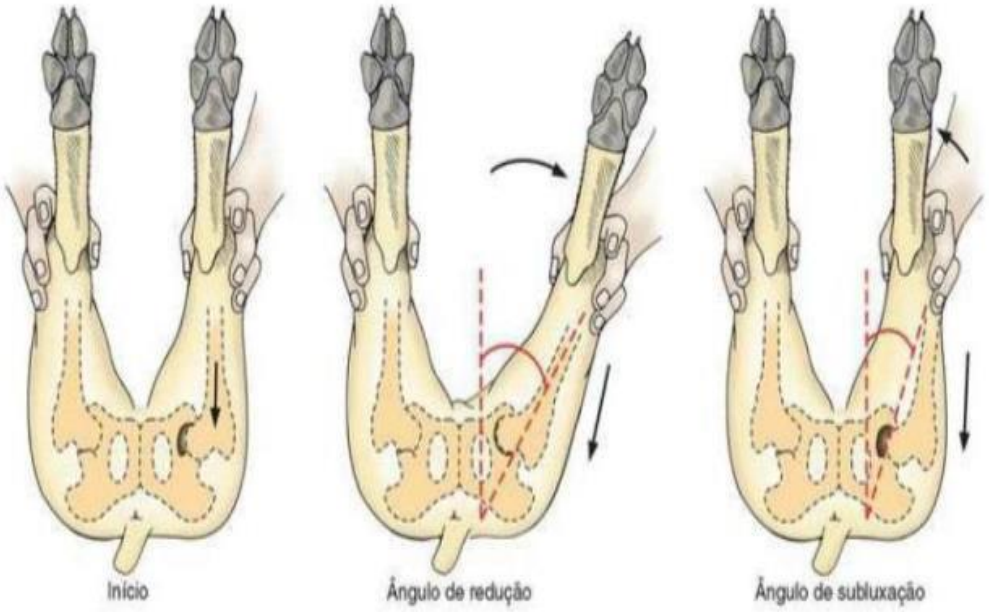

Fonte: Fossum, 2014.

3.3.3. Sinal de Barlow

Depois que o animal testar positivo para o sinal de Ortonali, o método de Barlow deverá ser executado. Com as mãos localizadas na posição correta, deve-se retornar o membro até o ponto inicial do teste. Se acontecer uma modificação da cabeça femoral e um som audível como um “estalo”, define-se o teste como positivo e demonstra a flacidez da cápsula articular (SOUZA, TUDURY, 2003).

3.3.4. Sinal de Bardens

Para assessorar no reconhecimento da frouxidão ligamentar, realiza-se o teste de Bardens (Figura 8), sendo indicado para pacientes que tenham entre seis e oito semanas (PIERMATTEI, FLO, DECAMP, 2009). Nesse método, deve-se segurar o fêmur com a mão e com a outra aplicar pressão na tuberosidade do ísquio, no trocanter maior e na tuberosidade sacral, com o polegar, indicador e médio, respectivamente e, ao mesmo tempo. Após, deve-se abduzir o fêmur paralelamente à mesa do exame e, portanto, será capaz de constatar o deslocamento do trocanter maior e a frouxidão ligamentar, sendo evidências da DCF (FRATOCCHI, SOMMER, 1998).

Figura 8. Execução do método de Bardens (Imagem ilustrativa).

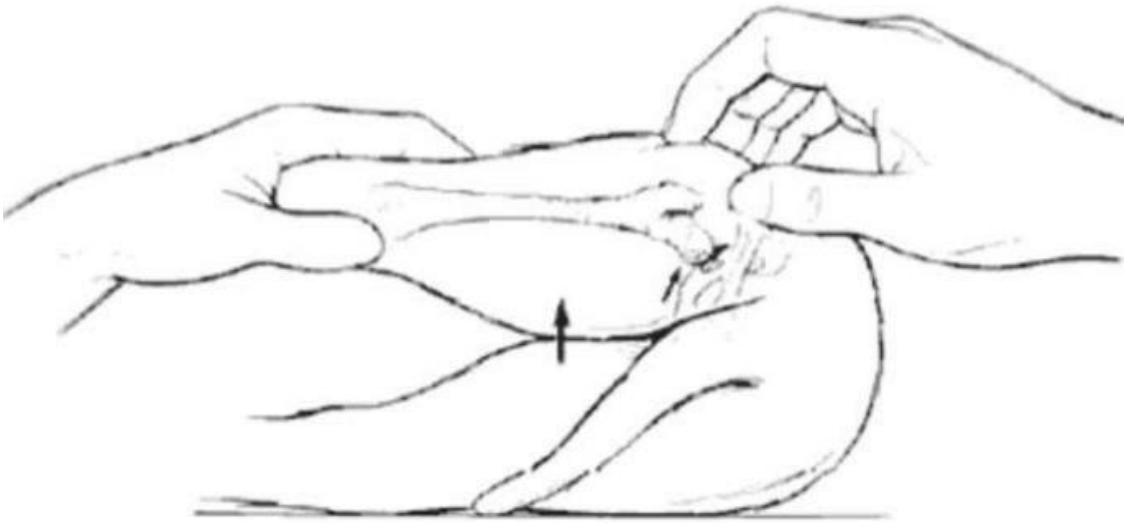

Fonte: SOMMER, FRATOCCHI, 1998.

3.4. Tratamento

O tratamento da displasia coxofemoral tem como objetivo, controlar a inflamação e, consequentemente, a dor, reduzindo as alterações degenerativas, melhorando a condição articular e a qualidade de vida do animal como prognóstico positivo, embora nenhum tratamento seja capaz de restaurar toda a articulação que tenha a displasia (ALBUQUERQUE, CARVALHO, 2017)

Para o tratamento habitual da DCF é importante a avaliação de cada animal de acordo com o seu porte, a idade, os sinais clínicos, o grau de displasia e sobretudo, a

condição monetária do proprietário, que influencia na escolha do tratamento necessário de acordo com o diagnóstico do paciente, objetivando minimizar ou acabar com a dor e retomar a função do(s) membro(s) afetado(s) (SMITH *et al*., 2012).

A utilização de antiinflamatórios não esteroidais ou esteroidais (qualificados para diminuir a dor do animal, promovendo maior movimentação), dieta e monitoramento do peso do paciente (sendo um dos pontos mais importantes), prevenir que o mesmo ande sob piso liso são formas de tratamento clínico que trarão benefícios e ótimos resultados (PAYNE, 2008; PERERA, 2008).

Em casos mais crônicos, o tratamento conservativo não é eficaz sendo necessário o tratamento cirúrgico, que vai variar com a condição clínica do animal no momento da escolha terapêutica (ALBUQUERQUE *et al*., 2017; CARVALHO *et al*., 2017). Existem várias técnicas cirúrgicas para o tratamento da DCF tais como a colocefalectomia que compreende na retirada da cabeça e do colo do fêmur, tendo como objetivo o fim do atrito entre o fêmur e o acetábulo, promovendo articulação falsa que provém de tecido fibroso (DEGREGORI *et al*., 2018).

Um dos métodos empregados é a implantação da prótese no quadril (artroplastia), que propicia diminuição da dor. Para sustentar o implante, os pacientes em que são realizados esses procedimentos devem possuir os ossos formados por completo, logo são feitos em pacientes com mais de 2 anos (ROCHA *et al*., 2008).

A acetabuloplastia é outro método cirúrgico onde faz-se a colocação de um aparato que pode ser ósseo, cartilaginoso ou sintético, na borda crânio-dorsal do acetábulo para aumentar o grau de cobertura da cabeça femoral pelo acetábulo. Objetifica-se na diminuição da fragilidade da articulação e na precaução da subluxação (FERREIRA *et al*., 2007).

Definida pelo fechamento da porção púbica da sínfise pélvica, sem modificar o desenvolvimento das regiões acetabular e isquiática, há a sinfisiodese púbica juvenil mais usada como técnica preventiva e não terapêutica. Realiza-se a destruição térmica da sínfise púbica ou excisão cirúrgica com utilização de grampos. É um método pouco invasivo que propicia a redução da frouxidão articular (SANTANA *et al*., 2010).

Um método de prevenção da DCF é a osteotomia pélvica tripla (OPT), realizada em pacientes de 5 a 12 meses de vida irá prover a rotação lateral do eixo axial do acetábulo, levando a estabilização da cabeça do fêmur dentro do acetábulo. A rotação de 20° a 30° pode conceber um efeito desejado segundo alguns estudos, porém não há definição de uma rotação ideal definida (REGONATO *et al*., 2009).

Existem outros métodos cirúrgicos que podem ser realizados no caso da DCF como a pectinectomia, denervação acetabular e osteotomia variante da pelve (ROCHA *et al*., 2008).

Além dos tratamentos convencionais destaca-se ainda a administração de condroprotetores, fisioterapia, ozonioterapia e a acupuntura que podem ajudar na melhora clínica em casos agudos ou no caso do animal estar impossibilitado de ser submetido à procedimento cirúrgico (PERRUPATO, *et al*., 2014; QUIRINO, *et al*., 2014). Devido aos resultados positivos de acordo os efeitos em mecanismos anti-inflamatórios, alterações da circulação sanguínea e relaxamento muscular, a acupuntura vem se tornando grande aliada ao tratamento da DCF e obtendo muito espaço na medicina veterinária como forma terapêutica à doença (ALBUQUERQUE *et al*., 2017; CARVALHO *et al*., 2017).

3.5. Acupuntura

Precedendo a criação da escrita (4.000AC), a origem da acupuntura (AP) remonta à pré-história (VETERINARY ACUPUNCTURE, 1992; DORFER *et al*., 1999). Ao longo da história têm sido utilizados instrumentos para estímulos dos pontos de acupuntura compostos de diferentes materiais como: metais, jade, bambu e ossos (CHEN *et al*., 1997). Os jesuítas em meados do século XVII, denominaram o termo Acupuntura, ao qual provém dos radicais latinos acus e pungere, que representa agulha e puncionar. O que a define em chinês é a palavra Zhenjiu que significa “agulha-moxabustão”, que engloba outros métodos de estímulo dos pontos (SCHIPPERS, 1993; SCHOEN, 2006; MACIOCIA, 2007; XIE & PREAST, 2007).

A AP é uma terapêutica da MTC que se constitui na geração de estímulos nociceptivos com a colocação de agulhas finas em pontos específicos do corpo que resulta em respostas de diversas áreas do organismo, com propósito de alcançar um resultado terapêutico ou homeostático gerando a promoção, manutenção e recuperação da saúde (ALBUQUERQUE, CARVALHO, 2017). As linhas ou canais denominados meridianos estão presente ao longo dos nervos periféricos e com o efeito da acupuntura, vão aumentar ou diminuir o fluxo de energia, conforme a Medicina Tradicional Chinesa (MTC) (SCHIPPERS *et al*., 1993; SHOEN *et al*., 2006; MACIOCIA *et al*., 2007; XIE & PREAST *et al*., 2007; BRAGA *et al*., 2012; SILVA *et al*., 2012). Em cães com disfunções neurológicas e muscoesqueléticas (sendo uma delas a displasia coxofemoral), alterações endócrinas, dores crônicas, patologias dérmicas e mudança de comportamento a

acupuntura é indicada (ALVES *et al*., 2018; STURION *et al*., 2018; GOBERTTI *et al*., 2018).

Na sociedade brasileira, a difusão da acupuntura foi incrementada na década de 1950, quando o fisioterapeuta Friedrich Johann Spaeth, nascido em Luxemburgo e naturalizado brasileiro, funda a Sociedade Brasileira de Acupuntura e Medicina Oriental (1958). Após vários profissionais se instalarem na área, os Conselhos Federais de Biomedicina, Medicina, Enfermagem, Medicina Veterinária e Fisioterapia reconhecem a acupuntura como uma especialidade (WORLD FEDERATION OF ACUPUNCTURE AND MOXABUSTION SOCIETIES, 2006). Na Medicina Veterinária, o professor Tetsuo Inada, um dos principais incentivadores do estudo no Brasil, em meados da década de 1980 ensinava a transposição da técnica a partir de humanos para animais, na Universidade Federal Rural do Rio de Janeiro (SCOGNAMILLO-SZABÓ *et al*., 2006).

A AP exercita favorecendo o foco nas respostas orgânicas de cada indivíduo, acarretando uma abordagem particular em cada um, objetivando sensibilizar os níveis de atividade funcional nos órgãos e nos sistemas. Ocorre pouco ou nenhum efeito da AP sobre as funcionalidades que estão normais, sendo apenas na alteração que o "mecanismo de equilíbrio" apresenta repercussões positivas (KARST *et al*., 2002; KARST *et al*., 2003; SCOGNAMILLO-SZABÓ *et al*., 2004). Os meridianos da AP são canais que vão se unir à superfície da pele e com órgãos internos, transportando energia através do corpo (PERRUPATO, QUIRINO, 2014).

Para acontecer o estímulo, se utiliza os pontos e eles são denominados de acupontos (figura 9), sendo localizados em áreas do corpo compreendem em um maior número de terminações nervosas, se referem a vasos sanguíneos, nervos e tendões (ALVES, STURION, GOBETTI, 2018).

Figura 9. Meridianos e posicionamento dos acupontos (imagem ilustrativa)

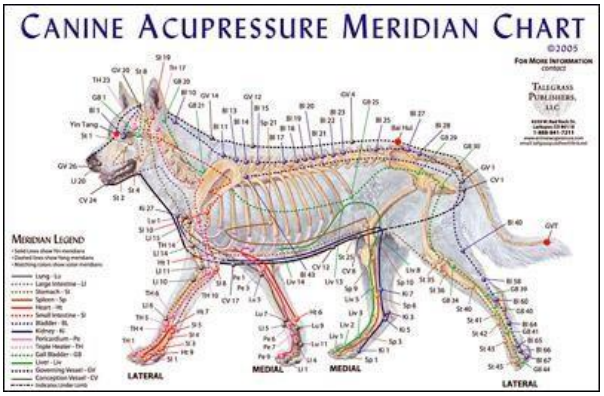

Fonte: http://acupets.blogspot.com/p/como-funciona.html

Segundo a MTC, a enfermidade resulta de um desequilíbrio nos componentes Yin e Yang do organismo de acordo com a relação do agente causador e o paciente. Essa desordem determina o curso da doença e, através do diagnóstico definitivo, será feita a escolha dos pontos de AP para o tratamento (SCOGNAMILLO-SZABÓ, BECHARA, 2010). Além da doença, fatores como a espécie do animal também determina na escolha dos pontos, ao qual existirão variações das funções e localização. Cada ponto, quando estimulado, gera uma ou diversas ações e, quando empregados juntamente com outros pontos, as respostas são transformadas. O tratamento define-se baseando nas categorias em que os pontos de AP são separados: efeitos locais, efeitos à distância e efeitos sistêmicos (WEN, 1989; MACIOCIA, 2007; XIE &PREAST, 2007).

Declara-se que a colocação das agulhas próximas à articulação coxofemoral resulta em diminuição da dor e reestabelece os movimentos da articulação, de acordo pesquisas realizadas no Departamento de Reabilitação da Escola de Medicina de Hannover (PERRUPATO, QUIRINO, 2014).

Existem contraindicações de acordo a Organização Mundial de Saúde sobre o uso da AP em áreas tumorais e/ou infectadas e iniciar a terapia precedendo um diagnóstico definitivo e apropriado, pois a AP pode camuflar ou alterar sintomas clínicos. Posteriormente, dificultará um diagnóstico mais preciso como, por exemplo, em síndromes neurológicas e de dor (ORGANIZAÇÃO MUNDIAL DE SAÚDE, 1979; BANNERMAN, 1980; WORLD HEALTH ORGANIZATION, 1999).

Pertinente aos apropriados resultados em ação dos efeitos nos mecanismos anti-inflamatórios, nas alterações da circulação sanguínea e no relaxamento muscular a AP vem se transformando em um instrumento de suma importância nos casos de DCF (ALBUQUERQUE, CARVALHO, 2017).

São relatados, em diferentes estudos, protocolos de acupuntos (Quadro 2) para o tratamento da DCF que resultaram em respostas adequadas dos animais apesar de não existir um protocolo fixo de AP para tal tratamento.

Quadro 2. Localização e função dos acupontos em estudos em cães com displasia coxofemoral

ACUPONTOS	LOCALIZAÇÃO	FUNÇÃO
Baihui	Situa-se espaço lombossacral.	Tem ação na região dos membros posteriores, dissipa a umidade e auxilia no relaxamento dos músculos e tendões.
Huan-hou	Na face lateral do quadril, na depressão proximal à borda caudal do trocanter maior do fêmur.	Ponto importante para a articulação coxofemoral. Displasia coxofemoral.
B23	Na superfície dorsal da coluna, localizado 1,5 tsun lateral à borda caudal do processo espinhoso da L2.	Tem ação sobre o metabolismo de estruturas ósseas.
B24	Na superfície dorsolateral da coluna, 1,5 cun lateral à borda caudal do processo espinhoso de L4 (ou L3).	Auxilia em doenças do disco intervertebral toracolombar, dor abdominal.
B53	1,5 cun lateral à linha média dorsal entre o sacro e a borda medial da asa do ílio.	Auxilia na dor coxofemoral e lombossacral.
B54	No nível do quarto orifício sacral, 3 cun laterais à crista sacral mediana.	Auxilia no fortalecimento da lombar e melhora a dispersão de umidade.
B55	Na superfície caudolateral do membro pélvico, distal ao joelho.	Auxilia em doença do discovertebral toracolombar, paresia ou paralisia dos membros pélvicos.
B60	Na superfície caudolateral do membro pélvico, localizado entre o maléolo lateral e o calcâneo.	Auxilia no fortalecimento do Qi dos rins e no relaxamento dos tendões e músculos.
E36	Na face craniolateral do membro pélvico, localizado a 0,5 tsun lateralmente à crista da tíbia.	Auxilia no fortalecimento do corpo e em casos de edema.
F3	Na superfície lateral do segundo metatarso, próximo à articulação metatarsofalangeana.	Tem ação sobre o fortalecimento de ligamentos e tendões
R3	Na face caudomedial do membro pélvico localizado entre o maléolo medial da tíbia e o calcâneo, na altura do maléolo medial.	Auxilia na tonificação do Qi dos rins, na restauração do Yin Qi e ajuda a nutrir o Qi e o sangue.
VB29	Situa-se na depressão cranial localizada no trocanter maior do fêmur.	Auxilia no fortalecimento da coluna lombar e ação no relaxamento dos tendões e músculos.
VB30	Situa-se na depressão localizada entre o trocanter maior do fêmur e a tuberosidade isquiática.	Melhora no fortalecimento da coluna vertebral da região lombar e dos membros posteriores
VB34	Na superfície lateral do membro pélvico, em uma depressão cranial e distal a cabeça da fíbula.	Tem ação sobre patologias musculares e da articulação coxofemoral.
VB36	Na superfície lateral do membro pélvico, distal ao joelho, 4 cun proximal ao VB-39.	Atua na dor ou atrofia nos membros pélvicos.

Fonte: Adaptado de ALBUQUERQUE, CARVALHO, 2017; NISHIKATA, 2018; XIE & PREAST, 2011.

Pertencente à tabela acima o termo “tsun” ou “cun” são unidades de cálculo das distâncias ou medidas na Acupuntura Chinesa (SOLER, 2012).

3.5.1. Métodos de Estímulos: Agulhamento

Para o agulhamento são utilizadas agulhas de tamanho variável, assim como o procedimento de introdução e manipulação, sendo o aço inoxidável e as agulhas intradérmicas os materiais que mais se faz uso na medicina veterinária. O agulhamento compreende na inserção da agulha na superfície da pele (figura 10) e, comumente, essa agulha perpassa a derme e atinge o tecido subcutâneo, podendo encontrar músculos ou ossos (SCOGNAMILLO-SZABÓ, BECHARA, 2010). A colocação das agulhas vai acarretar em analgesia que refletirá nos órgãos do corpo (BRAGA, SILVA, 2012).

Figura 10. Inserção de agulhas nos acupontos.

Fonte: Arquivo pessoal.

3.5.2. Mecanismo de ação da AP

As agulhas de acupuntura retêm propriedades biofísicas que concedem o desenvolvimento de um potencial elétrico na ponta (ALBUQUERQUE, CARVALHO, 2017). Ocorre a estimulação e ativação dos receptores dos dendritos nos neurônios

sensoriais da pele conforme as agulhas são introduzidas (GABRIELA, 2018). Efetua-se ação sobre as estruturas existentes nos pontos de estímulos ao serem agulhados gerando modificação no potencial da membrana celular, acarretando desencadeamento do potencial de ação e, por conseguinte, o carregamento dos estímulos nervosos que vai gerar os efeitos nos locais (ALBUQUERQUE, CARVALHO, 2017). Esses estímulos concebem efeitos pré-sinápticos espinhal, através da ativação das fibras dos nervos periféricos, sendo as mais importantes as fibras A-delta e C, pois estão associadas à condução de impulsos nervosos. Estando as fibras A pertencentes aos casos de dores agudas, pois geram mais sensação de desconforto e de peso e, as fibras C ligadas às dores crônicas, pois viabilizam uma sensação de formigamento e dormência (ALBUQUERQUE, CARVALHO, 2017; GABRIELA, 2018).

Assim que o estímulo atingir o sistema nervoso central, será transcrito para áreas distintas: área do mesencéfalo ao qual os neurônios da substância cinzenta irão ativar a produção de serotonina e norepinefrina; área hipotalâmica, acionando o eixo hipotálamo-hipófise, gerando a liberação de cortisol, serotonina e B-endorfinas no fluxo sanguíneo e líquido encefalorraquidiano e área espinhal, ao qual os interneurônios se ativarão na substância gelatinosa acarretando liberação de dinorfinas. Em decorrência da introdução da agulha, provocará microinflamações na pele, levando a liberação de neurotransmissores que bloquearão os estímulos dolorosos, fazendo com que o cérebro não perceba, promovendo então o processo de analgesia (ALVARENGA, AMARAL, STEFFEN, 2014). Devido aos efeitos locais da estimulação, citam a antinocicepção, vasodilatação, aumento da perfusão sanguínea, estímulo à regeneração tecidual, relaxamento muscular, regulação da propriocepção, restauração da força muscular e da função articular (HAYASHI, MATERA, 2005).

A intensidade da manipulação da agulha e o tempo em que ela ficará nos acupontos determinam as reações produzidas específicas, sendo que na fase inicial define-se por vasodilatatória e imunoestimulante e a fase final anti-inflamatória. Com isso, estimulando intensamente e permanecendo por um período curto, beneficia a fase de resposta inicial no tempo em que a retenção por um longo período melhora a fase final (FARIA, SCOGNAMILLO-SZABÓ, 2008).

Apesar de muitos estudos da AP na DCF, comprovou-se que os acupuntos localizados na articulação coxofemoral são os mais empregados, salientando a eficácia da AP no revigoramento da força muscular, auxiliando no controle da dor, aprimorando a atividade de locomoção e concede o aumento do movimento da articulação, melhorando

a qualidade de vida do paciente, em consequência (ALBUQUERQUE, CARVALHO, 2017).

3.6. Termografia

A termografia é um método de acompanhamento, desenvolvido baseando-se em técnicas cada vez mais atuais e arquitetadas, sendo um método não invasivo para o profissional e com isso surgiu a termografia por infravermelho. É uma técnica não invasiva de mapeamento térmico de um corpo (Figura 11), sendo emitida uma radiação infravermelha e com isso obtêm-se imagens visíveis ao olho humano (ROBERTO, 2014).

Figura 11. Câmera de detecção de imagens infravermelhas (termógrafo)

Fonte: Arquivo pessoal.

Hipócrates descreveu os primeiros usos da termografia avaliando o comportamento da lama em áreas quentes do corpo em humanos, sentindo com as próprias mãos e com isso criou a teoria de que: “Em qualquer parte do corpo, se houver excesso de calor ou frio, a doença existe e é para ser descoberta” (CORTE, 2016).

Hardy idealizou, em 1934, que a pele humana era uma das fontes de radiação infravermelha e, pela técnica termográfica, ocorre a medição da temperatura corporal,

ocasionando na tecnologia de infravermelho em vários segmentos da medicina humana, na medicina veterinária e em diversas outras áreas (CARVALHO, 2019).

Passa pelo sistema óptico do termômetro a energia disseminada pelo objeto em foco, sendo transformada em sinal elétrico no detector. O sinal é exposto como leitura de temperatura e/ou imagem térmica. A energia emitida pelo objeto em foco, passa pelo sistema óptico do termômetro ou termovisor e é convertida em sinal elétrico no detector. O sinal é, então, exibido como leitura de temperatura e/ou imagem térmica (Figura 12) (ROBERTO, 2014).

Ao compreender o espectro do infravermelho através do olho humano, a termografia possibilitou a visualização da temperatura da superfície corporal, sendo muito sensível – até 0,025°C (FERNANDES, *et al*. 2012). Porém, alguns fatores podem influenciar no exame, como: temperatura do ambiente, umidade relativa do ar, dimensão da sala de exame, protocolo do exame, sexo do paciente, câmara termográfica e software a ser utilizado, idade, uso de medicamentos e realização de exercícios. Portanto, se esses forem ponderados não acarretarão malefício para a análise (CORTE, 2016).

Figura 12. Esquema simplificado de um termovisor com sistema de detecção por varredura

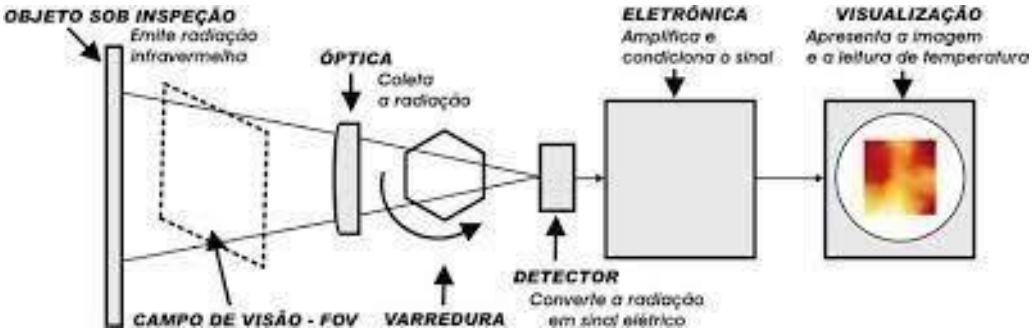

Fonte: Santos, 2006.

Ao utilizar a termografia, as representações como o equilíbrio entre Yin e Yang no corpo são capazes de serem examinados com mais segurança. Aumenta-se a competência do tratamento com AP quando se avalia com parâmetros objetivos as manifestações entre o Yin e Yang. De acordo à MTC, o Yin é definido pelas áreas “frias” e o Yang pelas áreas “quentes”, tendo uma específica e adequada ferramenta de diagnóstico e orientação ao médico veterinário acupunturista (ZHAO, HAN, 2013).

Estão pertinentes à perfusão e metabolismo dos tecidos as emissões infravermelhas do animal. Ao ocorrer mudanças na circulação de uma área acarretará

variações de temperatura dessa superfície como, por exemplo, calor e edema que são fatores que influenciam na circulação sanguínea normal. Podem ser observáveis na avaliação havendo uma inflamação, pois calor é um dos sinais e decorrente a isso interferem na emissão de radiação infravermelha da área afetada. Contudo, é possível observar os indícios desse processo inflamatório antes mesmo dos sinais clínicos do paciente (GAVRILA, 1999; WALDSMITH E OLTMANN, 1994).

3.6.1. Pré-condições para a realização das imagens termográficas

Para a execução da termografia e obtenção das imagens, é necessário observar e evitar artefatos, para se ter precisão nas mensurações, sendo indicada a produção de diversas imagens sequenciais, de forma a padronizar alguns parâmetros inseridos na câmera, como: a temperatura aparente refletida, a umidade relativa em porcentagem, a temperatura do ambiente e a distância entre o animal e a câmera (STURION et.al., 2020).

Há uma distância considerada ideal para a captação das imagens e é adequado repetir sempre a mesma distância da primeira captura nas sessões seguintes (MALDAGUE, 2002). Deve-se incluir toda a superfície a ser examinada, além de uma parte marginal da região que não está lesionada para avaliar esta medida (RING, 1990).

O termógrafo não pode ficar muito distante do corpo do animal para captura das imagens e o aparelho deve ser posicionado nas sessões de forma aproximadamente igual para não perder resolução, pois os pixéis das imagens são fornecidos através da temperatura (DE LIMA et al., 2013; MALDAGUE, 2002). As mudanças na distância do termógrafo podem afetar nas avaliações das imagens posteriores, realizadas conforme as sessões dos exames e evolução do paciente (TUNLEY et al., 2004).

3.6.2. Paciente

Algumas variações podem interferir na microcirculação da pele, portanto, o preparo dos animais deve ser analisado a fim de não alterar o resultado, como: alterações neurais, banhos e uso de pomadas e/ou géis antes das sessões, medicamentos tópicos, condição térmica do animal (hiper ou hipotermia), exercício físico, fatores fisiológicos como dor e inflamação, estação do ano e fatores ambientais, lambeduras do animal no local de medição bem como sujidades (STURION et.al., 2020).

3.6.3. Ambiente

Para se alcançar imagens com maior segurança, é importante que o ambiente onde será realizado o exame esteja climatizado e que seja padronizado, com um intervalo de temperatura de 20 a 25 ºC (68º a 77ºF). Alguns fatores podem interferir no resultado como o fluxo de ar, influência do sol na sala, temperatura do ambiente e movimentos do paciente, podendo ser controlados (STURION et. al., 2020).

3.6.4. Interpretação de imagens

Para analisar as imagens termográficas dos animais, no corpo todo ou na região de interesse, é necessário ponderar as variações que podem interferir na microcirculação da pele como: alterações neoplásicas, hormonais, metabólicas, mecanismos que influenciam o fluxo sanguíneo local como decúbito antes da realização do exame, a prática da acupuntura em si e diversos outros fatores já citados anteriormente na preparação do paciente (STURION et. al., 2020).

A temperatura da pele ou da região de interesse do exame, pode ser avaliada pela termografia infravermelha com o calor que irradia, podendo variar conforme à temperatura do local e a temperatura sanguínea da pele (aproximadamente 30-34ºC). Há aumento da temperatura local quando processos inflamatórios agudos estão acontecendo, sendo esse aumento um indício de processo inflamatório, sem mesmo o paciente demonstrar algum sinal clínico. Devido ao aumento do metabolismo no local e da vasodilatação as imagens tendem a ser hiper radiantes (STURION et. al., 2020).

As imagens resultantes da termografia são visualizadas por cores e, estas mostram-se através da temperatura do local e indicam se estão dentro dos padrões normais esperados (LAHIRI et al., 2012).

O exame radiológico aponta as alterações nas estruturas anatômicas, enquanto a termografia mostra um valor maior nas alterações da vascularização na fase aguda de uma lesão resultantes da cronicidade da doença (STURION et. al., 2020). Através do espectro de cores empregado às imagens, a região com alteração é indicada pela presença de temperatura mais alta em relação à outra área circunvizinha (DE LIMA et al., 2013).

De acordo com Davis e Silva (2004), uma das vantagens da termografia é o auxílio na percepção e localização de problemas no grau de comprometimento de tecidos.

Na medicina veterinária, o uso da termografia tornou-se amplo, diferenciando em várias áreas e em discrepantes experimentos com vários objetivos, afirmando, assim, a utilidade dessa técnica (ROBERTO, 2014).

4 RELATO DE CASO

O presente estudo aconteceu no laboratório 5 da Universidade Federal dos Vales do Jequitinhonha e Mucuri – UFVJM, localizada na cidade de Unaí, Minas Gerais.

Um cão, macho, denominado Falcão, sem raça definida, de aproximadamente 10 meses de vida, pesando 34 kg, residente na Fazenda Santa Paula (FESP) da UFVJM, foi avaliado portando os seguintes sinais clínicos: dificuldade ao se levantar, andar arqueado e claudicação nos membros pélvicos (se observava claudicação mais definida no membro posterior esquerdo). Com isso, foi avaliado clinicamente pela médica veterinária do setor e, à palpação apresentava dor e abaixava os posteriores (posição de cão sentado), sem sinais de crepitação local e demais parâmetros clínicos dentro da normalidade. Dessa forma, a suspeita de displasia coxofemoral foi levantada. Logo, o animal foi conduzido com a anuência do tutor em 19 de abril de 2023, a realização do exame radiográfico na clínica Veterinária Pet Stop Unaí, presente na mesma cidade. Foi realizada a radiografia da região da pelve, com as incidências laterolateral (decúbito esquerdo) e ventrodorsal (figura 13), sem sedação do animal, para diagnóstico definitivo.

Figura 13. Incidências para exame radiográfico.

A: Ventrodorsal B: Laterolateral (decúbito esquerdo). Fonte: Arquivo pessoal.

Após o resultado do exame radiográfico, juntamente com anamnese e exame físico obteve-se o diagnóstico definitivo da displasia coxofemoral em grau C definido por DCF leve. No laudo, que foi entregue em 22 de abril de 2023, declarou-se que o animal apresentava leve incongruência entre as faces articulares das coxofemorais, leve achatamento das cabeças femorais e espessamento dos colos, leve esclerose da borda cranial da fossa acetabular, bilateralmente, leve arrasamento da borda caudal da fossa acetabular, bilateralmente (figura 14 e 15) e as demais partes ósseas da pelve estavam dentro dos limites da normalidade radiográfica.

Figura 14. Imagem radiográfica da região pélvica em projeção lateral esquerda de cão.

Fonte: Centro de imagem Pet Stop Unaí.

Figura 15. Imagem radiográfica em projeção ventrodorsal da articulação coxofemoral de cão em projeção ventrodorsal com membros estendidos.

Fonte: Centro de imagem Pet Stop Unaí

Com este diagnóstico institui-se o tratamento do paciente, com anuência do tutor, através da acupuntura, sendo a médica veterinária acupunturista.

O protocolo foi realizado uma vez por semana, tendo início em 26/04/2023 e finalizado em 24/05/2023, totalizando cinco semanas de tratamento.

Foram utilizadas agulhas de aço inoxidável descartáveis (figura 16 A), com cabo espiral (DONGBANG ®), tubo guia condutor (figura 16 B), câmera térmica de alta resolução – termógrafo (FLIR E40) para a prática de termografia (figura 16 C), termômetro (figura 16 D) para aferir temperatura retal (MULTILASER) e utilizou-se um massageador. A aluna e escritora do presente estudo foi a auxiliar em todas as sessões e a discente Lorena Ferraz também auxiliou nas últimas três sessões.

Figura 16. Alguns dos materiais utilizados nas sessões



A: Agulhas de aço inoxidável descartáveis com cabo espiral. B: Tubo guia condutor.
C: Câmera térmica de alta resolução (termógrafo). D: Termômetro. Fonte: Arquivo pessoal.

A sala estava sendo climatizada aproximadamente trinta minutos antes do início das sessões, com o ar condicionado a 22ºC, durante aproximadamente trinta minutos, em todas as sessões para igualar a temperatura do ambiente e não alterar nos resultados, adaptada para ser um ambiente confortável ao paciente. As sessões iniciavam-se entre 8:00 e 8:30 horas. O termógrafo era posicionado na mesma distância (do aparelho ao animal) de aproximadamente um metro em todas as sessões. O animal era posicionado em decúbito lateral (esquerdo e direito) durante o tratamento que iniciava sempre no membro posterior esquerdo. Durante todas as sessões era utilizado um massageador (figura 17) pelas assistentes e músicas tranquilas no local para acalmar e tranquilizar o paciente. Em todas as sessões as agulhadas foram inseridas e permaneciam por 15 minutos.

Figura 17. Massageador

Fonte: Arquivo pessoal.

Os pontos para a prática de acupuntura eram localizados com a ponta dos dedos da médica veterinária conforme a anatomia do animal em depressões, como princípio de direção. Com um tubo condutor, a agulha era inserida no local desejado. De acordo a medicina tradicional chinesa (MTC), o protocolo utilizado pela profissional foi a inserção de agulhas em acupuntos (figura 18 e 19), sendo eles: Bai-hui, Huan-hou , B-23 Shen-shu, B-24 Qi-hai-shu, , B-54 Ba-shan ou Zhi-bian, , B-60 Kun-lun, E-36 Hou-san-li, , F-3 Tai-chong, R-3 Tai-xi, VB-29 Ju-liao, VB-30 Huan-tiao, VB-34 Yang-ling-quan e B-40. Todas as inserções foram feitas no ângulo de 90º, perpendicular à epiderme, por 15 minutos.

Figura 18. Inserção das agulhas em acupontos utilizados (círculos vermelhos).

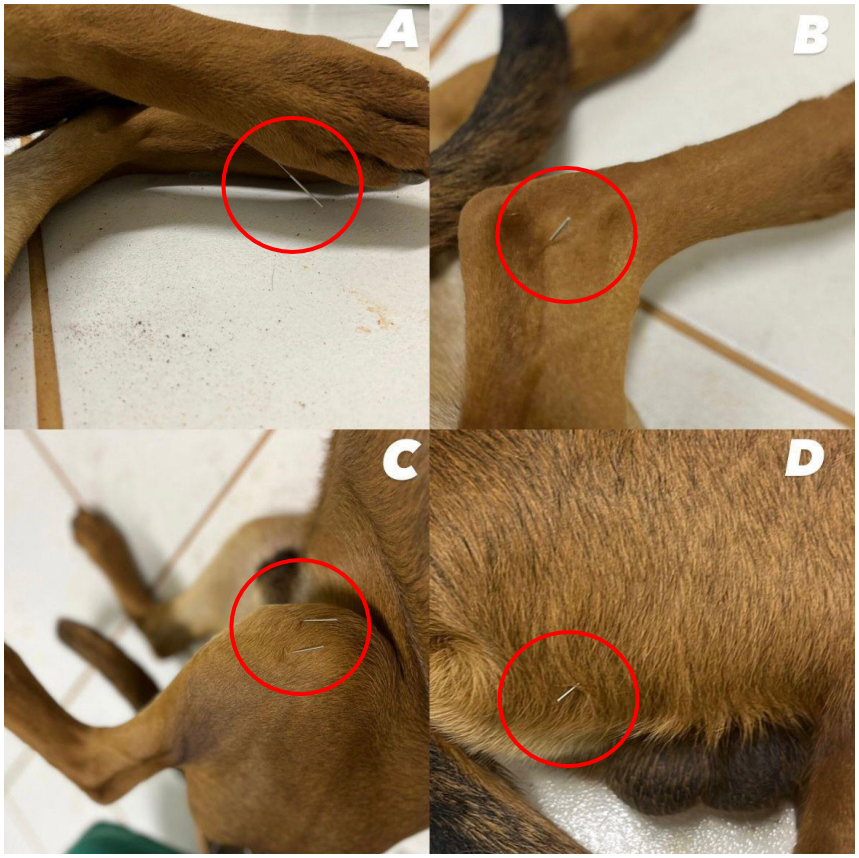

A: Ponto F-3. B: Ponto B-60. C: Ponto VB-34 e VB-36. D: Ponto B-40.
Fonte: Arquivo pessoal.

Figura 19. Inserção das agulhas em acupontos utilizados.

A: Ponto B-23. B: Ponto B-24. C: Ponto Bai-Hui. D: VB-29. E: Ponto B-54. F: Ponto E-36. G: Ponto VB-30. H: Ponto Huan-hou. Fonte: Arquivo pessoal.

Na primeira sessão no dia 26 de abril de 2023 e segunda sessão no dia 03 de maio de 2023 seguiu a seguinte conduta: primeiramente aferiu a temperatura retal inicial. Em seguida foram feitas as capturas de imagens termográficas do membro pélvico esquerdo (MPE) e membro pélvico direito (MPD) do animal em decúbito lateral. Aplicação de Reiki (conduta da profissional antes das sessões de acupuntura). Acupuntura do MPE e MPD do animal. Aferiu temperatura retal final e captou imagens termográficas de cada membro ao final da sessão.

Na terceira sessão no dia 10 de maio de 2023, quarta sessão no dia 17 de maio de 2023 e quinta sessão no dia 24 de maio de 2023, a conduta foi alterada para a seguinte: primeiramente aferiu a temperatura retal inicial do animal. Foram feitas as capturas de imagens termográficas do MPE e MPD. Aplicação de Reiki. Acupuntura do MPE do paciente. Captura de imagens termográficas do MPE. Acupuntura no MPD. Captura de imagens termográficas do MPD e por fim, aferiu a temperatura corporal.

Contudo, o presente estudo teve o protocolo totalizado em cinco sessões, porém, a profissional continuará o tratamento do paciente na FESP.

5 RESULTADOS E DISCUSSÃO

Os fatores para o desenvolvimento da DCF podem ser intrínsecos como o crescimento do animal, o porte e insuficiência da massa muscular pélvica. (FROES *et al*., 2009; GARCIA *et al*., 2009; SCHMIDLIM *et al*., 2009; PARCHEN *et al*., 2009; SOUZA *et al*., 2009). Observa-se nesse relato que o animal é de grande porte e esse pode ser um fator desencadeante para o seu diagnóstico.

Segundo Albuquerque & Carvalho (2017), mesmo não tendo muitos estudos no uso da AP na DCF, é comprovado que os acupuntos localizados na articulação coxofemoral tem eficácia no revigoramento da força muscular, auxiliando no controle da dor, aprimorando a atividade de locomoção e concede o aumento do movimento da articulação, melhorando a qualidade de vida do paciente. Sendo assim, observa-se a melhora significativa e os resultados obtidos com a associação dos pontos de acupuntura utilizados foram satisfatórios.

No decorrer do tratamento observou-se uma melhora clínica do paciente e, na última sessão, já pôde-se observar que o mesmo começou a apresentar uma postura mais adequada ao se sentar, o levantar que era relutante já modificou, flexionando os membros

e se manteve estável, com melhora da marcha e ausência de sinais indicativos de dor à palpação. Mesmo o paciente diagnosticado com a DCF bilateral, nas primeiras sessões se observava claudicação mais definida no MPE e conforme o tempo, mostrou-se mais no MPD e no final das sessões, não se observava claudicação como antes, mostrando melhora. De acordo Fratocchi, Sommer (1998); Syrcle (2017) vale ressaltar que apesar de a DCF ser uma afecção comumente bilateral, os sinais clínicos podem ser mais graves de um lado do que do outro, conforme o presente estudo.

Em decorrência da introdução da agulha, provoca-se microinflamações na pele e liberação de neurotransmissores, que bloquearão os estímulos dolorosos, promovendo, então, o processo de analgesia (ALVARENGA, AMARAL, STEFFEN, 2014). Com isso, mostra-se a ausência de sinais indicativos de dor à palpação após as sessões de AP que, então bloqueiam esses estímulos dolorosos e com o tempo vem promovendo esse processo de analgesia.

Conforme as imagens termográficas, houveram variações de temperatura no local avaliado, sendo na cintura pélvica onde se inseriam agulhas nos acupontos utilizados. Os resultados são de antes e após as sessões de AP, tanto do MPE quanto do MPD em todas as sessões avaliadas, conforme o quadro 3:

Quadro 3. Temperatura aferida por meio de termógrafo na região da articulação coxofemoral dos MPE e MPD de cão macho tratado antes e ao término de cada sessão de AP na UFVJM-Unaí.

	Início		**Término**	
	MPE	MPD	MPE	MPD
Sessão 1	31.3ºC	31.1 ºC	32.3 ºC	33.1 ºC
Sessão 2	33.4 ºC	31.1 ºC	32.6 ºC	31.3 ºC
Sessão 3	31.7 ºC	31.2 ºC	34.5 ºC	30.6 ºC
Sessão 4	30.3 ºC	32.1 ºC	33.8 ºC	31.9 ºC
Sessão 5	31.9 ºC	29.9 ºC	32.7 ºC	32.2 ºC

Observa-se no quadro 3 um leve aumento de temperatura após a AP na maioria das sessões. Nas sessões 2 no MPE, 3 e 4 do MPD houve diminuição também após a AP.

Conforme Wen (1989); Maciocia (2007); Xie & Preast (2007), cada acuponto quando estimulado, gera uma ou diversas ações e, quando empregados juntamente com outros pontos, as respostas são transformadas.

Segundo Gavrila (1999); Waldsmith, Oltmann (1994), ao ocorrer em mudanças na circulação de uma área, acarretarão variações de temperatura dessa superfície como o calor, por exemplo, que são fatores que influenciam na circulação sanguínea normal, podendo ser observáveis na avaliação havendo uma inflamação e, decorrente a isso, interferem na emissão de radiação infravermelha da área afetada (Figura 20), podendo justificar essas alterações observada na tabela e ressalta-se também que o estímulo das agulhas leva ao processo de microinflamação na pele, confirmando as alterações acima.

Figura 20. Imagem resultante da termografia na sessão 3 do membro posterior esquerdo logo após a AP.

Fonte: Arquivo pessoal.

Conforme Ring (1990), toda a superfície a ser examinada deve ser incluída além de uma parte marginal na região que não está lesionada para avaliar esta medida. Portanto, com a câmera de infravermelho utilizada observa-se três pontos: sendo o ponto 3 no local da alteração (cintura pélvica); ponto 1 em outra parte do corpo do animal e o ponto 2 no ambiente. Observa-se, então, no ponto 3 a diferença de temperatura em relação ao ponto 1 que não é uma área relacionada a DCF.

Segundo Sturion et. al., (2020) o exame radiológico aponta as alterações nas estruturas anatômicas enquanto a termografia é mais sensível às alterações da vascularização na fase aguda de uma lesão, onde a radiografia mostra as alterações nas estruturas que indicam a displasia coxofemoral e a termografia com alterações dos valores no quadro 3, nos mostram aumento na vascularização local de fase inflamatória aguda, devido à inserção das agulhas conforme a doença sendo designada crônica. E De Lima et. al., (2013) afirma que através do espectro de cores empregado às imagens, mostra a região que há uma alteração, sendo uma temperatura mais alta em relação à outra área circunvizinha conforme identificamos na figura 20 e 21, conforme as cores empregadas nos três pontos utilizados na imagem termográfica, apontando as regiões de temperatura mais alta sendo no local da displasia coxofemoral.

Figura 21. Imagem termográfica na sessão 4 do membro posterior esquerdo logo após a AP de cão macho – UFVJM-Unaí

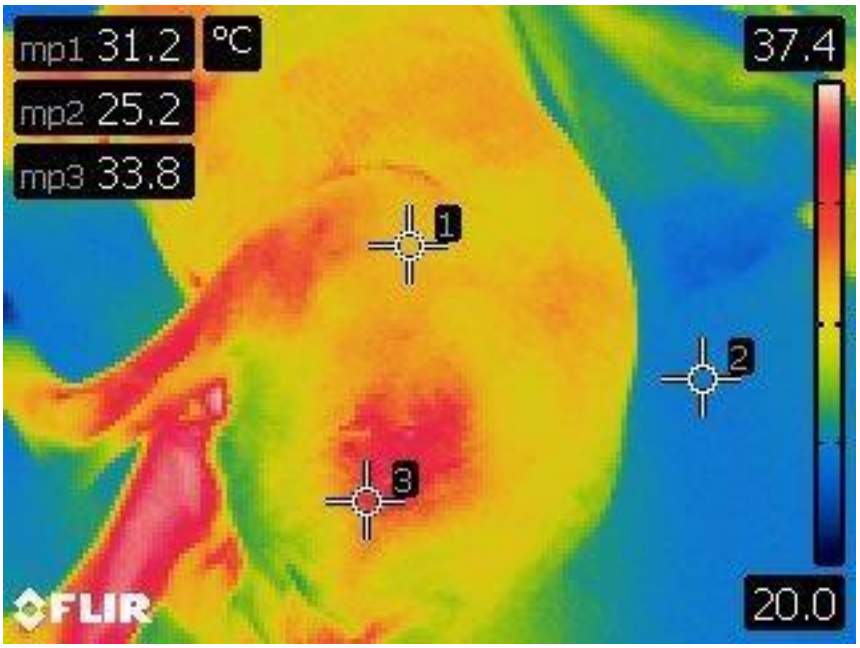

Fonte: Arquivo pessoal.

De acordo De Lima et. al., (2013); Maldague (2002) o termógrafo não pode ficar muito distante do corpo do animal para captura das imagens e o aparelho deve ser posicionado nas sessões de forma aproximadamente igual para não perder resolução, pois os pixeis das imagens são fornecidos através da temperatura. Com isso, seguiu-se um padrão de distância do aparelho e do animal em todas as sessões, levando em consideração

o ambiente climatizado e padronizado para obtenção das imagens com maior segurança, sendo esse de 22ºC em todas as sessões. Pois, de acordo Sturion et. al., (2020) alguns fatores podem interferir no resultado como o fluxo de ar, influência do sol na sala, temperatura do ambiente com um intervalo de 20 a 25ºC podendo ser controlados, como foi realizado nesse relato. Ressaltando que não havia fluxo de ar e influência do sol na sala onde foram realizadas as sessões.

De acordo Feitosa (2020), os padrões normais da temperatura retal em cães jovens é de 36,1 a 37,7ºC, sendo avaliado no início e no término das sessões e os resultados mantiveram-se dentro dos padrões normais.

O tratamento define-se baseando nas categorias aos quais os pontos de AP são separados em efeitos locais, efeitos à distância e efeitos sistêmicos. Como observado e analisado em estudo, esses efeitos são locais conforme indicado pela termografia quando se trata de temperatura e podem tornar sistêmicos conforme o tempo após o tratamento. Esses resultados do quadro pós-sessões são em tempo aproximado da retirada da agulha e conforme Perrupato, Quirino (2014), a colocação das agulhas resulta em diminuição da dor e reestabelece os movimentos com o tempo e de acordo com o tratamento.

A definição do protocolo dos acupontos utilizados mostra-se variável entre os autores conforme Albuquerque, Carvalho (2017); Nishikata (2018); Xie & Preast (2011), havendo várias possibilidades de combinação para o tratamento da DCF. Com isso, a profissional definiu os pontos utilizados no estudo em relato, localizados próximos à articulação coxofemoral como tratamento clínico no cão portador da DCF de grau leve.

Afirma Albuquerque & Carvalho (2017) que a AP é uma terapêutica da MTC que se constitui na geração de estímulos nociceptivos através da colocação de agulhas finas em pontos específicos do corpo, que resulta em respostas de diversas áreas do organismo, com propósito de alcançar um resultado terapêutico ou homeostático gerando a promoção, manutenção e recuperação da saúde.

6 CONCLUSÃO

A displasia coxofemoral, por ser uma afecção de caráter multifatorial, exige um tratamento que controle estes fatores para controle dos sinais clínicos e melhora da qualidade de vida do paciente. Como não há cura para esta enfermidade, o presente trabalho demonstrou que, a acupuntura como terapia isolada levou o paciente à uma

melhora dos sinais clínicos com diminuição do grau de dor e claudicação, havendo correção na postura, indicando os benefícios da sua aplicabilidade como opção terapêutica da displasia coxofemoral. Tendo como auxílio, a termografia, na observação da resposta terapêutica.

7 REFERÊNCIAS BIBLIOGRÁFICAS

ANDERSON, A. Treatment of hip dysplasia. **Journal of Small Animal Practice**, v. 52, n. 4, p. 182-189, 2011.

ANDRADE, Flavia Venzon Capparelli. Efetividade da acupuntura e suas técnicas no tratamento da displasia coxofemoral: revisão de literatura. 2021.

BARR, ARS; DENNY, RH; GIBBS, C. Displasia clínica da anca em cães em crescimento: os resultados a longo prazo da gestão conservadora. **Journal of Small Animal Practice** , v. 28, n. 4, pág. 243-252, 1987.

BOEHMER, Carolina Blaso. Ocorrência da displasia coxofemoral em cães da raça Golden Retriever atendidos no Centro de Radiologia Veterinária no Rio de Janeiro. **Pubvet**, v. 12, p. 172, 2018.

BOTSARIS, Alex. Introdução a termografia aplicada à acupuntura. **São Paulo: Instronic Instrumentos de Teste Ltda**, p. 11-15, 1985.

BRASS, W. Displasia coxofemoral em cães. **Journal of Small Animal Practice** , v. 30, n. 3, pág. 166-170, 1989.

BRIOSCHI, Marcos Leal. A história da termografia. **Instituto de Física de São Carlos, Universidade de São Paulo**, v. 91, n. 92, p. 7.2, 2008.

BRITO, Matheus Cândano de et al. Artroplastia total de articulação coxal em canino: Relato de caso. 2021.

COELHO, Ana Luiza da Cunha. Acupuntura no tratamento de displasia coxofemoral em cães. 2021.

CRUZ, Heliza Palma Pinheiro; RIBEIRO, João Cláudio Costa; DE MELLO, Maria Leonora Veras. Avaliação dos efeitos da acupuntura na saúde e no bem estar de animais de companhia. **Revista da JOPIC**, v. 1, n. 3, 2018.

DESABRIGADAS, Subestações de Alta Tensão. **TERMOGRAFIA INFRAVERMELHA**. 2006. Tese de Doutorado. Universidade Federal de Itajubá.

DYCE, Keith M. Tratado de Anatomia Veterinária. Tradução de Renata Scavone et al. 4 ed. Rio de Janeiro: Elsevier, 2010.

FEITOSA, Francisco L. F. Semiologia Veterinária: a arte do diagnóstico. 4ª edição. Rio de Janeiro: Guanabara Koogan Ltda, 2020.

FERREIRA, Guilherme Bessa; DA SILVA, Paulo de Tarso Guimarães. Aplicabilidade da acupuntura e ozonioterapia no tratamento adjuvante da displasia coxofemoral. **Brazilian Journal of Animal and Environmental Research**, v. 4, n. 1, p. 997-1006, 2021.

FERREIRA, Kamilla et al. Termografia por infravermelho em medicina veterinária. **Enciclopédia Biosfera**, v. 13, n. 23, 2016.

FRIES, Cindy L.; REMEDIOS, Audrey M. The pathogenesis and diagnosis of canine hip dysplasia: a review. **The Canadian Veterinary Journal**, v. 36, n. 8, p. 494, 1995.

FROES, Tilde Rodrigues et al. Estudo comparativo e análise interobservador entre dois métodos de avaliação da displasia coxofemoral de cães. **Archives of Veterinary Science**, v. 14, n. 4, 2009.

DISPLASIA COXOFEMURAL. **Portal do dog**, 2014. Disponível em: < https://www.portaldodog.com.br/cachorros/saude/displasia-coxofemural/>. Acesso em: 16, maio de 2023.

DISPLASIA COXO-FEMURAL. Cbrgoldenretriever, 2020. Disponível em: https://www.cbrgoldenretriever.com.br/saude/displasia-coxo-femural/. Acesso: 27, maio de 2023.

KIRKBY, Kristin A.; LEWIS, Daniel D. Displasia coxofemoral canina: revisando as evidências para o tratamento não cirúrgico. **Cirurgia veterinária**, v. 41, n. 1, 2012.

KLEM, Tamis. Uso da termografia em animais de compania. 2021.

LEIGHTON, Eldin A. Genetics of canine hip dysplasia. **Journal of the American Veterinary Medical Association**, v. 210, n. 10, p. 1474-1479, 1997.

NETO, Roberto Tortelly et al. A UTILIZAÇÃO DA OZONIOTERAPIA ALIADA A ACUPUNTURA NO TRATAMENTO DE UM CÃO COM HÉRNIA DE DISCO: RELATO DE CASO. **Arquivos Brasileiros de Medicina Veterinária FAG**, v. 4, n. 1, 2021.

PIRES, Isabela Martins Fernandes Gonçalves; MAIOLINO, Glaucea Suman; MANHOSO, Fabio Fernando Ribeiro. Aplicação da acupuntura como terapia complementar na reabilitação de cão com displasia coxofemoral: relato de caso. **Revista Unimar Ciências**, v. 31, n. 1-2, 2023.

ROBERTO, J. V. B.; SOUZA, BB de. Utilização da termografia de infravermelho na medicina veterinária e na produção animal. **Journal of Animal Behaviour and Biometeorology**, v. 2, n. 3, p. 73-84, 2014

ROCHA, Fábio Perón Coelho da et al. Displasia coxofemoral em cães. **Revista Científica Eletrônica de Medicina Veterinária**, v. 4, n. 11, p. 1-7, 2008.

SARMENTO, Fernanda Monteiro. Acupuntura no tratamento da dor em cães e gatos. 2014.

SCOGNAMILLO-SZABÓ, Márcia Valéria Rizzo; BECHARA, Gervásio Henrique. Acupuntura: histórico, bases teóricas e sua aplicação em Medicina Veterinária. **Ciência Rural**, v. 40, p. 461-470, 2010.

SENSU, CDEPÓSG. A LOCALIZAÇÃO DOS PONTOS DE ACUPUNTURA: MEDIDAS ANTROPOMÉTRICAS.

SMITH, GK Avanços no diagnóstico da displasia coxofemoral canina. **Journal of the American Veterinary Medical Association** , v. 210, n. 10, pág. 1451-1457, 1997.

SMITH, GK et al. Avaliação de fatores de risco para doença articular degenerativa associada à displasia coxofemoral em cães. **Journal of the American Veterinary Medical Association** , v. 206, n. 5, pág. 642-647, 1995.

SOMMER, Edgar Luiz; FRATOCCHI, Carlo Leonardo Grieco. Displasia Coxofemoral Caninina. **Revista de Educação Continuada em Medicina Veterinária e Zootecnia do CRMV-SP**, v. 1, n. 1, p. 36-43, 1998.

STURION, Marco Aurélio Torrecillas et al. Termografia infravermelha em medicina veterinária–Histórico, princípios básicos e aplicações. **Veterinaria e Zootecnia**, v. 27, p. 1-20, 2020.

TAFFAREL, Marilda Onghero; FREITAS, Patricia Maria Coletto. Acupuncture and analgesia: clinical applications and main acupoints. **Ciência Rural**, v. 39, p. 2665-2672, 2009.

XIE, Huisheng; PREAST, Vanessa. Acupuntura Veterinária Xie. 1ª edição. São Paulo: MedVet Ltda, 2011.