UNIVERSIDADE FEDERAL DOS VALES DO JEQUITINHONHA E MUCURI

Instituto de Ciências Agrárias

Marco Antonio Soares Abreu

SURTO DE INTOXICAÇÃO DE MONENSINA EM BEZERROS LEITEIROS

Unaí

2023

Marco Antonio Soares Abreu

SURTO DE INTOXICAÇÃO DE MONENSINA EM BEZERROS LEITEIROS

Trabalho de Conclusão de Curso apresentado ao Curso de Medicina Veterinária da Universidade Federal dos Vales do Jequitinhonha e Mucuri, como requisito parcial para obtenção do título de Bacharel.

Orientador: Prof. Dr Jenevaldo Barbosa da Silva

Unaí

2023

SURTO DE INTOXICAÇÃO DE MONENSINO EM BEZERROS LEITEIROS

Marco Antonio Soares Abreu

Trabalho de Conclusão de Curso apresentado ao Curso de Medicina Veterinária da Universidade Federal dos Vales do Jequitinhonha e Mucuri, como requisito parcial para obtenção do título de Bacharel.

Orientador: Prof. Dr. Jenevaldo Barbosa da Silva.

Data da aprovação: 26/01/2023

_____

Profa. Dra. Jeanne Broch Siqueira

Instituto de Ciências Agrárias – UFVJM

_____

Getúlio Neves Almeida

Instituto de Ciências Agrárias - UFVJM

_____

Prof. Dr. Jenevaldo Barbosa da Silva

Instituto de Ciências Agrárias – UFVJM

Unaí

AGRADECIMENTOS

Primeiramente, gostaria de agradecer a Deus por ter me dado saúde para que eu cumprisse mais uma etapa na minha vida. Agradeço a ele a saúde dos meus pais e irmãos que tanto me apoiaram.

Agradeço especialmente aos meus pais, Agnaldo Moreira Abreu e Leolina Rosa Soares, pelo esforço incondicional que vocês fizeram para que eu chegasse até aqui. Aos meus irmãos Paula Soares Abreu, João Victor Soares Abreu e Pedro de Lima Abreu obrigado pelo companheirismo e apoio. A todos da minha família Miguel Soares que sempre me ajudaram todas as vezes que precisei. A todos da minha família Moreira Abreu que me deram o suporte para eu concluir mais essa etapa.

Ao meu orientador Dr. Jenevaldo Barbora da Silva, por ter me orientado neste trabalho, sendo paciente e pela oportunidade de passar ensinamentos de campo.

A Prof. Dra. Jeanne Broch e ao Getúlio Neves Almeida por aceitarem participar da minha banca.

A Fazenda Toca da Raposa e seus colaboradores que me proporcionaram a realização do estágio juntamente a realização desse estudo.

Aos meus colegas de República que foram uma família para mim em Unaí.

A todos os meus amigos que auxiliaram a minha jornada acadêmica e na realização desse estudo, de forma direta, com ideias e informações ou de forma indireta, ajudando a passar por momentos difíceis impostos pela vida. Peço desculpas por não os citarem aqui.

Enfim, agradeço a todos que me ajudaram a chegar até aqui, especialmente o corpo docente e funcionários da Universidade Federal dos Vales do Jequitinhonha e Mucuri, Instituto de Ciências Agrárias.

A todos o meu muitíssimo obrigado!

RESUMO

A utilização da monensina sódica na alimentação dos bovinos tem como intuito ser um aditivo alimentar atuando como promotor de crescimento, coccidiostático ou antimicromiano, regulador do pH ruminal, modificador de proporções molares de ácidos graxos voláteris e redutor de metanogênese. Mas a utilização incorreta desse antibiótico ionóforo pode causar a intoxicação dos animais devido aos erros no preparo da dieta, cálculos errôneos de dosagens, erros na mistura da droga na ração e na identificação dos recipientes, fornecimento sem período de adaptação e consumo excessivo por animais dominantes. Objetivou-se estudar um surto de intoxicação em bezerros por monensina sódica ocorrido na Fazenda Toca da Raposa, Planaltina – Distrito Federal em 2022. Passados 15 dias da inclusão da monensina na dieta dos bezerros, foi identificada a primeira morte. Os animais estavam consumindo uma concentração de 47,93 mg/kg de peso vivo/dia. Os casos clínicos encontrados foram relutância ao movimentar, insuficiência respiratória, decúbito esternal, taquipnéia, taquicardia, tremores musculares (principalmente nos membros traseiros), ascite, sialorreia, pulso jugular positivo, apatia e morte. As alterações macroscópicas encontradas na necrepsia são edema, enfisema, áreas de consolidação e petéquias no pulmão. Na traqueia observou-se a presença de liquido espumoso e esbranquiçado. No coração foi identificado congestão, petéquias, musculatura com aspecto esbranquiçado e hidropericárdio. A cavidade torácica apresentava hidrotórax. Alterações como hepatomegalia com ou sem bordas arredondadas e esplenomegalia também foram encontradas. Nos intestinos delgado e grosso tinha congestão e hemorragia. Observou-se a presença de hidroperitôneo. A musculatura esquelética apresentava aspecto esbranquiçado. Já as alterações histopatológicas presentes que são de maior relevância em casos de intoxicação por menensina sódica foram necrose e fibrose no miocárdio e degeneração e necrose da musculatura esquelética. As altas concentração de monensina na dieta dos animais aliados ao erro de mistura do concentrado adicionado sobre a dieta total, foram os responsáveis pelo surto por intoxicação por monensina sódica.

Palavras chaves: Ionóforos, Miopatias, Necrose Muscular.

ABSTRACT

The use of sodium monensin in cattle feed is intended to be a food additive acting as a growth promoter, coccidiostat or antimicrobial, ruminal pH regulator, modifier of molar proportions of volatile fatty acids and methanogenesis reducer. But the incorrect use of this ionophore antibiotic can cause intoxication of the animals due to errors in the preparation of the diet, erroneous dosage calculations, errors in mixing the drug in the feed and in the identification of recipients, supply without adaptation period and excessive consumption by dominant animals. The objective was to study an outbreak of poisoning in calves by sodium monensin that occurred at Toca da Raposa Farm, Planaltina - Federal District in 2022. Fifteen days after the inclusion of monensin in the calves' diet, the first death was identified. The animals were consuming a concentration of 47.93 mg/kg of body weight/day. The clinical cases found were reluctance to move, respiratory failure, sternal decubitus, tachypnea, tachycardia, muscle tremors (mainly in the hind limbs), ascites, sialorrhea, positive jugular pulse, apathy and death. The macroscopic changes found at necropsy are edema, emphysema, areas of consolidation and petechiae in the lung. In the trachea, the presence of foamy and whitish liquid was observed. In the heart, congestion, petechiae, musculature with a whitish appearance and hydropericardium were identified. The thoracic cavity showed hydrothorax. Changes such as hepatomegaly with or without rounded edges and splenomegaly were also found. In the small and large intestines there was congestion and hemorrhage. The presence of hydroperitoneum was observed. Skeletal musculature had a whitish appearance. The histopathological alterations present that are of greater relevance in cases of sodium menensin intoxication were necrosis and fibrosis in the myocardium and degeneration and necrosis of the skeletal muscles. The high concentrations of monensin in the diet of the animals, together with the error in mixing the concentrate added to the total diet, were responsible for the outbreak of sodium monensin poisoning.

Keywords: Ionophores, Myopathies, Muscle Necrosis.

SUMÁRIO

1. INTRODUÇÃO 7

2. OBJETIVOS 9

3. REVISÃO DE LITERATURA 10

3.1 Ionóforos 10

3.2 Intoxicação Por Ionóforos Em Bovinos 12

3.3 Diagnóstico 14

3.3.1 Apresentação Clínica 14

3.3.2 Achados de Necropsia 15

3.3.3 Achados Histopatologicos 16

3.3.4 Exames Complementes 16

3.4 Diagnóstico Diferencial 17

4. MATERIAL E MÉTODOS 18

5. RESULTADOS E DISCUSSÃO 21

6. CONSIDERAÇÕES FINAIS 34

7. REFERÊNCIAS BIBLIOGRÁFICAS 35

1. INTRODUÇÃO

Os antibióticos ionóforos (AIs) são introduzidos na alimentação dos animais como aditivos alimentares, prescrito por 98,7 % dos nutricionistas brasileiros na formulação de dietas para bovinos (PAULA, 2022). A sua utilização foi aceita pela primeira vez na dieta de aves para controle da coccidiose em 1971. Posteriormente, foi aprovada seu uso em 1975 pela Food and Drug Administration para utilização na ração de bovinos confinados com intuito de melhorar a eficiência alimentar dos animais (MCGUFFEY et al., 2001). Segundo Barbosa et al. (2021) esse aditivo alimentar tem ação de promotor de crescimento, coccidiostático ou antimicrobiano, reguladores do pH ruminal, modificadores de proporções molares de ácidos graxos voláteis e redutores de metanogênese.

Os ionóforos são produzidos através da fermentação do Streptomyces spp. e são divididos em subgrupo, sendo eles os mais importantes a monensina, narisina, salinomicina e lasalocida (SOUZA et al. 2019). Essa classe de antibiótico realizam uma alteração da homeostase iônica intracelular através da formação de complexos irreversíveis lipossolúveis com cátions (Ca++, K+,Mg++) que favorece o deslocamento iônico através das membranas celular, alterando o equilíbrio osmótico e hidroeletrolítico dos microrganismos levando a intumescência e degeneração (BEZERRA et al. 2000). A monensina sódica é um dos AIs mais utilizados na bovinocultura, principalmente na bovinocultura leiteira onde tende modelar a microbiota ruminal, alterando a proporção dos ácidos graxos afetando a produção leiteira positivamente em algumas fases da lactação (BRITO, 2020).

A monensina quando utilizada em gado leiteiro faz com que reduza a ingestão de matéria seca, aumenta a produção de propionato e acarreta uma diminuição no teor de gordura do leite. Mas, em compensação, aumenta a produção do leite, eleva os índices reprodutivos, melhora a eficiência alimentar e reduz as chances de doenças como timpanismo, acidose e cetose (COSTA et al. 2018). Além de conter pontos positivos na produção animal, o seu uso inadequado pode causar resistência microbiológica, resíduos nos produtos de origem animal e intoxicação nos animais de produção.

A intoxicação dos animais dá-se pela mistura inadequada de medicamentos na ração, consumo excessivo, sensibilidade única de alguns animais e/ou espécies, overdose e combinação com bases químicas que irão intensificar o seu efeito (BARBOSA et al. 2021). Devido os ionóforos interferirem no transporte de cátions da membrana, eles podem causar morte celular por perturbar a homeostase iônica intracelular e desestabilizar as membranas biológicas. As lesões mais evidentes provocadas pela intoxicação por monensina são musculares cardíacas e esqueléticas. As alterações comumente encontradas são degenerações e necrose do músculo cardíaco e esquelético, com lesões secundárias à insuficiência cardíaca aguda ou insuficiência cardiovascular crônica. Não há antídoto ou tratamento específico para toxicidade induzida por ionóforos (GONZALEZ, 2005). Os animais intoxicados podem ter uma apresentação clínica de caráter agudo levando ao óbito com até 6 - 24 horas após a ingestão ou caráter crônico apresentando os primeiros sinais clínicos com 2 semanas. Os sinais clínicos mais evidentes são anorexia, tremores musculares, relutância em movimentar, andar rígido, depressão, emaciação, decúbito e sinais de insuficiência cardíaca como pulso jugular positivo (NOGUEIRA et al. 2009).

Nos animais que tem morte súbita, as lesões macroscópicas podem serem escassas ou ausentes. Na espécie bovina, o órgão mais afetado na intoxicação por ionóforos é o coração e as alterações presentes são áreas pálidas e hemorrágicas no miocárdio. Outros achados na macroscopia são dilatação cardíaca, hidropericárdio, hidrotorax, edema pulmonar, fígado de noz-moscada e edema subcutâneo. Lesões como áreas pálidas na musculatura esquelética também são encontradas, principalmente em músculos com uma maior intensidade de ação, por exemplo o musculo quadríceps femoral (WOUTERS et al. 1997). Degeneração e necrose das miofibras são lesões histológicas presentes, podendo ser acompanhadas ou não, a depender do tempo de evolução, de infiltração por macrófagos e proliferação de fibroblasto entre fibras (ARMIÉN et al. 1997).

2. OBJETIVOS

2.1 Objetivo Geral

Estudar um possível surto de intoxicação por monensina em bezerros leiteiros da raça holandesa.

2.2 Objetivos Específicos

1. Avaliação de aspectos epidemiológicos e histórico em um rebanho de bovinos de origem leiteira possivelmente intoxicados por monensina.
2. Avaliação clínica em bovinos leiteiros possivelmente intoxicados por monensina.
3. Avaliação dos achados de necropsia e histopatológicos de bovinos leiteiros possivelmente intoxicados por monenisna.

3. REVISÃO DE LITERATURA

3.1 Ionóforos

Os ionóforos são antibióticos produzidos por linhagens de bactérias do gênero Streptomyces havendo 74 diferentes tipos já descobertos desde 1951. É uma classe de antibiótico que tem o papel de inibir o crescimento ou deprimir a ação de determinados microrganismos de forma seletiva. A lasalocida produzida pela bactéria *Streptomyces lasaliensis* e a monensina *Streptomyces cinnamonensis*/ são os inóforos mais utilizados como promotores de crescimento para bovinos em todo o Brasil (NICODEMO, 2001). Existem duas subclasses dos antibióticos ionóforos, sendo os ionóforos neutros e os ionóforos carboxílicos. Os ionóforos neutros têm uma toxicidade elevada devido formarem complexos carregados que fazem uma perturbação nas membranas biológicas e potenciais de ação. Já os ionóforos carboxílicos, são aqueles que formam complexos zwitteriônicos com cátions e promovem, por difusão, troca catiônica eletricamente neutra que são mais toleradas por organismos vivos. Os ionóforos carboxílicos também são conhecidos como poliésteres, sendo um ácido carboxílico de cadeia aberta constituído de um arranjo de anéis formado de ésteres heterocíclicos (SILVA & BRAGOTTO, 2020).

Os ionóforos são moléculas lipossolúveis capazes de formar complexos com os cátions e por isso são facilitadores específicos de transporte iônico através da membrana. A atuação desses compostos faz com que haja uma alteração do gradiente de concentração levando a uma mudança de pH, instabilidade de íons celulares, aumentos dos níveis de cálcio e peroxidação lipídica em membranas plasmáticas (SILVA & BRAGOTTO, 2020). A monensina, narisina, lasalocida, salinomicina, maduramicina e a senduramicina são antibióticos ionóforos aprovados para comercialização utilizados atualmente no Brasil para a eficiência alimentar, promoção de crescimento e controle da coccidiose em dietas de animais de interesse econômico. Para controlar a coccidiose em frangos, a monensina foi introduzida pela primeira vez como Coban® nos Estados Unidos em 1971. Posteriormente, foi comercializada em 1975 como Rumensin® para estimular o crescimento e também para aumentar a eficácia nutricional dos bovinos (NOVILLA; McCLARY; LAUDERT, 2017). Segundo McGUFFEY et al. (2016) os ATIs são utilizados como aditivos alimentares na dieta de bovinos de corte e de leite, com foco na modulação de consumo da matéria seca aumentando a conversão alimentar assim melhorando a produção de leite e de carne.

A conformação do envoltório celular das bactérias irá definir a forma de ação dos ionóforos e a sua seletividade. As bactérias gram-negativas contêm uma parede celular e

uma membrana externa, assim são menos inibidas do que as gram-positivas que contém apenas a parede celular. Então faz-se a seletividade contendo maior quantidade de bactérias gram-negativas do que gram-positivas. Os ionóforos fazem uma alteração na microbiota do rúmen, levando a uma manipulação de microrganismos desejáveis para a fermentação ruminal (ROGUIGUES, 2016). Com a redução das bactérias gram-positivas (produtoras de ácido acético, butírico e láctico, H+) as bactérias gram-negativas (produtoras de succínico ou que fermentam ácido láctico) irão sobressair no meio, fazendo com que haja menos competitividade por substrato energético. A redução da quantidade de H+ faz com que haja maior substrato no meio para a constituição de ácido propiônico e menor quantidade na produção de metano, otimizando a eficiência alimentar da dieta (NOVILLA; McCLARY; LAUDERT, 2017).

O funcionamento da bomba iônica designada por regular o equilíbrio químico entre os ambientes interno e externo da bactéria, está relacionado ao mecanismo pelo qual os ionóforos exercem seus efeitos antibacterianos. Ao se conectar à membrana celular bacteriana, eles permitem o movimento de cátions através da membrana celular, resultando em uma rápida liberação de K+ e entrada de H+. Esse acúmulo de H+ no citoplasma de bactérias gram-positivas promove a redução do pH. Para tentar reestabelecer o pH as bactérias usam um mecanismo de transporte ativo para dissipar o H+ intracelular, com consumo energético, resultando em poucas reservas e taxa de síntese de proteínas, reduzindo assim a capacidade dos microrganismos de se proliferarem (MCGUFFEY et al., 2001).

Outro ponto importante quanto a utilização dos ionóforos é o controle de doenças provocadas por distúrbios metabólicos. A cetose é uma doença metabólica causada por uma desorganização energética ocasionada por uma demanda aumentada na produção de leite. Uma das formas de prevenção para a cetose é a utilização da monensina, que faz com que haja uma maior produção ruminal de ácido propiônico, sendo o principal precursor glicogênio, fazendo com que diminua os níveis de corpos cetônicos séricos, assim faz com que os animais fiquem mais saudáveis (SILVA, 2020). Segundo Gandra (2009), a monensina sódica quando inserida na dieta dos bovinos faz com que haja uma maior absorção de aminoácidos no intestino delgado e uma menor concentração de nitrogênio amoniacal ruminal, devido este ionóforo reduzir a desaminação proteica no rúmen.

De acordo com Nicodemos (2001) ao introduzir a monensina sódica na dieta dos animais deve ser de forma adaptativa, conforme o fabricante oriente. Animais criado em

sistema de confinamentos recomenda-se fornecer a eles 5 a 10g de monensina sódica por tonelada de alimento, após adaptados a concentração deve estar por volta de 25 a 30g/tonelada. Caso os animais fiquem sem consumir a monensina sódica por um período superior a 72 horas, deve-se realizar novamente a adaptação ao aditivo.

3.2 Intoxicação Por Ionóforos Em Bovinos

O aumento do uso de agentes terapêuticos na medicina veterinária visando o aumento da produtividade animal faz com que cresça o risco de intoxicação. Ocorrem principalmente em decorrência de erros no preparo da dieta, cálculos errôneos de dosagens, erros na mistura da droga na ração e na identificação dos recipientes, associação com medicamentos potencializadores de efeito, uso em espécies não recomendadas, fornecimento sem período de adaptação e consumo excessivo por animais dominantes (SILVA, 2012; BARBOSA, 2021; FRANÇA, 2009). Os ionóforos são drogas que contém uma margem de segurança relativamente grande caso administrados na dose correta recomendada para cada espécie, havendo uma expressiva variação na sensibilidade desse composto, a depender da espécie a se tratar e o ionóforo utilizado (NOGUEIRA el al. 2009). A utilização inadequada dos antibióticos ionóforos tem provocado a intoxicação em diferentes espécies animais, como em bovinos (SCHWEITZER et al. 1984), equinos (ROLLINSON et al. 1987), suínos (MISKIMINS & NEIGER, 1996; ARMIÉN et al. 1997), ovinos (BOURQUE et al. 1986), caprinos (DELJOU et al. 2014), caninos (KARSAI et al. 1990), coelhos (SALLES et al. 1994), aves (BECK & HARRIES, 1979), bubalinos (ROZZA et al. 2006; BENCE et al. 2018; GARCIA, 2020), chinchilas (LUCENA et al. 2012), camelos (MOUSA & EL-HAMAMSY 2013), queixadas (RIBEIRO & SANTOS 2016) e avestruzes (PAVARINI et al. 2011). A dose tóxica da monensina para búfalos é de 5mg/kg (ROZZA el al. 2007), que é cerca de quadro vezes inferior ao do bovino, que tem uma variação de 22 mg/kg para 50 mg/kg (BARROS, 2007). Os equinos contêm uma sensibilidade a monensina, levado uma toxidade com um consumo de apenas 2-3 mg/kg (BEZERRA Jr. et al. 2000).

As lesões como as Miopatias ou miocardiopatias são associadas à intoxicação em todas essas espécies (BEZERRA Jr. et al. 2000; NOGUEIRA et al. 2009). Todo os ionóforos facilitam os fluxos iônicos transmembrana e a dissipação dos gradientes iônicos, que são exagerados quando estão em níveis tóxicos. As células respondem a sobrecarga metabólica gastando energia para manter a homeostase. Quando os mecanismos homeostáticos são excedidos, a toxicidade resulta de influxos excessivos de

Na e Ca2 levando à degeneração e necrose das células musculares cardíacas e esqueléticas. Apesar do modo de ação dos ionóforos serem simples, quatro alterações bioquímicos ocorrem durante a intoxicação, sendo a alteração do pH intracelular, sobrecarga de cálcio, liberação de catecolaminas e peroxidação lipídica (GUPTA, 2012).

Ainda segundo Gupta (2012) o resultado da atuação farmacológica em níveis tóxicos altera não só o gradiente osmótico, mas também o pH intracelular. Como alterações radicais do equilíbrio ácido-base são incompatíveis com a vida, as mudanças do pH podem ser responsáveis pela morte superagudas observados quando fornecido ionóforos em níveis tóxicos. A entrada de sódio induzida pela monensina é prosseguida pela entrada de cálcio, realizado pela ATPase que está na membrana celular. Os ionóforos são conhecidos por desencadear a liberação de cálcio dos estoques intracelulares aumentando ainda mais o cálcio no citoplasma da célula. A liberação exagerada de neurotransmissores como as catecolaminas e o aumento da peroxidase de lipídeos são dois fatores que auxiliam no aumento do cálcio. A monensina faz com que haja um aumento na liberação de catecolaminas das células cromarfins das glândulas adrenais e a degradação do produto das catecolaminas está associado a formação de radicais livres e influxo de cálcio, levando a necrose miocárdica.

Uma vez que os ionóforos têm propriedades lipossolúveis perturbando a membrana plasmática fazendo que aumente a peroxidação lipídica. Sabe-se que a peroxidação lipídica promove danos à membrana, em consequência, aumenta o influxo de cálcio. Não necessariamente vai ocorrer todos os mecanismos simultaneamente, mas um ou mais mecanismos patogênicos irão aumentar os níveis de cálcio no interior da célula. A elevação das concentrações de cálcio na célula pode ser tamponada pelas bombas de cálcio que estão presentes na membrana plasmática, retículo sarcoplasmático e mitocôndrias. Mas a toxicidade supera a capacidade de tamponamento e se transforma em um ciclo vicioso, resultando na sobrecarga de cálcio. Níveis elevados de cálcio ativam proteases musculares e fosfolipases que iniciam processos degradativos (desmontagem de miofilamentos e danos à membrana) no músculo estriado e finalmente morte celular (GUPTA, 2012; COTRAN et al, 2010).

Segundo Radostits (2007) a dose terapêutica da monensina para ruminantes é de 1 mg/kg, com intervalo de 24horas. No entanto, a dose tóxica para os bovinos é de 26,4 mg/kg. Já para Zachary & Mcgavin (2012), A LD50 (dose que 50% dos animais morrem) de monensina é de 50 a 80 mg/kg. Já a DL0 é de 10 mg/kg para os bovinos. O curso clínico das intoxicações depende da dose e do tempo de exposição dos animais a

monensina. Algumas espécies são mais sensíveis, um exemplo são os bubalinos, onde a dose de 5 mg/kg leva a intoxicação.

Conforme Rozza et al (2007) e Bonel-Raposo (2008) existem relatos de mortes súbitas pela intoxicação por monensina ou cursando de forma superaguda, aguda, subaguda e crônica. Geralmente as altas concentrações do composto levam a intoxicações com sinais clínicos em 6 a 24 horas, contudo, em quantidades menores a manifestação clínica pode ocorrer em 2 semanas ou mais (GONÇALVES et al., 2012). Entretanto, os animais que foram intoxicados podem ter morte rápida, ou ter a evolução de forma crônica acarretando a insuficiência cardíaca congestiva (SILVA,2012).

Não há antídotos para a intoxicação por ionóforos. Apenas o tratamento dos sintomas clínicos é realizado, apesar do fato de que muitos não conseguiram produzir resultados positivos. O tratamento de suporte baseia-se no uso de óleo ou carvão mineral para evitar maior absorção pelo intestino, bem como na soroterapia com fluidos isotônicos endovenosos para combater a desidratação e o choque hipovolêmico e minimizar possíveis danos renais (NOGUEIRA et al. 2009).

3.3 Diagnóstico

O diagnóstico da intoxicação por antibióticos ionóforos em bovinos é baseado na epidemiologia, sinais clínicos, lesões macroscópicas e microscópicas, achados laboratoriais e verificação dos níveis considerados tóxicos de monensina na dieta dos animais (GAVA, 1997). Inicialmente, pode-se suspeitar de uma intoxicação por monensina em bovinos quando tem uma ocorrência de sinais clínicos. Mas os sinais clínicos não são patognomônicos da intoxicação por ionóforos. No entanto, um histórico de introdução recente de alimentos recém-formulados ou suplementos a um rebanho, no qual sinais e lesões estão presentes podem fazer com que se suspeite da intoxicação aguda (GUPTA, 2012). Além disso, a ausência de outros fatores epidemiológicos relacionados a apresentações clínicas observadas, como ausência de plantas toxicas ou administração de medicamentos que provoquem alterações clínicas, são significativas para o diagnóstico de intoxicação por monensina nos bovinos (BRITO, 2020).

3.3.1 Apresentação Clínica

Os sinais clínicos mais encontrados são: diarreia, anorexia, tremores musculares, dispneia, fraqueza muscular, desordens de locomoção (redução do reflexo de flexão dos membros e relutância ao exercício), estase ruminal, urina de coloração enegrecida, decúbito e morte. Sinais clínicos como hipertermia, desidratação, taquipneia, taquicardia,

hiperemia das mucosas aparentes também são notados. Algumas apresentações clínicas podem ser apresentadas com menos frequência como gemido, ranger dos dentes e sialorreia. Vale ressaltar que os sinais clínicos serão variáveis conforme a quantidade e tempo de consumo do agente toxico (NOVILLA 1992, BARROS 1993, WOUTERS et al. 1997, BEZERRA Jr. et al. 2000, ROZZA et al. 2007).

Os sinais clínicos respiratórios estão correlacionados a miopatia degenerativa nos músculos diafragma e intercostais ou a edema pulmonar (VAN AMSTEL & GUTHRIE, 1986). A dificuldade locomotora com evolução para incoordenação e a apatia são consequências da paralisia flácida pela incapacitação muscular, ocasionadas pela degeneração e necrose muscular que são provocados pela intoxicação dos ionóforos. O que leva os animais a apresentarem ataxia pode estar correlacionado com o ionóforo ter interferência na neurotransmissão periférica, mas vale ressaltar as chances dessa apresentação clínica ser devido à incapacidade muscular difusa causada por lesões musculares (FRANÇA et al. 2009). Segundo Bezerra Jr. et al. (2000) as lesões musculares têm uma distribuição nos membros pélvicos e torácicos, e não somente nos membros pélvicos. A morte dos animais pela intoxicação por ionóforos dá-se em decorrência da paralisia dos músculos respiratórios (secundárias à degeneração de miofibras ou de neuropatias periféricas) e/ou modificações nos mecanismos contráteis do miocárdio (BARROS, 2010).

3.3.2 Achados de Necropsia

Na necropsia dos bovinos que foram intoxicados por monensina, tendem a apresentar lesões mais marcadas no coração e já em ovinos tendem a apresentar lesões de igual intensidade no coração e músculos esqueléticos (BONEL-RAPOSO, 2008). Comumente, na necropsia são encontradas áreas pálidas e de hemorragias no coração, áreas pálidas em alguns músculos dos membros, hidrotórax, edema pulmonar, ascite, enterite e inflamação do esôfago. Animais que têm uma morte em um período de tempo curto após a exposição ao ionóforo muitas das vezes não terão lesões, uma vez que não tiveram tempo suficiente para desenvolverem as lesões ou podem ter sido mascaradas pelas alterações post-mortem (NOGUEIRA et al. 2012). Aqueles animais expostos com doses tóxicas que sobrevivem por mais de uma semana podem apresentar hidropericárdio, edema pulmonar, hidrotórax, ascite, fígado de noz-moscada e edema subcutâneo de abdome e membros, sendo essas alterações secundárias a insuficiência cardíaca. As lesões na musculatura estriada esquelética nos bovinos podem ser mais brandas do que em outras

espécies, encontradas, principalmente, naqueles de maior atividade, como diafragma e quadríceps femoral (WOUTERS et al. 1997; BONEL-RAPOSO, 2008; GUPTA, 2012).

3.3.3 Achados Histopatológicos

A dose e o tempo de exposição a monensina também irá influenciar na gravidade e distribuição dos achados histopatológicos (GUPTA, 2012). As lesões degenerativas e necróticas dos músculos esqueléticos e cardíacos são consideradas as características histopatológicas mais importantes. As lesões apresentadas são tumefação, necrose hialina, necrose flocular e lise das miofibras. Casos que têm um longo prazo de exposição ao agente tóxico podem resultar em processos de regeneração e fibrose. Processos regenerativos ocorrem frequentemente no músculo esquelético, enquanto a fibrose e tentativas de regeneração que não são concluídas, ocorrem mais frequentemente no miocárdio devido ter a capacidade de mitose muito reduzida da fibra cardíaca. Entretanto, no miocárdio a substituição de miofibras por tecido conjuntivo fibroso é comumente observado, em conjunto com infiltrado inflamatório mononuclear intersticial (JONES et al. 2000). As lesões podem estar ausentes pela sua distribuição focal, fazendo-se necessário uma amostragem maior de tecidos, incluindo amostras de cada um dos átrios, ventrículos e septos interventricular do coração (GUPTA, 2012).

3.3.4 Exames Complementes

Exames complementares laboratoriais auxiliam no diagnóstico presuntivo da intoxicação por monensina. Na intoxicação dos bovinos há o aumento da atividade de enzimas séricas como creatina fosfoquinase (CPK), lactato desidrogenase (ALT) e aspartato aminotransferase (AST). As enzimas CPK e AST são aumentadas quando ocorre miopatias, por consequência da necrose da membrana plasmática da miofibra que permite que parte do conteúdo da miofibra passe para a circulação sanguínea. A CPK por ser uma enzima citoplasmática é liberada primeiro. Já a AST é ligada à membrana, sendo liberada tardiamente, quando as lesões são mais graves (VALBERG, 1996; BEZERRA Jr. et al. 2000).

A confirmação do diagnóstico deve ser feita pela determinação (por cromatografia) qualitativa (tipo específico de ionóforo) e quantitativa de ionóforo na ração que estava sendo consumida pelos animais. Essas análises podem ser realizadas, também, nos conteúdos gástricos retirados de casos clínicos por sonda (BONEL-RAPOSO, 2008).

3.4 Diagnóstico Diferencial

A intoxicação pelo antibiótico ionóforo monensina em bovinos deve ser diferenciada de outras condições que resultam em lesões musculares, lesões cardíacas e morte súbita dos animais. A deficiência de selênio/vitamina E, mais conhecido como a doença do musculo branco ou distrofia muscular nutricional, cursa com necrose da musculatura esquelética e do miocárdio, culminando na calcificação das áreas de necrose. Essa deficiência irá acometer principalmente animais mais jovens de 2 a 4 meses, que tem uma alimentação intensa e rápido crescimento (RIET-CORREA et al. 2007) Uma forma de descartar essa possibilidade de diagnóstico é a presença de vitamina E e Selênio do suplemento fornecido aos bezerros (BARBOSA et al. 2021).

As plantas que causam morte súbita sem prévias alterações clínicas, não causam lesões sobre o miocárdio. Essas plantas, de maneira geral contêm elevadas concentrações de monofluoroacetato de sódio (MFA), sendo o responsável pelo quadro clínico-patológico superagudo, não contendo alterações cardíacas consideráveis. Esse conjunto de plantas são constituídos de 22 espécies pertencente à três famílias diferentes: Bignoniaceae (Tanaecium e Fridericia), Rubiaceae (Palicourea e Psychotria) e Malpighiaceae (Amorimia e Niedenzuella) (NASCIMENTO et al. 2018). Já o Tokarnia (2000), aponta em específico as espécies das plantas causadoras de morte súbita: *Palicurea Marrcgravii, Palicuria aeneofusca, Palicourea Juruana, Palicuorea grandiflora, Arrabidae bilabiata, Arrabidaea japurensis, Pseudocalymma elegans, Mascagnia rifida, Mascagnia elegans, Mascagnia pubiflora e Mascagnia rigida.* Em todo o Brasil, a única planta que provoca alterações cardíacas e morte súbita são *Tetraptertys spp.* (Tokarnia et al. 1989).

A intoxicação pelas plantas *Ateleia glazioviana* (timbó, Maria-preta), *Tetrapterys acutifolia*, *Tetrapteys multiglandulosa* (fam. Malpighiaceae), têm que serem consideradas no diagnóstico diferencial, que pode ser facilitado pela epidemiologia. As duas últimas são plantas tóxicas importantes na região sudeste do brasil, já a primeira é mais importante na região sul. O consumo prolongado dessas plantas (médias de 60 dias), provoca nos bovinos uma sintomatologia cardíaca bastante significativa, como: edema da região esternal e veias jugulares ingurgitadas e saltando. Na necropsia observa-se lesões macroscópicas nítidas, apresentando áreas e feixes esbranquiçadas ocupando boa parte da superfície do miocárdio. Há edema generalizado observando ascite e hidrotórax e, comumente, o fígado apresenta o aspecto de nós moscada. Na histopatologia as alterações

apresentam-se por necrose das fibras do miocárdicas e fibrose do miocárdio (Tokarnia et al.2000).

As lesões cardíacas são mínimas ou inexistentes na intoxicação por *S. occidentalis*, acometendo principalmente bovinos mais velhos que um ano. A principal apresentação clínica é um quadro de diarreia, fraqueza muscular, mioglobinúria, ataxia dos membros posteriores, relutância em mover-se, decúbito lateral, esternal e morte. Em fase terminal da doença é possível observar uma elevação nas quantidades séricas de CK e AST. Na necropsia, observa-se regiões pálidas, focais a coalescentes nos músculos estriados esqueléticos e estrias esbranquiçadas no miocárdio. Na histopatologia verifica-se vários graus de degeneração, necrose e ruptura de fibras musculares esqueléticas, por vezes, ligados a processos proliferativos e regenerativo (BARROS, 1993). As chances da intoxicação por plantas são desprezadas quando não encontradas na propriedade. O diagnóstico diferencial da intoxicação por antibióticos ionóforos também deve incluir outras condições que levam a alterações musculares e cardíacas, como o gossipol que afeta o miocárdio (SILVA, 2012).

4. MATERIAL E MÉTODOS

O estudo foi realizado na Fazenda Toca da Raposa, localizada as margens da BR 020 no km 29, no município de Planaltina, no Distrito Federal (15º36’19,5”S e 47º36’39,1”W).

A propriedade contém 1250 hectares, sendo eles divididos 250 hectares de reserva, 600 hectares de lavoura e 400 hectares destinados à pecuária leiteira. A lavoura é destinada a produção do alimento dos animais que vivem em sistema confinado, produzindo a silagem de milho que é a base da dieta dos animais.

A fazenda é dividida entre os setores de criação dos animais conforme a faixa etária e categoria, contendo 2069 animais. O primeiro setor é onde ficam os bezerros logo após o seu nascimento até serem desmamados com 90 dias de idade. Os bezerros são criados até os 7 dias em baias coletivas (Figura 1 A) com 5 animais e após isso vão para as correntes no bezerreiro modelo tropical/argentino (figura 1 B). O segundo setor é o local da recria, permanecendo os animais de 90 dias de vida até atingirem 350 kg de peso vivo, sendo criados em piquetes de forma coletiva separados por peso e a dieta é fornecida no cocho para os animais (Figura 1 C e D). Este setor contém 177 animais divididos em 7 piquetes. No terceiro e último setor ficam os animais que estão aptos para a reprodução, que são os animais que tingem 350 kg, e animais em lactação (Figura 1 E). Nesse setor

os animais também são criados de forma coletiva, separados por categoria (novilha ou vaca) e fase de lactação, sendo 758 animais em lactação e 179 vacas secas.

Figura 1. Locais onde os bezerros da raça holandesa são criados nos diferentes setores da propriedade. Planaltina - Distrito Federal, 2022.

A - Baias onde os bezerros são criados até 7 dias de idade; **B -** Bezerreiro no modelo argentino; **C e D -** Piquetes coletivos onde são criados os animais de 90 dias de vida até atingirem 350 kg; **E -** Animais adultos em seus piquetes.



Fonte: Do autor, 2022

A dieta de todos os bovinos da fazenda é a base de silagem de milho. A formulação da dieta para os bezerros de recria segue o mesmo balanceamento para aqueles bezerros com 90 dias de idade, pesando em média 100 a 120 kg até os animais com 350 kg de peso vivo. A dieta era composta de caroço de algodão (7,69%), Silagem de milho (76,92%), casca de soja (7,69%) e o concentrado recria (7,69%) conforme apresentado na tabela 1. O concentrado recria (tabela 2) é constituído de farelo de trigo (14 %), Monsina 20% - Rumimpex 20 (0,20%), milho moído (30%), Casca de soja (15%), farelo de soja (35%) e o Núcleo mineral Lactação.

Tabela 1. Ingredientes da dieta total da recria fornecida aos animais de 90 dias de vida até atingirem 350 kg de peso vivo.

Alimentos	%	Batida (Kg)	Kg/Animal
Algodão Caroço	15,56	350	1,87
Milho Silagem	53,33	1200	6,40
Casca de Soja	15,56	350	1,87
Concentrado Recria	15,56	350	1,87
Total	100 %	2.250 KG	12 KG

Fonte: Do autor, 2022.

Foi relatado pelas técnicas responsáveis do setor de cria que no dia anterior haviam morrido 3 bezerros no final do dia, sendo de forma súbita. Ao ir no piquete dos animais nos deparamos com mais 2 animais mortos e ao longo do dia morreram mais 2 totalizando 7 animais mortos. Com esse número elevado de animais mortos no mesmo dia foram realizados a necropsia e coletados amostras de 3 deles que estavam em óbito mais recente para realização da Histopatologia. Ao longo dos dias formaram morrendo mais animais totalizando 21 óbitos e foram coletadas 9 amostras para análise histopatológico. Durante a necropsia foram coletados fragmentos do encéfalo, coração, pulmão, fígado, rim, baço, intestino delgado e grosso, 6 amostras foram fixadas em formol a 10% enviados para realização da histopatologia no laboratório Évora Diagnostico Veterinário, localizado no Setor da SIA, em Brasília, Distrito Federal. Outras 3 amostras foram fixadas a formol a 20% e enviadas para a realização do diagnóstico histológico para o setor de Anatomia Patológica SAP do Instituto de Veterinária IV da Universidade Federal Rural do Rio de Janeiro (UFRRJ). Vale ressaltar que no animal número 4460 foi coletado amostras tanto para o laboratório da Évora em Brasília, quanto para o laboratório da UFRRJ no Rio de Janeiro. Devido ao elevado número de animais mortos foi levantado a suspeita de intoxicação por monensina que foi introduzido na dieta dos animais a exatos 15 dias antes da primeira morte. Então foi coletado amostras do concentrado (tabela 2) para avaliar as quantidades de monensina, enviados para o laboratório C.B.O em Vale Verdes Valinho, São Paulo.

Tabela 2. Ingredientes do concentrado que compõe a dieta total fornecida aos animais de 90 dias de vida até atingirem 350 Kg de peso vivo.

Alimentos	%	Batida (Kg)	Kg/Animal
Farelo de Trigo	14,6861	220	0,2746
Monensina 20% - Rumimpex 20	0,2004	3	0,0037
Milho moído	30,0600	450	0,5621
Casca de soja	15,0300	225	0,2810
Farelo de soja	35,0033	220	0,6545
Núcleo Mineral Lactação	5,0100	75	0,0936
Total	100,00 %	1.497 KG	1,87 KG

Fonte: Do autor, 2022.

5. RESULTADOS E DISCUSSÃO

No setor de cria da propriedade contendo 177 bezerros foi observado a morte de forma súbita de 2 animais no dia 12 de setembro de 2022. A princípio, suspeitou-se que a morte dos animais foi consequência da Tristeza Parasitaria Bovina ou Pneumonia, visto que as mesmas são as mais prevalentes enfermidades nessa categoria animal na propriedade. Porém, a suspeita clinica citada a cima foi descartada visto o óbito de mais 6 animais no dia seguinte, não condizendo com o padrão epidemiológico das doenças supracitadas. Com o aumento da mortalidade de bezerros do mesmo setor, mas de lotes diferentes foi levantado a suspeita de intoxicação alimentar, mais especificamente pelo ionóforo monensina. Constatou-se que a dieta dos animais havia sido alterada 15 dias atrás, sendo introduzido a monensina sódia, conforme consta na tabela 2. Os animais passaram a consumir de forma abrupta 31,2 mg/kg de peso vivo de monensina diariamente. Safran et al. (1993) e Novilla et al. (1994) cita a presença dos sinais clínicos em animais que receberam doses mais baixas de monensina ocorrendo em duas semanas ou mais após a introdução desse ionóforo na dieta. Os 21 animais foram a óbito passados 13 dias após o primeiro caso de mortalidade.

Figura 2 – Cocho dos animais contendo uma quantidade a mais do concentrado colocada sobre a dieta total. Fazenda Toca da Raposa, Planaltina - Distrito Federal, 2022.

Fonte: Do Autor, 2022.

Foi relatado pelos tratadores que ao fornecer a dieta no cocho para os animais (tabela 1) era acrescido mais um pouco de concentrado (tabela 2) por cima para os bezerros que eram mais novos, como mostra na figura 2. Então a dose da monensiana que estava sendozz fornecido para esses animais era ainda maior, estimando que os bezerros consumiram durante os 15 dias uma dose de 47,93 mg/kg de peso vivo/dia (resultados confirmados pela dosificação de monensina das amostras do concentrado e núcleo pela técnica quantitativa de cromatografia, no laboratório C.B.O em Vale Verdes Valinho, São Paulo). Potter et al. (1984) cita que a dose de monensina LD50 estimada para bovinos é de 26,4 mg/kg de peso corporal. Já Gonzalez et al. (2005) traz que a DL50 é entre 21,9 a 80 mg/kg. Brito (2020) relata que ao transcorrido 20 dias foi observado a primeira morte após iniciar a suplementação em 900 bovinos com um suplemento contendo monenisna sódica.

Segundo Gava (1997) a dieta fornecida para os animais em cocho comunitário, permite que alguns animais consumam maiores quantidades da droga. A diferença entre o consumo pode ser explicada pela dominância social de alguns animais. Wouter et al

(1997) admitem que deve ser considerado a suscetibilidade individual dos animais a intoxicação. Corroborando, Marcelino et al. (2017) relataram que após 30 dias da inclusão da monensina em uma dosagem de 2,4 mg/kg de peso vivo/dia em 160 animais, 2 bovinos vieram a óbito. Segundo Rozza et al (2007) búfalos intoxicados experimentalmente vieram a óbito após consumirem uma dose de 5 mg/kg/dia após 7 dias.

Figura 3. Primeiros achados registrados na propriedade com o surto de intoxicação por monensina e os bezerros em seu piquete. Fazenda Toca da Raposa, Planaltina - Distrito Federal, 2022.
A - Bezerro da raça holandesa com 110 dias de idade que teve morte súbita; **B –** Animais que estavam ingerindo no cocho a dieta contendo monensina.

Fonte: Do Autor, 2022.

Após o exame clínico realizado nos animais, constatou-se os seguintes sinais e sintomas: relutância a se movimentar, dificuldades respiratórias e decúbito esternal, mas ainda permaneciam em estado de alerta, como mostra na figura 4 C. Com o passar do tempo era percebido que os animais também apresentavam taquipneia, taquicardia, tremores nos membros (principalmente no quarto traseiro), ascite e sialorreia (figura 4 D e E). Outros sinais clínicos também observados eram o pulso jugular positivo e decúbito esternal, mas com um quadro de apatia (figuras 4 A e B). Curiosamente, foi observado

que vieram a óbito animais que estavam em tratamento de pneumonia ou tristeza parasitária. Fato que pode estar associado a maior debilidade destes animais, o que provavelmente contribuiu para o óbito. Essas alterações clínicas também são citadas por Gonzalez et al. (2005), Rozza, et al. (2006), Nogueira, et al., (2009) e Roder (2011) em casos de bovinos intoxicação por ionóforo.

Figura 4. Bezerros apresentando os sinais clínicos após surto de intoxicação por monensina. Fazenda Toca da Raposa, Planaltina - Distrito Federal, 2022.

A e B - Bezerros em decúbito esternal, apáticos e com dificuldade respiratória; **C -** Bezerro em decúbito esternal, dificuldade respiratória e relutância ao movimenta-se, mas em estado de alerta; **D -** Animal com sialorreia; **E -** Animal com abdômen pendular por consequência de um quadro de ascite.

Fonte: Do Autor, 2022.

Gava (2012) relatou que as diferenças nas apresentações clínicas dos animais estão relacionadas às variadas quantidades ingeridas por animal. Efeitos adversos na ingestão de monensina já foram relatados em bovinos que ingerem doses acima de 20 mg/kg (POTTER et al., 1984). Conforme Barros (2007), os animais que tem um quadro clínico mais crônico apresenta características de insuficiência cardíaca congestiva como ascite, ingurgitamento e pulso positivo da jugular. Os distúrbios respiratórios como

taquicardia e dispneia, podem estar associados a edema pulmonar e/ou lesões nos músculos da respiração. Os animais podem vir a óbito após semanas ou meses da remoção da monensina da dieta. A sialorreia não é um sinal clínico comum na intoxicação por monensina (Gonzalez et al. 2005), mas foi evidenciado nesse presente estudo e também por Rozza (2007), onde um bovino apresentou sialorreia após ser intoxicado experimentalmente por monensina.

As apresentações clínicas da intoxicação por monensina são semelhantes à dos bovinos intoxicados experimental com narisina, que institui basicamente alterações referente a incapacitação da musculatura esquelética e a insuficiência cárdica (WOUTERS et al., 1997). Em um estudo de Rozza et al (2007) sete bubalinos dosados nesse experimento, seis desenvolveram sinais clínicos característicos de intoxicação por monensina tais como apatia, anorexia, diarréia, dificuldade de locomoção, dispneia e morte. Também foram notados nos bezerros desse presente estudo.

Ainda no segundo dia, após a suspenção da monensina da dieta, foi realizado uma terapia suporte nos animais que apresentavam sinais clínicos mais expressivos. Foi conduzido em média 17 animais ao curral e feita a fluidoterapia com ringer lactado (0,6% de cloreto de sódio, 0,03% de cloreto de potássio, 0,02% de cloreto de cálcio di-hidratado e 0,32% de lactato de sódio – Halexistar) acrescido de Mercepton® (Acetil D-L metionina - 5%; Cloreto de colina – 2%; Vitamina B1 (cloridrato de tiamina) – 1%; Vitamina B6 (cloridrato de piridoxina) - 0,04%; Cloridrato de L arginina - 0,6%; Vitamina B2 (riboflavina) - 0,02%; Vitamina B3 (nicotinamida) - 0,5%; Pantotenato de cálcio - 0,2%; Glicose - 20% - Bravet), sendo 1 litro de ringer com lactado e 20 ml de Mercepton® administrado junto ao fluido de forma intravenosa em cada um dos animais. Para os demais animais do lote, foi realizado a reposição eletrolítica oral com Probeef® LYT (25 kg/1000L- cloreto de potássio; clorero de sódio; sacarose; ácido cítrico; amarelo tartrazina; bicarbonato de sódio e dióxido de silício - Nutron) no bebedouro diluído 5 kg do produto em 800 litros de água.

No terceiro dia foi adotado a estratégia que os animais não poderiam sair dos seus piquetes para que fizessem o mínimo de esforço possível, e as medicações e fluidoterapia seriam realizadas nos seus próprios piquetes. Então utilizou-se o medicamento Zalix® (1ml/50kg – Furosemida- MSD Saúde Animal) com intuito de amenizar o quadro de ascite dos animais. A sua utilização foi feita naqueles animais que apresentavam o quadro de ascite, por cinco dias, sendo administrado 1 ml para cada 50kg de peso vivo a cada 24 horas. A fluidoterapia intravenosa com ringer lactato e Mercepton® estava sendo

continuada para aqueles animais que apresentasse uma clínica mais expressiva uma vez por dia, por mais 2 dias, nos períodos mais frescos. A fluidoterapia oral nos bebedouros continuou por 5 dias, sendo uma vez ao dia até que esgotasse todo o líquido no bebedor e depois era liberado as boias.

Figura 5. Animais e os medicamentos utilizados na terapia suporte após surto de intoxicação por monensina. Fazenda Toca da Raposa, Planaltina - Distrito Federal, 2022.

A, B e C - Animais estão realizando a terapia suporte com a utilização da fluidoterapia administrada de forma intravenosa; **D -** Fluido utilizado, sendo ringer com lactato; **E -** Medicamento infundido juntamente com a fluidoterapia; **F -** Medicamento que foi utilizado para tentar amenizar o quadro de ascite dos animais.

Fonte: Do autor, 2022.

As necropsias (figura 6) foram realizadas em 8 animais e relevaram as seguintes alterações macroscópicas: os pulmões apresentaram edema, enfisema, áreas de consolidação e petéquias. Na traqueia observou-se a presença de liquido espumoso e esbranquiçado. No coração foi identificado congestão, petéquias, musculatura com aspecto esbranquiçado e hidropericárdio. A cavidade torácica apresentava hidrotórax (figura 7). Alterações como hepatomegalia com ou sem bordas arredondadas e esplenomegalia também foram encontradas. Nos intestinos delgado e grosso tinha

congestão e hemorragia. Foi encontrado um padrão ictérico na carcaça, órgãos da cavidade abdominal e na gordura visceral. Tinha a presença de hidroperitôneo com ou sem liquido ictérico (figura 6). A musculatura esquelética apresentava aspecto esbranquiçado (figura 7). As alterações encontradas em cada animal constam na tabela 3 e nas figuras 6 e 7.

Figura 6. Achados de necropsia do surto de intoxicação por monensina sódica. Fazenda Toca da Raposa, Planaltina - Distrito Federal, 2022.

A e D – Hidroperitôneo; **C e B –** Diferentes etapas da necropsia dos bezerros.

Fonte: Do Autor, 2022.

Segundo Barros (2007) na necropsia de animais intoxicados por monensina são observadas, principalmente, áreas de degeneração no miocárdio e músculos esqueléticos. Bovinos tendem a apresentar lesões mais marcadas no coração. Essas áreas aparecem como focos ou estrias brancas ou branco-amareladas na musculatura. Em bovinos que morrem após a manifestação de insuficiência cardíaca crônica, pode ser observado edema de peito (tecido subcutâneo), edema pulmonar, hidropericárdio, ascite e fígado em noz-moscada. Silva (2009), Toazza (2014) e Brito (2020) relatam em seus estudos que os bovinos intoxicados por monensina também apresentam um quadro de hidrotórax, hidropericárdio e hidroperitôneo. Outros achados encontrados por eles, iguais aos deste

estudo, foram as áreas esbranquiçadas tanto na musculatura esquelética, quando na musculatura cardíaca.

Figura 7. Achados de necropsia do surto de intoxicação por monensina sódica. Fazenda Toca da Raposa, Planaltina - Distrito Federal, 2022.

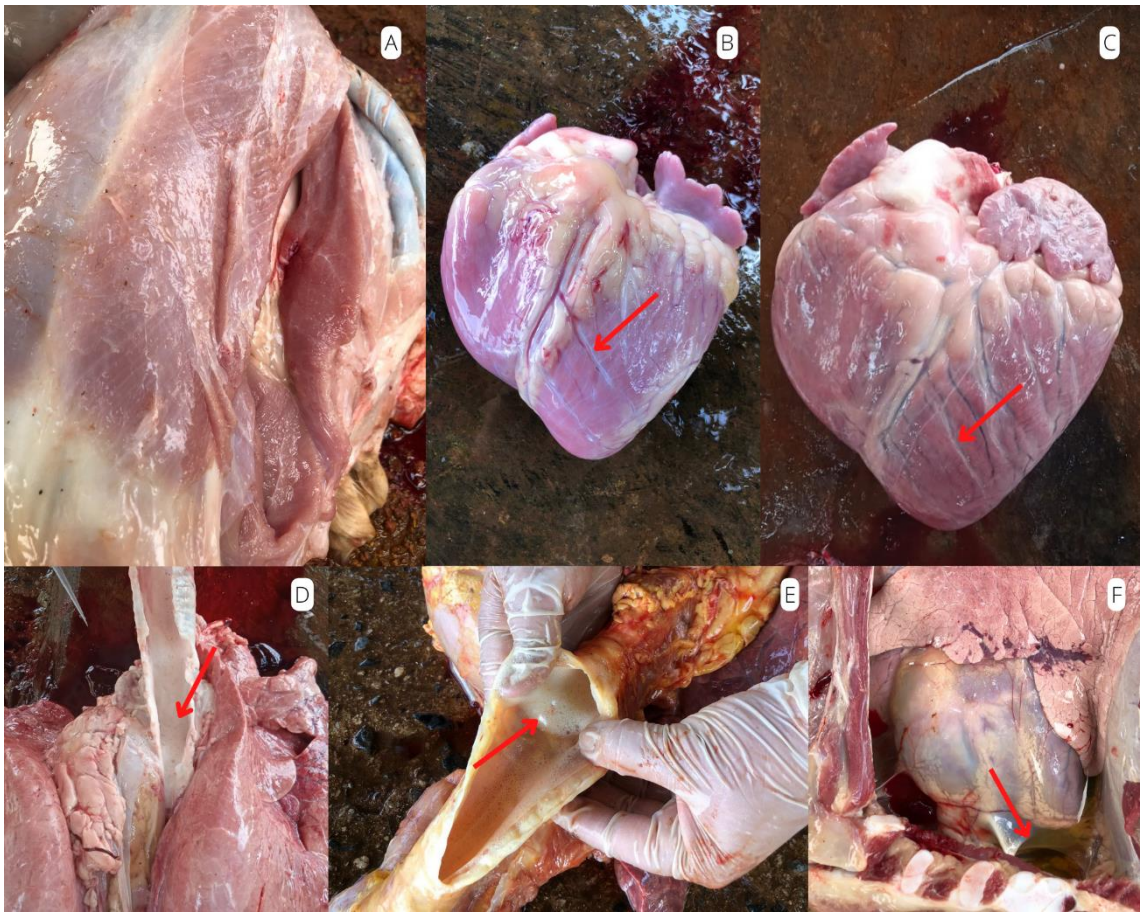

A – Musculatura esquelética com aspecto esbranquiçado; **B e C –** Coração com áreas pálidas e presença de edema; **D e E –** Traqueia contendo líquido espumoso e esbranquiçado. **F –** Hidrotórax.

Fonte: Do Autor, 2022.

Tabela 3. Achados de necropsia dos bezerros que vieram a óbito pela intoxicação por monensina. Fazenda Toca da Raposa, Planaltina - Distrito Federal, 2022.

Número dos animais	Pulmão	Traqueia	Coração	Baço	Fígado	Intestinos	Carcaça	Musculatura esquelética	Cav. Torácica	Cav. Abdominal
2306	Edema	Presença de espuma.	Aspecto esbranquiçado	-	-	Congestão Hemorragia.	-	Aspecto esbranquiçado.	Hidrotórax.	Hidroperitônio.
4460	Edema	Presença de espuma.	Aspecto esbranquiçado. Congesto.	-	-	Congestão Hemorragia.	-	Aspecto esbranquiçado.	Hidrotórax.	Hidroperitônio.
4423	Edema	Presença de espuma.	Congesto	-	-	-	-	-	Hidrotórax	Hidroperitôneo Ictérico.
4390	Edema	Presença de espuma.	Petéquias	Esplenomegalia	Hepatomegalia	-	-	-	Hidrotórax	-
4391	Edema	Presença de espuma.	-	Esplenomegalia	Hepatomegalia	-	-	-	Hidrotórax	Hidroperitôneo
4385	Petéquias	Presença de espuma.	Petéquias	Esplenomegalia	Hepatomegalia e bordas arredondadas	Petéquias	Icterícia	-	-	Hidroperitôneo
4401	Pneumonia	Presença de espuma.	-	-	-	Congestão e hemorragia	-	-	-	-
4408	Enfisema e edema	Presença de espuma.	-	-	-	Congestão	-	-	-	-

Nota: Os “-“ significa que não foi encontrado alterações macroscópicas.

Fonte: Do Autor, 2022.

Os achados histopatológicos encontradas pelo laboratório Évora nos corações dos animais foram: necrose segmentar polifásica de cardiomiofibras e fibrose multifocal moderada associada a epicardite e miocardite linfohistiocítica multifocal discreta. Lesões necrótica e proliferativa, demarcada e não encapsulada caracterizada por cardiomiofibras eosinofílicas com perda das estriações transversais, assim como fragmentadas, por vezes ausentes associada a intensa e multifocal proliferação de tecido conjuntivo frouxo (fibrose); hemorragia multifocal discreta. Já na musculatura esquelética, teve a presença das seguintes alterações: necrose segmentar polifásica multifocal discreta a moderada; degeneração e necrose monofásica multifocal discreta. Lesão degenerativa e necrotizante de miócitos, caracterizada por miócitos aumentado de tamanho, hipereosinofílicos e por vezes com perda de estriação e fragmentação citoplasmática e alguns com picnose nuclear.

Nos pulmões dos animais, os seguintes achados microscópicos foram observados: congestão e edema multifocal discreto; histiocitose alveolar associado a edema multifocal discreto; broncopneumonia neutrofílica com fibrina, hemorragia e edema multifocal moderada. Lesões inflamatória que expande e oclui parcialmente o lúmen de alvéolos e bronquíolos. O infiltrado é composto por alguns neutrófilos (íntegros e degenerados) e em menor quantidade linfócitos, plasmócitos e eosinófilos. Há áreas com fibrina, hemorragia e edema; Histiocitose alveolar associado a hemorragia e edema multifocal moderada. Contia lesão inflamatória que expande e oclui parcialmente o lúmen de alvéolos. O infiltrado era composto por alguns macrófagos e em menor quantidade neutrófilos (íntegros e degenerados), linfócitos e plasmócitos. Estava presente áreas com hemorragia e edema. Pneumonia intersticial linfo-histiocítica neutrofílica associada à congestão, à hemorragia e a edema multifocal a coalescente moderado. Lesões caracterizada pela deposição de material eosinofílico, amorfo e homogêneo (edema) obliterando alvéolos e bronquíolos. Presença de áreas multifocais com congestão e hemorragia moderadas associadas a moderado infiltrado de linfócitos, macrófagos e neutrófilos íntegros que expandem os septos alveolares; Broncopneumonia neutrofílica com edema e hemorragia multifocal moderada.

Nos fígados dos bezerros os achados histopatológicos foram os seguintes: hepatite periportal linfoplasmocítica e neutrofílica discreta associado a congestão e degeneração macrovacuolar e microvacuolar hepatocelular difusa moderada; Hepatite periportal linfoplasmocítica e neutrofílica discreta associado a degeneração macrovacuolar e

microvacuolar difusa moderada. Hepatite periportal linfoplasmocítica e neutrofílica discreta associado a congestão, atrofia e degeneração macrovacuolar e microvacuolar hepatocelular difusa moderada; Hepatite centrolobular linfo-histiocítica necrotizante associada à degeneração centrolobular microvacuolar multifocal discreta; Hepatite necro-hemorrágica centrolobular em ponte acentuada associada a miríade bacteriana bacilar multifocal. Foi observada lesão necrótica caracterizada por perda dos hepatócitos, assim como os hepatócitos com citoplasma intensamente eosinofílico, núcleo pequeno e hipercromático (picnose), fragmentado (cariorrexe) ou ausentes (cariólise) na região centrolobular. Em alguns campos da lesão descrita anteriormente nota-se miríades bacilares; Degeneração microvacuolar e congestão centrolobular discreta.

Os achados histopatológicos dos rins foram: nefrite linfoplasmocítica e neutrofílica com congestão multifocal discreta; Nefrite linfoplasmocítica e neutrofílica com congestão multifocal discreta; Nefrite embólica neutrofílica e macrofágica multifocal discreta; necrose tubular e cilindrúria multifocal discreta associada a congestão multifocal moderada.

No baço foram encontradas as seguintes alterações microscópicas: rarefação da polpa vermelha multifocal moderada; Congestão difusa discreta com rarefação linfoidemoderada. Esplenite necrotizante supurativa multifocal moderada com miríade bacilar intralesional; congestão difusa discreta; hiperplasia de polpa branca discreta; congestão difusa discreta com rarefação linfoide moderada.

Nos intestinos delgado e grosso estavam presentes os seguintes achados histopatológicos: autólise discreta. Enterite neutrofílica multifocal moderada associada a miríade bacilar intralesional; Autólise multifocal acentuada; enterocolite linfoplasmocítica, eosinofílica e edematosa multifocal discreta a moderada. Já no rumen, foi encontrado a presença de ruminite supurativa focal discreta.

Segundo Brito (2020) os achados hitopatológicos em um bovino intoxicado foram diafragma e músculo cardíaco com alterações caracterizadas por áreas multifocais a coalescentes de miopatias necrotizantes e degenerativas, bem como miosite com infiltração linfocítica. Silva (2009), relatou que os achados histopatológicos se caracterizaram por musculatura estriada esquelética com necrose hialina, flocular e segmentar das miofibras, entre estas se apresentava edema, e infiltrado inflamatório, contendo neutrófilos e macrófagos, este último também se encontrava no interior das células musculares, com intensidade leve. O fígado apresentava vacuolização e tumefação do citoplasma dos hepatócitos, hemorragia e necrose dos hepatócitos, principalmente na

região centrolobular e diminuição dos sinusóides. Os rins apresentavam tumefação das células epiteliais dos túbulos contornados, dilatação destes, cilindros hialinos e gotas hialinas no córtex, e hemorragia na região cortical e medular.

Tabela 4. Achados histopatológico das amostras enviadas para o laboratório Évora dos bezerros que vieram a óbito pela intoxicação por monensina. Fazenda Toca da Raposa - Fazenda Toca da Raposa, Planaltina - Distrito Federal, 2022.

Número dos animais	Pulmão	Coração	Fígado	Intestinos	Rumen	Rim	Baço	Musculo estriado esquelético
4423	Histiocitose alveolar associado a edema multifocal discreto	-	Hepatite periportal linfoplasmocítica e neutrofílica discreta associado a congestão e degeneração	-	-	Nefrite linfoplasmocítica e neutrofílica com congestão multifocal discreta.	Nefrite linfoplasmocítica e neutrofílica com congestão multifocal discreta.	Degeneração e necrose monofásica multifocal discreta. Lesão degenerativa e necrotizante de miócitos, caracterizada por miócitos aumentado de tamanho, hipereosinofílicos e por vezes com perda de estriação e fragmentação
4390	Histiocitose alveolar associado a hemorragia e edema multifocal moderada.	Hemorragia multifocal discreta.	Hepatite periportal linfoplasmocítica e neutrofílica discreta associado a congestão e degeneração	-	-	Nefrite linfoplasmocítica e neutrofílica comcongestão multifocal discreta.	Congestão difusa discreta com rarefação linfoidemoderada	-
4391	Congestão e edema multifocal discreto.	Necrose segmentar polifásica de cardiomiofibras e fibrose multifocal moderada associada a	Necrose tubular e cilindrúria multifocal discreta associada a congestão multifocal	-	Rumenite supurativa focal discreta.	Necrose tubular e cilindrúria multifocal discreta associada a congestão multifocal moderada	Hiperplasia de polpa branca discreta.	Necrose segmentar polifásica multifocal discreta a moderada.
4385	Broncopneumonia neutrofílica com edema e hemorragia multifocal moderada.	-	Hepatite necro-hemorrágica centrolobular em ponte acentuada associada a miríade	Autólise discreta. Enterite neutrofílica multifocal moderada associada a miríade	Não Coletado	Nefrite embólica neutrofílica e macrofágica multifocal discreta.	Esplenite necrotizante supurativa multifocal moderada com miríade bacilar intralesional	-
4401	Pneumonia intersticial linfo-histiocítica neutrofílica, congestão e edema multifocal	-	Hepatite centrolobular linfo-histiocítica necrotizante, degeneração centrolobular	-	Não Coletado	-	Rarefação da polpa vermelha multifocal moderada.	-
4408	Broncopneumonia Neutrofílica com fibrina. Edema moderado.	-	Hepatite periportal linfoplasmocítica e neutrofílic discreta.	Enterocolite linfoplasmatica, eusinofílica multifocal discreta a	Não Coletado	Nefrite linfoplasmática e neutrofilífa comcongestão.	Congestão difusa discreta.	-

Nota: Os "-" significa que não foi encontrado alterações macroscópicas.

Fonte: Do Autor, 2022.

As alterações histopatológicas encontradas pelo laboratório da UFRJ foram: no coração ocasionalmente há leve edema entre as fibras musculares, sendo que raras fibras apresentavam citoplasma levemente hipereosinofílico e, por vezes, com aspecto flocular. No Fígado está circundando os espaços periportais, há moderado infiltrado inflamatório linfoplasmocítico.

6. CONSIDERAÇÕES FINAIS

A inclusão de monesina na dieta deve ser cuidadosamente mensurada, pois quando inserida de forma abrupta e em níveis superiores ao tolerado pelos animais, casos de óbito podem ocorrer. A epidemiologia, sinais clínicos, achados de necropsia e histopatológico são complementares no diagnóstico da intoxicação por monensina e devem corroborar um ao outro para a conclusão dos surtos de intoxicação. As altas concentração de monensina na dieta dos animais aliados a mistura inadequada e forncecimento do concentrado extra adicionado a dieta total no cocho dos animais, foram os pilares desse surto de intoxicação por monesina em bezerros.

7. REFERÊNCIAS BIBLIOGRÁFICAS

ARMIÉN A.G., PEIXOTO P.V., DÖBEREINER J. & TOKARNIA C.H. 1997. **Surto de intoxicação por narasina em suínos**. Pesq. Vet. Bras. 17:63-68.

BARBOSA, José Diomedes et al. **Intoxicação por lasalocida em bezerros búfalos no Estado do Pará, Brasil.** Acta Scientiae Veterinariae, v. 49, n. 1, p. 697, 2021.

BARROS C.S.L. 2007. Intoxicação por antibióticos ionóforos, p.45-50. In: Riet-Correa F., Schild A.L., Lemos R.A.A. & Borges J.R.J. (Eds), **Doenças de Ruminantes e Equídeos.** Vol.2. 3ª ed. Pallotti, Santa Maria, RS.

BARROS C.S.L. **Intoxicações por plantas que afetam o sistema muscular.** Intoxicação por Senna occidentalis, p.201-213. 1993. In: RIET-CORREA F., MÉNDEZ M.C. & SCHILD A.L (Ed.), Intoxicações por Plantas e Micotoxicoses em Animais Domésticos. Hemisfério Sul do Brasil, Pelotas, RS. 340p.

BARROS C.S.L., ILHA M.R.S., BEZERRA P.S., LANGOHR I.M. & KOMMERS G.D**. Intoxicação por Senna occidentalis (Leg. Caesalpinoideae) em bovines em pastoreio.** Pesq. Vet.Bras.19(2):68-70.1999.

BECK B.E. & HARRIES W.N. 1979. **The diagnosis of monensin toxicosis: A report on outbreaks in horses, cattle and chickens.** Am. Assoc. Vet. Lab. Diagn. 22:269-282.

BENCE A.R., GARCIA J., FERNANDEZ E., MORRELL E. & CANTON G. 2018. **Hallazgos clínico-patológicos compatibles con intoxicación con ionóforos en búfalas: primer reporte en Argentina**. Revta Vet. 29(2):79-82.

BEZERRA, J. P.S., ILHA M.R.S., LANGOHR I.M. & BARROS C.S.L. 2000. **Intoxicação experimental por monensina em eqüinos.** Pesq. Vet. Bras. 20(3):102-108.

BOURQUE J.G., SMART M. & WOBESER G. 1986. **Monensin toxicity in lambs.** Can. Vet. J. 27: 397-399.

BRITO E.S.A., ANDRADE T.G., OLIVEIRA C.H.S. & MOURA V.M.B.D. 2020. **Surto de intoxicação por monensina em bovinos devido a erro de suplementação.** Ciência Rural. 50(11): 1-5.

COSTA, L. F. X. et al. **Viabilidade da utilização da monensina sódica na alimentação de ruminantes: revisão de literatura.** v.15, nº 1, 8115-8121, 2019

COTRAN R.S., KUMAR R., ABBAS A., DELANCEY A., MALONE E., T. ROBBINS. **Pathologic basis of disease. Eight Edition**. Professional Edition. Saunders Elsevier. 2005.

DELJOU M., ASLANI M. R., MOHRI M., MOVASSAGHI A. R., HEIDARPOUR M. 2014. **Clinical, laboratory and pathological findings in sub-acute monensin intoxication in goats.** Vet. Res. Forum 5(3):161-167.

FRANÇA T.N., NOGUEIRA V.A., YAMASAKI E.M., CALDAS S.A., TOKARNIA C.H. & PEIXOTO P.V. 2009. **Intoxicação acidental por monensina em ovinos no Estado do Rio de Janeiro.** Pesq. Vet. Bras. 29(9):743-746.

GANDRA, J. R. **Avaliação do uso de monensina sódica em rações de vacas leiteiras: desempenho produtivo e resíduos no leite.** 2009. Tese de Doutorado. Universidade de São Paulo.

GARCIA E.N., PISTÁN M.E., LÉRTORA W.J., MASTRANTONIO G.E. & CHOLICH L.A. 2020. **Monensin poisoning in buffalo feedlot from Argentina.** Revta Vet. 31(1):38- 41.

GONZALEZ M, BARKEMA HW, KEEFE GP. **Monensin toxicosis in a dairy herd.** Can Vet J. 2005 Oct.

GONÇALVES, M. F.; MARTINS, J. M. S.; OLIVEIRA, M. V.; CARVALHO, C. C. M.; ANTUNES, M. M.; FERREIRA, I. C.; PEREIRA, C. F.; OLIVALVES, L. C**. Ionóforos na Alimentação de Bovinos.** Veterinária Notícias, Uberlândia, v. 18, n. 2, p. 131-146, 2012.

GUPTA, RAMESH C. (Ed.). **Veterinary toxicology: basic and clinical principles.** Academic press, 2012.

JONES T.C., HUNT R.D. & KING N.W. **Patologia veterinária**. Sexta edição. Manole, São Paulo. 1424 p. 2000.

KARSAI F., PAPP L., SÁLYI G., BAGÓ GY. & KÁNTÁS K. 1990. **Gehäuft auftretende Narazin-Vergiftung bei Hunden**. Tierärztl. Umschau 45:316-324.

LUCENA R.B., FIGHERA R.A., TESSELE B., GIARETTA P.R. & BARROS C.S.L. 2012. **Surtos de intoxicação por salinomicina em chinchilas (Chinchilla lanigera).** Pesq. Vet. Bras. 32(1):43-48.

MCGUFFEY, R.K.; RICHARDSON, L.F.; WILKINSON, J.I.D. **Ionophores for dairy cattle: current status and future outlook.** Journal of Dairy Science, v.84, Suppl. E, p.E194-E203, 2001.

MISKIMINS D.W. & NEIGER R.D. 1996. **Monensin toxicosis in swine.** J. Vet. Diagn. Invest. 8:396-397.

MOUSA S.A. & EL-HAMAMSY H.T. 2013. **Monensin toxicosis in camels reared in Egypt: updating clinical and clinicopathological investigations.** J. Anim. Sci. Adv. 3(10):551-558.

NICODEMO, M. L. F**. Uso de aditivos na dieta de bovinos de corte.** 54p. Documentos, 106. Campo Grande: Embrapa Gado de Corte. 2001.

NOGUEIRA V.A., FRANÇA T.N. & PEIXOTO P.V. 2009**. Intoxicação por antibióticos ionóforos em animais.** Pesq. Vet. Bras. 29(3):191-197.

NOVILLA, M. N. **The veterinary importance of the toxic syndrome induced by ionophores**.Veterinaryand HumanToxicology, Manhattan, v. 34, n. 1, p. 66-70.1992.

NOVILLA, M. N.; McCLARY, D.; LAUDERT, S. B. **Ionophores. In: Reproductive and Developmental Toxicology.** 2 .ed. Elsevier, Academic Press: Oxford, 2017. https://doi.org/10.1016/ B978-0-12-804239-7.00029-9.

PAULA, M. F. F. V. **Uso de ionóforos na dieta de bovinos de corte: fermentação ruminal e digestibilidade aparente dos nutrientes.** 2022. Tese de Doutorado. Universidade de São Paulo.

PAVARINI S.P., WOUTERS F., BANDARRA P.M., SOUZA F.S., DALTO A.G.C., GOMES D.C., CRUZ C.E.F. & DRIEMEIER D. 2011. Surto de intoxicação por monensina em avestruzes e equinos no sul do Brasil. Pesq. Vet. Bras. 31(10):844-850.

POTTER E.L., VANDUYN R.L. & COOLEY C.O. 1984. **Monensin toxicity in cattle.** J. Anim. Sci. 58(6):1499-1511.

RIBEIRO V.M.F. & SANTOS F.G.A. 2016. **Alterações clínicas e anatomopatológicas produzidas por intoxicação acidental com salinomicina sódica em catetos (Tayassu tajacu).** Revta Bras. Med. Vet. 38(1):69-72.

RADOSTITS O.M., GAY C.C. & HINCHCLIFF K.W. **Veterinary Medicine. A Textbook of the Diseases of Cattle, Horses, Sheep, Pigs and Goats.** SaundersLtd. 10 edition.2056 p. 2007.

RODER, J. D. **Ionophore toxicity and tolerance.** Veterinary Clinics of North America: Food Animal Practice, v.27, p.305-314, 2011.

ROLLINSON J., TAYLOR F.G.R. & CHESNEY J.N. 1987. **Salinomycin poisoning in horses.** Vet. Rec. 121:126-128.

ROZZA D.B., CORREA A.M.R., LEAL J.S., BANDARRA P.M., GUAGNINI F.S., RAYMUNDO D.L. & DRIEMEIER D. 2007. **Intoxicação experimental por monensina em búfalos e bovinos.** Pesq. Vet. Bras. 27(4):172-178.

ROZZA D.B., VERVUERT I., KAMPHUERS J., CRUZ C.E.F. & DRIEMEIER D. 2006**. Monensin toxicosis in water buffaloes (Bubalus Bubalis)**. J. Vet. Diagn. Invest. 18(5):494-496.

ROZZA D.B., CORRÊA A.M.R. & LEAL J.S. 2007. **Intoxicação experimental por monensina em búfalos e bovinos.** Pesquisa Veterinária Brasileira. 27(4): 172-178.

SALLES M.W.S., BARROS C.S.L. & BARROS S.S. 1994. **Ionophore antibiotic (narasin) poisoning in rabbits.** Vet. Hum. Toxicol. 36(5):437-444.

SCHWEITZER D., KIMBERLING G., SPRAKER T. & STERNER E.E. 1984. **Accidental monensin sodium intoxication of feedlot cattle**. J. Am. Vet. Med. Assoc. 184(10):1273-1276.

DA SILVA, T. R., ASSIS, A. C., OLIVEIRA, D. M., MEDEIROS, J. M., MEDEIROS, J. M., DANTAS, A. F. M., & SIMÕES, S. V. **Surto de intoxicação por antibióticos ionóforos em bovinos na Paraíba.** Ciência Animal Brasileira, p. 296-301, 2009.

SILVA, F. R. N.; BRAGOTTO, A. P. A. **Ionóforos poliéteres na cadeia produtiva de leite e derivados: uma revisão.** IONÓFOROS POLIÉTERES NA CADEIA PRODUTIVA DE LEITE E DERIVADOS: UMA REVISÃO, v. 3, n. 19, p. 267-288, 2020.

SILVA, L. F. **Uso da monensina em ovinos: revisão de literatura e descrição de um surto de intoxicação no Distrito Federal.** 2012.

SOUSA, D. E. R. et al. **Surto de intoxicação por monensina sódica em equinos associada a consumo de suplemento mineral à base de melaço de cana-de-açúcar.** Acta Scientiae Veterinariae, v. 47, n. 1, p. 363, 2019.

WOUTERS A.T.B., WOUTERS F. & BARROS C.S.L. **Intoxicação experimental por narasina em ovinos.** Pesq. Vet. Bras. 17(3):89-95. 1997.

TOKARNIA C.H., PEIXOTO P.V., DÖBEREINER J., Consorte L.B. & Gava A. 1989. **Tetrapterys spp. (Malpighiaceae), a causa de mortandades em bovinos caracterizadas por alterações cardíacas**. Pesq. Vet. Bras. 9(1/2):23-44.

TOAZZA, R., GHELLER, M., MARQUEZZAN, A. C., PAGOTTO, C., SILVA BERTO, T., KARSTEN KIRINUS, J., & BIONDO, N. (2014). **SURTO DE INTOXICAÇÃO POR MONENSINA E MORTALIDADE DE BOVINOS EM MUNICÍPIO DA REGIÃO DA AMAI.** Congresso Regional De Medicina Veterinária, 13–14. Recuperado de https://periodicos.unoesc.edu.br/crmv/article/view/6012

VAN AMSTEL S.R. & GUTHRIE A.J. **Salinomycin poisoning in horses: case report**. Proc. 31st Annual Convention Am. Assoc. Eq. Pract., p. 373-381. 1986.

ZACHARY, J. F.; MCGAVIN, M. D. (Ed.). **Pathologic Basis of Veterinary Disease5: Pathologic Basis of Veterinary Disease**. Elsevier Health Sciences, 2012.
WOUTERS A.T.B., WOUTERS F. & BARROS C.S.L. **Intoxicação experimental por narasina em ovinos.** Pesq. Vet. Bras. 17(3):89-95. 1997.