UNIVERSIDADE FEDERAL DOS VALES DO JEQUITINHONHA E MUCURI INSTITUTO DE CIÊNCIAS AGRÁRIAS (ICA) – CAMPUS UNAÍ

CURSO DE MEDICINA VETERINÁRIA

THAMIRES MARTINS CARVALHO

ACIDENTE OFÍDICO EM BOVINO NO MUNICÍPIO DE UNAÍ, MINAS GERAIS

Unaí

2023

THAMIRES MARTINS CARVALHO

ACIDENTE OFÍDICO EM BOVINO NO MUNICÍPIO DE UNAÍ, MINAS GERAIS

Trabalho de Conclusão de Curso apresentado ao curso de Medicina Veterinária da Universidade Federal dos Vales do Jequitinhonha e Mucuri, como requisito parcial para obtenção do título de Bacharel em Medicina Veterinária.

Orientador: Prof. Dr. Jenevaldo Barbosa da Silva

Unaí
2023

THAMIRES MARTINS CARVALHO

ACIDENTE OFÍDICO EM BOVINO NO MUNICÍPIO DE UNAÍ, MINAS GERAIS

Trabalho de Conclusão de Curso apresentado ao curso de Medicina Veterinária da Universidade Federal dos Vales do Jequitinhonha e Mucuri, como requisito parcial para obtenção do título de Bacharel em Medicina Veterinária.

Orientador: Prof. Dr. Jenevaldo Barbosa da Silva

Documento assinado digitalmente
JENEVALDO BARBOSA DA SILVA
Data: 19/07/2023 11:16:18-0300
Verifique em https://validar.iti.gov.br

Prof. Dr. Jenevaldo Barbosa da Silva
Instituto de Ciências Agrárias (ICA), Campus Unaí, UFVJM

Documento assinado digitalmente
JANNE PAULA NERES DE BARROS
Data: 19/07/2023 11:58:58-0300
Verifique em https://validar.iti.gov.br

Dr[a]. Janne Paula Neves de Barros
Instituto de Ciências Agrárias (ICA), Campus Unaí, UFVJM

Documento assinado digitalmente
JULIO CESAR DA CUNHA
Data: 19/07/2023 15:41:57-0300
Verifique em https://validar.iti.gov.br

Dr. Júlio César da Cunha
Instituto de Ciências Agrárias (ICA), Campus Unaí, UFVJM

AGRADECIMENTOS

Primeiramente gostaria de agradecer a Deus por sempre me dar forças e guiar meus passos, me dando sabedoria e discernimento nos momentos mais difíceis.

A minha mãe, Maria do Carmo, que sempre me apoiou, foi compreensiva e me deu forças para seguir o meu caminho, foi um alicerce fundamental para minha formação e sempre me motivou a lutar e nunca desistir.

Aos meus irmãos, Hugo, Rayssa e Lukayan por sempre acreditarem em mim, sendo um ponto de conforto nas horas mais difíceis, sou muito grata por toda demonstração de amor e confiança.

Ao meu orientador Dr. Jenevaldo Barbosa da Silva, por ter me orientado neste trabalho, sendo paciente e pela oportunidade de passar ensinamentos do campo.

Aos meus amigos dessa trajetória: Julia Cecilia, Gabriellye Tavares, Fabiola Nogueira, Cintia Sinfrônio, Barbara Louzada, Igor Calmon, Karla Peres, deixo meu eterno agradecimento pelo companheirismo.

Um agradecimento e grande respeito aos professores e membros da banca examinadora, por aceitarem o convite.

Enfim, agradeço a todos que me ajudaram a chegar até aqui, especialmente o corpo docente e funcionários da Universidade Federal dos Vales do Jequitinhonha e Mucuri-Instituto de Ciências Agrárias.

RESUMO

No presente relato descreve-se achados necroscópicos e histopatológicos de ofidismo em vaca nelore adulta, no Município de Unaí, Noroeste de Minas Gerais, Brasil. Veio a óbito repentinamente uma vaca nelore, 8 anos de idade, pesando aproximadamente 500kg, prenhez de 8 meses, criada a pasto com suplementação mineral no cocho, que passa anualmente por um rigoroso programa sanitário, incluindo vacinas contra raiva e clostridioses. Á necropsia as alterações macroscópicas encontradas foram à presença de severo edema hemorrágico e necrose no subcutâneo e muscular da região do pescoço e membro anterior esquerdo, adicionalmente observou extensas áreas de edema hemorrágico moderado cobrindo todo o lado esquerdo da carcaça. Os rins apresentavam áreas de necrose, presença de hemorragia perirrenal e estrias esbranquiçadas na região cortical. O fígado com presença de necrose hepática, com áreas em depressão de coloração vermelha. O coração com áreas hemorrágicas no epicardio e miocárdio. Na avaliação histopatológica, encontrou-se a presença de acentuada quantidade de hemácias livres, difusamente distribuídas entre as miofibras caracterizando processo hemorrágico, que se apresentavam com núcleos picnóticos caracterizando necrose. Adicionalmente, observou-se tumefação e hialinização, evidenciando necrose de miócitos isoladamente. Os achados necroscópicos e histopatológicos aliados ao histórico do animal sugeriram a serpente do gênero *Bothrops* como a responsável pelo acidente ofídico.

Palavras chaves: Ofídismo, Nelore, *Bothrops*, Edema hemorrágico, Áreas necróticas.

ABSTRACT

In the present report, necroscopic and histopathological findings of ophidism in an adult Nellore cow, in the Municipality of Unaí, Northwest of Minas Gerais, Brazil, are described. An 8-year-old Nellore cow, weighing approximately 500 kg, 8 months pregnant, had been raised on pasture with mineral supplementation in the trough, which annually undergoes a rigorous health program, including vaccines against rabies and clostridiosis, died suddenly. At necropsy, the macroscopic changes found were the presence of severe hemorrhagic edema and necrosis in the subcutaneous and muscular region of the neck and left forelimb, in addition, extensive areas of moderate hemorrhagic edema were observed covering the entire left side of the carcass. The kidneys showed areas of necrosis, presence of perirenal hemorrhage and whitish streaks in the cortical region. The liver with the presence of hepatic necrosis, with areas in red depression. The heart with hemorrhagic areas in the epicardium and myocardium. In the histopathological evaluation, the presence of a marked amount of free red blood cells was found, diffusely distributed among the myofibers, characterizing a hemorrhagic process, which presented with pyknotic nuclei characterizing necrosis. Additionally, swelling and hyalinization were observed, evidencing isolated myocyte necrosis. Necroscopic and histopathological findings combined with the animal's history suggested a Bothrops snake as responsible for the snakebite.

Keywords:Snakebite, Nellore, Bothrops, Hemorrhagic edema, Necrotic areas.

LISTA DE ILUSTRAÇÕES

FIGURA 1 - SERPENTE DO GÊNERO *BOTHROPS* POPULARMENTE CONHECIDA COMO JARARACA.. 12

FIGURA 2- SERPENTE DO GÊNERO *CROTALUS*, PORPULARMENTE CONHECIDA COMO CASCAVEL EM SEU HABITAT NATURAL. 13

FIGURA 3: VACA NELORE ACOMETIDA POR ACIDENTE OFÍDICO. 20

FIGURA 4: RIM COM ÁREAS NECRÓTICAS (FACILMENTE VISÍVEIS), PRESENÇA DE HEMORRAGIA PERIRRENAL E ESTRIAS ESBRANQUIÇADAS NA REGIÃO CORTICAL DO RIM. 21

FIGURA 5: FÍGADO COM PRESENÇA DE NECROSE HEPÁTICA (ÁREAS EM DEPRESSÃO DE COLORAÇÃO VERMELHA). 22

FIGURA 6: CORAÇÃO COM ÁREAS HEMORRÁGICAS NO EPICARDIO E MIOCÁRDIO. 22

SUMÁRIO

1.INTRODUÇÃO 9
2. OBJETIVOS 9
2.1 Objetivo Geral 10
2.2 Objetivos Específicos 10
3. REVISÃO DE LITERATURA 10
3.1 Características gerais sobre as serpentes e o gênero *Bothrops* e *Crotalus* 11
3.1.1 Gênero *Bothrops* 11
3.1.2 Gênero *Crotalus* 12
3.2 Aspectos toxicológicos 13
3.2.1 Ação fisiopatológica do veneno crotálico 13
3.2.2 Ação fisiopatológica do veneno bothrops 14
3.3 Manifestações clínicas 15
3.4 Diagnóstico 15
3.5 Tratamento 16
3.6 Achados de necropsia 17
3.7 Achados histopatológicos 18
3.8 Acidentes ofídicos em bovinos 18
4.0 MATERIAL E MÉTODOS 19
4.1 Caso Clínico 19
5. RESULTADOS E DISCUSSÃO 19
6. CONCLUSÃO 24
7. REFERÊNCIAS BIBLIOGRÁFICAS 25

1.INTRODUÇÃO

Os pecuaristas costumam atribuir aos acidentes ofídicos e à intoxicação por plantas, a maioria das mortes súbitas em bovinos, contudo a magnitude do envenenamento por picada de cobra em animais de produção não são fidedignas, pois faltam quantificações abrangentes da carga nacional, regional ou global desse problema, visto que as notificações não são compulsórias na Medicina Veterinária, diferentemente do que é estabelecido na Medicina Humana (BARBOSA *et al*. 2011; BARNI *et al*. 2012; PEREIRA, 2006; GOMES, 2008).

Por se tratarem de animais ectotérmicos, as cobras ocupam, principalmente regiões tropicais e temperadas, em razão da dependência do calor (FIOCRUZ, 2002). No Brasil o grupo de serpentes peçonhentas de maior importância são pertencentes aos gêneros *Bothrops* e *Crotalus*, popularmente conhecidas como jararaca e cascavel respectivamente (BERNARDE, 2011; PAULA, 2010). As serpentes do gênero *Bothrops* correspondem a maior parte dos casos chegando a aproximadamente 90% dos acidentes ofídicos já registrados no Brasil, enquanto que as representantes do gênero *Crotálico* são responsáveis por cerca de 8% (BUTANTAN, 2001).

A peçonha das serpentes botrópicas e crotálicas é composta de uma mistura complexa de substâncias, principalmente de peptídeos e proteínas, possuindo variações quanto a sua atividade biológica, podendo acarretar assim uma gama de ações fisiopatológicas como: coagulantes, hemorrágicas, necrosantes, miotóxicas e hemolíticas (BOLAÑOS, 1984; ROSENFELD, 1971).

De acordo com Bolon *et al.* (2019), a picada de cobra afeta principalmente trabalhadores rurais e criadores de gado. Sendo o impacto desdes acidentes nestas comunidades sobre os animais domésticos negligenciadas.

Os bovinos representam um nicho significativo no agronegócio de elevado interesse econômico no Brasil, atrelado ao preço de produtos como leite e derivados, bem como de animais para abate, representando cerca de 224,6 milhões de cabeças em 2021, segundo o Instituto Brasileiro de Geografia e Estatística (IBGE). Por apresentarem elevada importância econômica, bem como serem constantemente vítimas de acidentes ofídicos, existe a necessidade de melhorar a compreensão do efeito da picada de cobra em animais de produção (NOVAES *et al*. 1986; BOLON *et al.* 2019).

2. OBJETIVOS

2.1 Objetivo Geral

Descrever os principais achados necroscopicos e histopatologicos de acidente ofidico em uma vaca nelore adulta no municipio de Unaí, região Noroeste de Minas Gerais, Brasil.

2.2 Objetivos Específicos

- Avaliação dos achados de necropsia de vaca nelore adulta acometida por serpente do gênero *Bothrops*;
- Avaliação dos achados de histopatologia de vaca nelore adulta acometida por serpente do gênero *Bothrops*.

3. REVISÃO DE LITERATURA

3.1 Características gerais sobre as serpentes e o gênero *Bothrops* e *Crotalus*

As serpentes ou ofídios popularmente conhecidos como “cobras”, são animais vertebrados, carnívoros, fazem parte do Reino Animalia, Filo Chordata, Classe Reptilia, Ordem Squamata e Subordem Ophidia (BELUCCI *et al.* 2008). As cobras fazem parte de um grande grupo evolutivo, sendo constituído por aproximadamente 3070 espécies das 4900 conhecidas no mundo (FRAGA *et al*. 2013)

Segundo Barraviera & Pereira (1994) e Rodrigues *et al.* (2023), no Brasil cerca de 430 espécies de serpentes são conhecidas, sendo a região amazônica como um todo apresenta a maior diversidade com 235 espécies. Aproximadamente 16% das serpentes do país são peçonhentas, podendo ser classificados em quatro diferentes tipos de envenenamento: botrópico (jararacas), crotálico (cascavel), laquético (surucucu-pico-de-jaca) e elapídico (corais), sendo as espécies do gênero *Bothrops* responsáveis pela maioria dos acidentes ofídicos (COSTA *et al.* 2021).

As serpentes classificadas como peçonhentas, são aquelas que possuem a característica de produzir toxinas em glândulas especializadas e apresentar aparelhos apropriados para inoculá-las, ocasionando intoxicações sérias em humanos e em animais domésticos (ANDRADE *et al.* 2002).

Com relação às espécies de maior importância no país se encontram as representantes dos gêneros *Bothrops* popularmente conhecida como jararaca e *Crotalus* conhecida como cascavel (BERNARDE, 2011; PAULA, 2010). Estes gêneros podem ser distinguidos através de suas características morfológicas (COSTA *et al.* 2021).

3.1.1 Gênero *Bothrops*

O gênero *Bothrops* é composto por mais de 30 espécies de serpentes, conhecidas popularmente como jararaca, jararacuçu, urutu-cruzeira, jararaca-do-rabo-branco, patrona, surucucurana, combóia e outras denominações. São caracterizadas por possuírem cauda lisa, fosseta loreal, dentição do tipo solenóglifa, cores e desenhos variando de verde a negro e temperamento agressivo, conforme ilustrado pela Figura 1. Além disso, espécies deste gênero apresentam hábitos predominantemente noturnos (FUNASA, 2001).

Sendo encontrada em todo território brasileiro, as serpentes do gênero *Bothrops* são responsáveis por cerca de 90% dos acidentes ofídicos já registrados no Brasil (BUTANTAN,

2001). Habitam em ambientes mais úmidos, plantações e pastagens e tem instinto de atacarem inesperadamente (RAPOSO *et al.*, 2001; NOGUEIRA & ANDRADE, 2017).

Figura 1 - Serpente do gênero *Bothrops* popularmente conhecida como jararaca

Fonte: Instituto Butantan (2022).

3.1.2 Gênero *Crotalus*

O gênero *Crotalus* comporta espécies conhecidas popularmente como cascavel, cascavel-quatro-ventas, boicininga, maracambóia, maracá e outras denominações. Este gênero é caracterizado por apresentarem cauda lisa, fosseta loreal e dentição do tipo solenóglifa (FUNASA, 2001). Apresentam cauda com chocalho (guizo), coloração marrom-amarelada, podendo atingir na fase adulta 1,6m de comprimento conforme ilustrado pela Figura 2 (BUTANTAN, 2001).

As serpentes *Crotalus* têm como habitat natural, ambientes secos, arenosos e abertos. Onde demonstra sua presença pelo ruído peculiar do chocalho presente na cauda. São responsáveis por 8% dos acidentes ofídicos no país, sendo frequentemente encontrada na maioria dos estados brasileiros (BUTANTAN, 2001).

Figura 2- Serpente do gênero *Crotalus*, porpularmente conhecida como cascavel em seu habitat natural.

Fonte: Fiocruz (2023)

3.2 Aspectos toxicológicos

O ofidismo é caracterizado pelo envenenamento de serpentes através da mordida ou picada (PEREIRA *et al.* 2014). O veneno é constituído por secreções produzidas pelas glândulas situadas na região temporal, que dentre os seus componentes principais, apresentam toxinas protéicas (SANTOS *et al.*2017). A composição química da peçonha pode apresentar variações em sua composição dependendo do gênero (MOREIRA, 2018).

Os gêneros *Crotalus* e *Bothrops* possuem glândulas e aparelhos especializados em produzir e inocular o veneno. Essa característica é devido às adaptações morfológicas que ambos os gêneros possuem principalmente relacionado à dentição solenóglifa, possuindo um par de dentes grandes, retráteis e pontiagudos com um canal central, ao qual giram em 90º, no momento do ataque, para injetar o veneno (FIOCRUZ, 2002; AZEVEDO-MARQUES *et al.*, 2003; PINHO,2004).

3.2.1 Ação fisiopatológica do veneno crotálico

O gênero *Crotalus* possui em seu veneno algumas variações, dentre elas a presença de crotamina um polipeptídio que ativa canais de sódio localizados perto da membrana celular e nas fibras do músculo esquelético, levando a despolarização da membrana celular e forte contração muscular. Outras substâncias presentes são a crotoxina, giroxina e convulxina (TOYAMA *et al.*, 2001).

A crotoxina atua nas terminações nervosas motoras, produzindo efeitos no sistema nervoso central (SNC) e no sistema nervoso periférico (SNP), levando a paralisia motora e

respiratória decorrentes da inibição da neurotoxina que inibe a liberação de acetilcolina na sinapse (TOKARINA; PEIXOTO, 2006). A giroxina e a convulxina apresentam efeitos neurotóxicos (LAGO; MELO *et al.*, 2004).

Dentre as principais ações do veneno crotálico estão os efeitos neurotóxicos, miotóxicos, nefrotóxicos e coagulantes. A miotoxina associada a crotoxina e crotamina, produzem sinais de lesão tecidual, miosite necrótica e rabdomiólise. A ação coagulante do veneno, leva ao consumo dos fatores de coagulação e quadro de "incoagulabilidade" sanguínea (TOKARINA; PEIXOTO, 2006).

Segundo Funasa (2001), o veneno crotálico é seis vezes mais potente que o botrópico, podendo ser fatal em casos graves. Onde os efeitos clínicos, acontecem de acordo com a toxicidade do mesmo. Em animais domésticos de laboratório, a dose de 1mg/Kg de peso vivo do veneno crotálico pode ser letal, sendo os equinos, ovinos e bovinos os animais susceptíveis a esses venenos (ARAÚJO & BELLUOMINI,1960).

3.2.2 Ação fisiopatológica do veneno bothrops

O gênero *Bothrops* possui em seu veneno cerca de 90% de proteínas e componentes não protéicos. Promovendo assim, ação vasculotóxica, nefrotóxica e coagulante (OLIVEIRA *et al*., 2003)

O veneno botrópico pode levar a alterações renais, como a diurese e insuficiência renal aguda. Estas alterações podem ocorrer em consequência da hipotensão, hipovolemia ou isquemia. Outros fatores que podem ser deletérios ao epitélio renal é a ação proteolítica e a atividade da fosfolipase A_2, onde ambas podem levar a efeitos citotóxicos em diferentes tipos celulares (FUNASA & LAGO, 2001; MELO *et al.*, 2004).

Após a inoculação da peçonha, à ação direta do veneno sobre a parede dos vasos aumenta sua permeabilidade, ocorrendo em seguida a ruptura e consequente quadro de hemorragia (CASTRO, 2006). As alterações relacionadas à coagulação ocorrem devido ao fator "tipo trombina" presente no veneno botrópico, este é capaz de converter fibrinogênio em fibrina diretamente, levando a um quadro de afibrinogenemia. Esta alteração leva ao consumo de fibrinogênio, o que pode resultar em um maior tempo de coagulação, e incoagulabilidade sanguínea (AMARAL *et al.*, 1980).

3.3 Manifestações clínicas

As manifestações clínicas do acidente ofídico variam quanto ao tipo de espécie e gênero envolvidos (AMORIM *et al.*, 1951).

O acidente botrópico é caracterizado tanto pelas manifestações locais quanto sistêmicas, sendo as manifestações locais observadas nas primeiras horas após a picada, podendo apresentar a presença de edema, dor, rubor e calor, tendo a progressão para outras regiões corporais (LAGO & MELO *et al.*, 2004). A necrose pode ocorrer devido às alterações na cascata de coagulação (ARCOLINI, 2006). O edema pode ocorrer nas primeiras 24 horas, podendo se estender para o resto do membro acometido (PEREIRA, 2006; GOMES, 2008).

As manifestações sistêmicas são caracterizadas pela presença de sangramento na pele, mucosas e cavidades, além de sinais de hematúria, hipotensão e hipovolemia (PENNA *et al*., 2009). A ação hemorrágica do veneno ocorre devido a alterações nos fatores X e protrombina, o que pode ocasionar hemorragias e incoagulabilidade sanguínea. Em casos mais graves o choque e a insuficiência renal aguda podem ocorrer, sendo ambas decorrentes de causas multifatoriais (FUNASA, 2001).

O acidente crotálico é caracterizado pelas manifestações locais, estando presente de forma discreta como o edema e dor no local da picada (LAGO, MELO *et al.*, 2004).

Quanto à atividade miotóxica promovida pela presença da crotoxina de espécies do gênero *Crotalus*, um dos sinais é a lesão muscular, que promove a liberação de mioglobina no sangue promovendo um quadro de mioglobinúria, além de intensa dor muscular generalizada, acompanhada ou não de edema muscular (TOKARNIA & PEIXOTO, 2006). As ações neurotóxicas podem acarretar a sinais clínicos de paralisia motora, além de ptose palpebral, visão turva ou diplopia (FUNASA, 2001).

3.4 Diagnóstico

O diagnóstico para acidente ofídico é baseado nas manifestações clínicas locais e sistêmicas, associado aos exames complementares do animal acometido (ETTINGER & FELDMAN, 1997). O exame clínico deve ser feito de forma minuciosa, averiguando os achados clínicos, através de exame semiológico e sintomatologia clínica apresentada (JUNIOR & CHALKIDIS, 2015).

Após a picada o teste de coagulação pode ser feito através do tempo de coagulação e incoagulabilidade sanguínea, para confirmação diagnóstica e avaliação da eficácia da soroterapia (GOMES, 2008).

Para confirmação do diagnóstico pode ser utilizado também o método imunodiagnóstico através da detecção de antígenos do veneno no sangue ou líquidos corporais através da técnica de ELISA (FUNASA, 2001).

No hemograma devido a ocorrência de hemorragia, nota-se uma discreta anemia, além de leucocitose com neutrófila e desvio à esquerda. No trombograma de animais decorrentes de acidente botrópico à trombocitopenia pode ser observada (SANTOS *et al.*, 2003). Quanto ao perfil bioquímico hepático, normalmente observa-se aumento das enzimas séricas como creatinoquinase (devido rabdomiólise), aspartase aminotransferase (AST) e transaminase glutâmico-pirúvica (TGP) (TOKARNIA & PEIXOTO, 2006; PUZZI *et al.*,2008), já na urinálise pode ser encontrado alterações como, proteinúria e hemoglobinúria (GOMES, 2008).

O acidente botrópico, poder ser casualmente diagnosticado como casos de carbúnculo sintomático, traumas e ate mesmo intoxicações por plantas. Isso ocorre devido às alterações serem interpretadas de forma contraditória a respeito da etiologia do problema. Principalmente devido às alterações promoverem o aumento de volume em músculo e/ ou tecido subcutâneo, além de terem a presença de liquido sero-sanguinolento tardiamente a morte em narinas, boca ou vulva. Sendo a eliminação dessas secreções apenas parte dos fenômenos pós-mortais (autólise, lise de hemácias) (TOKARNIA; PEIXOTO, 2006; LANGENEGGER, 1994).

3.5 Tratamento

O tratamento se baseia especialmente na aplicação precoce do soro antiofídico pela via intravenosa, considerando impossibilidade de acesso pela via subcutânea ou intramuscular (ETTINGER & FELDMAN, 1997). O soro polivalente é indicado em casos de indisponibilidade de soro específico (BORGES, 2001).

Dentre os soros disponíveis no mercado estão o soro antibotrópico, anticrotálico e o antibotrópico/anticrotálico. Sendo cada soro indicado para picadas de serpentes do gênero específico, atuando na neutralização do veneno pela circulação sanguínea (INSTITUTO BUTANTAN, 2022).

A administração do soro no local da picada é contraindicada, sendo atribuído à má absorção do tecido lesionado (GOMES, 2008). O tratamento não imediato pode acarretar em

sequelas importantes no animal acometido, como limitar sua capacidade física e possíveis problemas renais (MENDEZ, 1998).

A eficácia na utilização do soro, dependerá exclusivamente da sua especificidade e da velocidade de administração. Para casos que envolvam quaisquer tipo de acidente ofídico, há contraindicação na utilização de torniquetes bem como a realização de cortes no local da picada (BICUDO 1994).

Com relação a utilização do tratamento suporte, o mesmo pode ser realizado em correção da sintomatologia clínica apresentada pelo animal. A desidratação deve ser corrigida com o emprego da fluidoterapia, dando uma maior atenção a uma possível complicação da função renal, podendo ser utilizado a Furosemida VI, um diurético de alça que produz um efeito diurético potente com início de ação rápido e de curta duração. Para os casos de insuficiência respiratória aguda pode ser utilizado a neostigmina (FUNASA, 2001).

A utilização de anti-inflamatórios pode ser recomendada em associação com o antidiurético, visando a diminuição de edema, lesão tecidual e infecção bacteriana local (NOVAIS, 1999)

3.6 Achados de necropsia

Dentre os casos necropsia citados na literatura referentes a acidentes botrópicos, cita-se o edema no local da picada, presença de focos necróticos e secreção purulenta. Além disso, é possível encontrar também nos órgãos do animal, enfisema pulmonar e áreas hemorrágicas no epicárdio, pulmões, rins, bexiga, linfonodos e trato gastrointestinal (BERROCAL *et al.*, 1998; MENDEZ, 1998).

De acordo com Tolentino *et al.*(2019), pode ser observado hemotórax, hemorragia no peritônio e trombose vascular pulmonar, já no diafragma a musculatura pode apresentar friável com acentuada hemorragia distendendo os feixes musculares.

De acordo com Bancher (1973), o veneno crotálico se fixa em tecidos nervosos e hepáticos, sendo as lesões hepatotóxicas encontradas, sendo que em exames como o anatomopatológico pode ser detectada a presença de extensas necroses no fígado (TEIXEIRA, 2003).

Lopes *et al.* (2012) em envenenamento crotálico experimental em equinos, observou-se a presença de sufusões no epicárdio do ventrículo esquerdo e direito, acompanhando ainda de grande área hemorrágica em útero, bexiga e mucosa.

Em bovinos, podem ser observados focos de hemorragia e edema no subcutâneo e na musculatura associados ao local da inoculação do veneno, além de hemorragia nas cavidades torácica, abdominal bem como em diversos órgãos (GRUNERT 1967; GRUNERT & GRUNERT 1969; MENEZES 1995).

3.7 Achados histopatológicos

Dentre os achados histopatológicos do acidente botrópico, estão os focos de hemorragia, congestão e necrose na maioria dos órgãos, em especial nos rins, contudo a apresentação de edema pode ser apresentada em órgãos como pulmões, artérias, endocárdio, epicárdio e miocárdio (BERROCAL *et al.*, 1998).

De acordo com Tolentino (2019), lesões na lâmina própria da glote, edema e hemorragia podem ser encontradas na camada submucosa e muscular dos intestinos delgado e grosso. A nefrose tóxica aguda também pode ser encontrada nos rins, caracterizada pela necrose das células epiteliais tubulares, presença de cilindros hialinos e granulosos obliterando a luz tubular. Os efeitos miotóxicos observados em biópsias do gênero crotálico, demonstraram intensas lesões musculares, até mesmo distantes do local da picada (ROSSI *et al.*,1989).

3.8 Acidentes ofídicos em bovinos

A maior parte da atividade econômica do país está relacionada à agropecuária. De acordo com o Ministerio da Agricultura e Pecurária (MAPA), em 2022 o Valor Bruto da Produção Agropecuária (VBP) fechou em R$ 1,189 trilhão, sendo a contribuição do faturamento da pecuária de R$ 374,27 bilhões. Segundo Tolentino *et al.* (2019), os acidentes ofídicos acarretam inúmeros prejuízos econômicos aos pecuaristas. No entanto apesar da perda econômica a frequência de acidentes ofídicos em animais é imprecisa devido da falta de estimativas das causas de ocorrências (PUZZI, 2008)

De acordo com Peixoto & Tokarnia (2006) não há relatos de casos naturais de acidentes por *Crotalus* em bovinos no país, sendo as informações sobre a ação do veneno de serpentes desse gênero e o quadro clínico-patológico baseados somente em experimentos laboratoriais.

Há poucos relatos de casos naturais de acidentes letais por *Bothrops* em bovinos, em contrapartida há relatos de muitos experimentos com o veneno botrópico nesta espécie, porém

sem descrição detalhada do quadro clínico-patológico (ARAÚJO & BELLUOMINI 1960; ARAÚJO *et al.*, 1963; BELLUOMINI *et al.*, 1983)

Araújo & Belluomini (1960) citam que os equinos e bovinos são, entre os animais domésticos, os mais sensíveis à picada de cobras. A gravidade do acidente ofídico em bovinos depende do local, do gênero envolvido e da quantidade de peçonha inoculada (PARRISH, 1958; GRUNERT & GRUNERT, 1969).

4.0 MATERIAL E MÉTODOS

O caso relatado no presente estudo ocorreu na Fazenda Tamboril, localizada na região de Unaí, BR 251, KM 12, Zona Rural, no estado de Minas Gerais, Brasil no dia 04 de outubro de 2021.

4.1 Caso Clínico

No dia 04/10/2021 foi relatado por um funcionário da fazenda a morte de uma vaca da raça Nelore, que apresentava 8 anos de idade, com peso aproximado de 500 Kg, que pertencia a um lote de vacas prenhas (7 a 8 meses de gestação), suplementadas com mineral no cocho e mantidas em um pasto de *Brachiaria brizantha* que fazia divisa com o Rio Preto. A propriedade realiza rigorosa vacinação raiva e clostridioses (prevenindo C. chauvoei, C. septicum, C. novyi, C. haemolyticum, Clostridium sordellii, Enterotoxemia por C. perfringens tipo C e D), vermifugação e descarrapatização dos animais periodicamente.

O animal foi visto à tarde em plena saúde e no outro dia cedo foi encontrado morto. Foi então realizado a necropsia onde se suspeitou de um acidente ofídico, depois de identificado o local da picada. Durante a necropsia foram coletadas amostras de pulmão, coração, baço, músculo esquelético, rim, sistema nervoso central, linfonodos, sistema digestório e fígado, que foram acondicionadas individualmente, em recipientes estéreis e imersas em formol 10% e enviadas para a realização do diagnóstico histopatológico no setor de Anatomia Patológica SAP do Instituto de Veterinária IV da Universidade Federal Rural do Rio de Janeiro (UFRRJ).

5. RESULTADOS E DISCUSSÃO

Após a realização da necropsia foi possível observar as seguintes alterações macroscópicas: presença de edema hemorrágico na região do pescoço, cobrindo todo o lado esquerdo da carcaça, além de extensas áreas com edema hemorrágico e necrose no subcutâneo

e musculatura, estendendo-se por todos os membros, região cervical e torácica conforme ilustrado pela Figura 3. Rim com áreas de necrose (facilmente visíveis), presença de hemorragia perirrenal e estrias esbranquiçadas na região cortical do rim (Figura 4); Fígado com presença de necrose hepática (áreas em depressão de coloração vermelha) (Figura 5); Coração com áreas hemorrágicas no epicardio e miocárdio (Figura 6).

Figura 3: Vaca Nelore acometida por acidente ofídico.

Fonte: Arquivo Pessoal (2023).

A e B- Extensas áreas com edema hemorrágico e necrose no subcutâneo e musculatura, estendendo-se por todos os membros, regiões cervical e torácica.

Gutiérrez, 1989 descreve que a ação vasculo-tóxica (hemorrágica) do veneno botrópico leva ao aumento da permeabilidade e consequentemente rompimento da membrana basal do endotélio vascular levando a presença de edema e hemorragia local e sistêmica. O edema no local da picada é decorrente da ação direta da peçonha na microvasculatura, o que promove um aumento da permeabilidade da vênula e capilares, e ao efeito dos mediadores endógenos do veneno.

A ação coagulante tem capacidade de ativar o fator X e protrombina, ocorrendo o consumo de fatores V, VII e de plaquetas, o que determina quadro de coagulação intravascular disseminada (Caldas, 2008). Em inoculação experimental do veneno botrópico

em ratos, Motta *et al.* (2007) observaram, congestão, hemorragia, necrose de coagulação em musculatura esquelética.

Segundo Parrish *et al.* (1958), bovinos acometidos por acidente ofídico podem vir a óbito, a depender de requisitos, como local da picada da quantidade e tipo de veneno inoculada. O local da picada também define a gravidade do caso, como exemplo a região do pescoço ilustrado pela Figura 3, onde a hemorragia e edema, levando a compressão das vias respiratórias resultando em complicações do quadro (SMITH & JONES, 1962; BLOOD & HENDERSON, 1963; GRUNERT & GRUNERT, 1969).

As alterações macroscópicas observadas na vaca do presente relato também já foram descritas em outros estudos, como a hemorragia e o edema em subcutâneo e musculatura (SOUSA *et al.*, 2011; GRUNERT & GRUNERT, 1969). Dentre outras alterações já relatas estão a ação direta e indireta nas estruturas renais (BOER-LIMA et al., 1999).

De acordo com Lima *et al.* (2013), a identificação da espécie da serpente envolvida em acidentes ofídicos nem sempre é possível, porém a associação de histórico, achados necroscópicos ilustrados pelas Figuras 3 e 4 e histopatológicos do relato apresentado, condizem como acidente ofídico causado pela serpente do gênero *Bothrops*, visto que a serpente do gênero *Crotalus* promove manifestações hemorrágicas discretas, ações miotóxicas, lesão hepatóxicas, paralisia motora e respiratória.

Figura 4: Rim com áreas necróticas (facilmente visíveis), presença de hemorragia perirrenal e estrias esbranquiçadas na região cortical do rim.

Fonte: Arquivo Pessoal (2023).

.

Figura 5: Fígado com presença de necrose hepática (áreas em depressão de coloração vermelha).

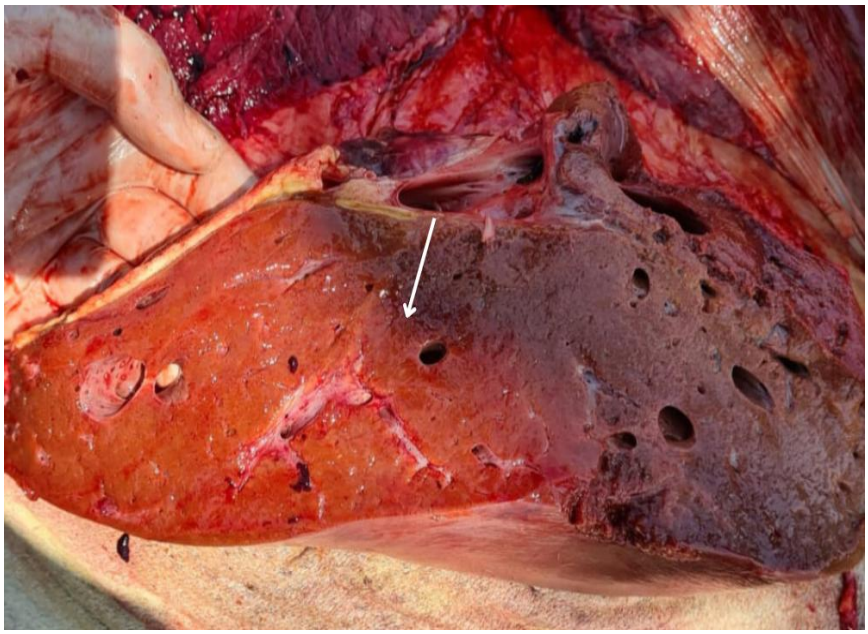

Fonte: Arquivo Pessoal (2023).

Figura 6: Coração com áreas hemorrágicas no epicardio e miocárdio.

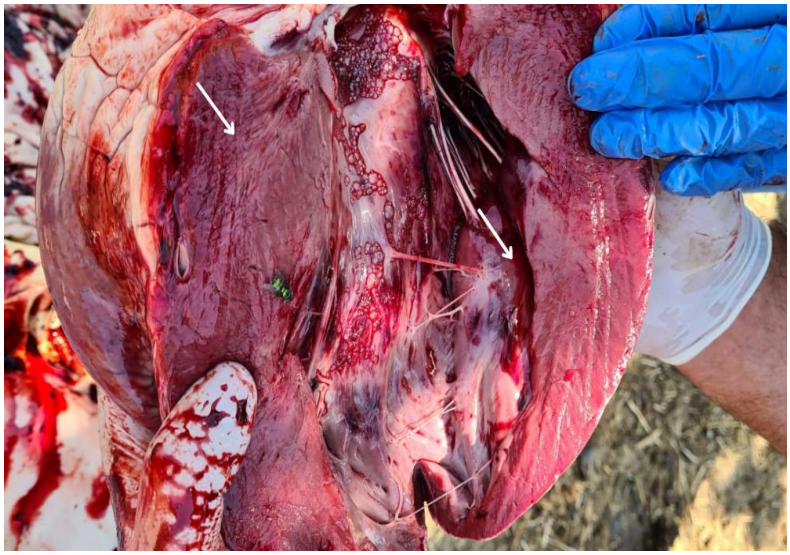

Fonte: Arquivo Pessoal (2023).

As alterações macroscópicas observadas na vaca do presente relato também já foram descritas em outros estudos, como a hemorragia e o edema em subcutâneo e musculatura (SOUSA *et al.*, 2011; GRUNERT & GRUNERT, 1969). Dentre outras alterações já relatas estão a ação direta e indireta nas estruturas renais (BOER-LIMA et al., 1999).

As lesões renais no acidente botrópico observadas por Silva *et al.* (2011) e Tolentino (2019), demonstram a presença de hemorragia perirrenal e estrias esbranquiçadas na região cortical do rim. As alterações renais ocorrem em ação de metaloproteases presentes nos glomérulos, que causam injúria endotelial e trombose dos vasos. Uma das principais manifestações do envenenamento botrópico está a insuficiência renal aguda, decorrente do efeito tóxico da mioglobina e da hemoglobina (GUTIÉRREZ *et al.*, 2017).

Os achados histopatológicos encontrados pelo laboratório da UFRJ em músculo esquelético foram: presença de acentuada quantidade de hemácias livres, difusamente distribuídas entre as miofibras (hemorragia), que se apresentam com núcleos picnóticos (necrose), e algumas apresentando tumefação e hialinização (necrose) de miócitos isoladamente. Quanto ao diagnóstico morfológico do músculo esquelético, foi descrito miosite necrohemorrágica focalmente extensa, acentuada.

Os achados histopatológicos do pulmão apresentaram pequenas áreas de enfisema e congestão, sendo os órgãos como coração, baço, fígado, sistema nervoso central, linfonodos e rim sem alterações microscópicas significativas evidenciadas.

Em experimento de inoculação da peçonha do gênero *bothrops* em bovinos, Caldas *et al.* (2008), observaram em exame histopatológico, necrose muscular coagulativa, acompanhada de hemorragia, no local e em torno da inoculação. De acordo com Brasil, 2005 a ação do efeito no local da inoculação da peçonha botropica é muito mais evidente que o crotalica.

6. CONCLUSÃO

Os achados necroscópicos e histopatológicos aliados ao histórico do animal sugeriram a serpente do gênero *Bothrops* como a responsável pelo acidente ofídico.

7. REFERÊNCIAS BIBLIOGRÁFICAS

AMARAL, C.F.S. MAGALHÃES, R.A.; REZENDE N.A. Afibrinogenemia followings nake bite (Crotalus durissus terrificus**). Am. J. Trop. Med. Hyg**., v.29, p.1453-1455, 1980.

AMORIM M.F., Mello R.F. & Saliba F. 1951. Envenenamento botrópico e crotálico. **Mem. Inst**. Butantan 23:63-108.

ARAÚJO P., Rosenfeld G. & BELLUOMINI H.E. 1963. Toxicidade de venenos ofídicos. II. Doses mortais para bovinos. **Arqs Inst. Biológico**, São Paulo, 30:43-48

ARCOLINI, T. Guias de animais brasileiros: Répteis e peixes de água doce. **Editora: On-line,** ano 1, n. 2, p 22-30, São Paulo, 2006.

AZEVEDO-MARQUES, M. M.; CUPO, P.; HERING, S. E. Acidentes por animais peçonhentos: serpentes peçonhentas. **Medicina,** v. 36, n. 2, p. 480-489, 2003.

BANCHER W., ROSA R.R. & FURLANETTO R.S. 1973. Estudos sobre a fixação eletiva e quantitativa do veneno de Crotalus durissus terrificus nos tecidos nervoso, renal, hepático e muscular de Mus-Musculus Linnaeus, 1758. **Memórias do Instituto Butantã** 37, 139-148.

BARBOSA J.D., SOUSA M.G.S., TOKARNIA C.H., BRITO M.F., REIS A.S., BOMJARDIM H.A., LOPES C.T.A. & OLIVEIRA C.M.C. 2011. Quadro clínico-patológico do envenenamento crotálico experimental em bubalinos comparado com o de bovinos. **Pesq. Vet. Bras.** 31(11):967-973.

BARNI, B. S.; MOTTIN, I. B.; VIDOR, S. B.; ALBUQUERQUE, P. B.; CONTESINI, E. A. Incidência e perfil dos animais atendidos devido a acidente ofídico no Hospital de Clínicas Veterinárias da Universidade Federal do Rio Grande do Sul entre os anos de 2005 e 2010. **Acta Scientiae Veterinariae**, v. 40, n. 1, p. 1-2, 2012.

BARRAVIERA B. & PEREIRA P.C.M. 1994. Acidentes por serpentes do gênero "Bothrops", p.261-280. **In: Barraviera B. (ed.) Venenos Animais, uma Visão Integrada**. EPUC, Rio de Janeiro

BELUCCI, M. P. et al. Acidentes ofídicos. **Revista Científica Eletrônica de Medicina Veterinária**, ano 6, n.10, jan. 2008.

BELLUOMINI H.E., Araujo P., Rosenfeld G. & Penha A.M. 1983. Beitragzur Serum therapiebei experimenteller Vergiftung von Rindernmitd em Gift der Klapperschlange. Dtsch. **Tierärztl. Wschr**. 90:93-95.

BERNARDE, Paulo Sérgio. Mudanças na Classificação de Serpentes 273 Peçonhentas Brasileiras e suas implicações na Literatura Médica. **Gazeta Médica da Bahia**, volume 81, número 1, páginas 55 a 63, 2011.

BERROCAL, A.; Gutierrez, J. M.; Estrada, R. Snakeen venomation in bovine. **Large Animal Practice**, v. 19, n. 4, p. 26-27, 1998.

BICUDO P.L. 1994. Acidentes ofídicos em Medicina Veterinária, p.375- 387. **In: Barraviera B. (Ed.), Venenos Animais: uma visão integrada**. EPUC, Rio de Janeiro.

BOLON, I., FINAT, M., HERRERA, M., NICKERSON, A., GRACE, D., SCHUTTE, S., ... & de CASTANÊDA, R. R. (2019). Snakebite in domestic animals: First global scoping review. ***Preventive Veterinary Medicine***, *170*, 104729.

BOLANÔS, R. Serpientes venenosy ofidismo em centro america. **San José, Editorial Universidad de Costa Rica**, 1984.

BLOOD, D. C.; HENDERSON, J. A. Enfermedades causadas por mordeduras y picaduras de algunos animales: mordeduras de serpientes. In: BLOOD, D. C.; HENDERSON, J. A. **Medicina veterinária. 2.ed. México: Interamericana**, c1963. p.943-945.

BOER-LIMA, P.A.; GONTIJO, J.R.; CRUZ-HÖFLING, M.A. Histologic and functional renal alterations caused by Bothrops moojenisnake venom in rats. **Am. J. Trop. Med. Hyg**., v. 61, n.5, p. 698-706, 1999.

BORGES, R.C Serpentes Peçonhentas Brasileiras, São Paulo**: Atheneu,** p.71, 2001.

BUTANTAN, 2001. Prevenção de acidentes com animais peçonhentos**. Instituto Butantan Fundacentro**, São Paulo, Brasil.

CASTRO I. 2006. Estudo da toxicidade das peçonhas crotálicas e botrópicas, no acidente oídico, com ênfase na toxicidade renal. **O Mundo da Saúde** 30(4):644-653.

CALDAS S. A. Aspectos Clínico-patológicos e Laboratoriais do Envenenamento Experimental por Bothrops alternatus em Bovinos. Instituto de Veterinária Curso de Pós-Graduação em Ciências Veterinárias, UFRRJ. Seropédica, RJ Fevereiro de 2008.

COSTA, H.C., Guedes T.B., Bérnils R.S. "Lista de répteis do Brasil: padrões e tendências." ***Herpetologia Brasileira*** 10.3 (2021): 110-279.

ETTINGER, S.J.; FELDMAN, E.C. **Tratado de Medicina Interna Veterinária.** Manoel: São Paulo, 4.ed, p. 459-460, 1997.

FRAGA R.; LIMA A. P.; PRUDENTE A.L.C.; MAGNUSSON W. E. Guide to the Snake of the Manaus nakes region - Central Amazonia. **Editopa Inpa** Manaus – 2013.

FIOCRUZ, Fundação Oswaldo Cruz. Animais venenosos e peçonhentos. **Série Prevenindo Intoxicações**, p 1-4. São Paulo, 2002.

FUNASA, 2001. Manual de diagnóstico e tratamento de acidentes por animais peçonhentos. **Ministério da Saúde, Fundação Nacional de Saúde**, Brasília, Brasil.

GOMES, R. C. B. Acidente botrópico, elapídico e crotálico em cães e gatos. 2008. 23f. **Trabalho de Conclusão de Curso (Especialização em Clínica Médica de Pequenos Animais)**, Universidade Castelo Branco, Rio de Janeiro-RJ 5.

GUIA DE VIGILÂNCIA EPIDEMIOLÓGICA. Por animais peçonhentos. In: Ministério da Saúde, editor. Brasília: 2005: 106.

GUTIÉRREZ, J.M.; CALVETE, J.J.; HABIB, A.G.; HARRISON, R.A.;WILLIAMS, D. J.; WARRELL, D. A. Snakebite envenoming. **Nature Reviews Diseases. Primers**, v. 3, p. 1-21, 2017.

GUTIÉRREZ, J .M., LOMONTE, B. Local tissuedamagedbyBothropssnakevenoms. A review. **Mem. Inst. Butantan**. V. 51, n. 4, p. 211-223, 1989.

GRUNERT E. 1967. Beobach tungenüber Schlangen bissverlet zungenbeigrossen Haustieren in Süd-Brasilien. Dtsch. Tierärztl**. Wochenschr**. 74(20):531-532.

GRUNERT E. &GRUNERT, D. Beobachtungen von, "Bothrops" –Schlangen bissverletzungenbei Rindund pferd in Rio Grande do Sul/Brasilien. Veterinär – **Medizinische Nachrichten, Heft**, v. 3, p. 217-232, 1969.

JUNIOR U. A. F; CHALKIDI H. M. Envenenamento clínico de bovino por peçonha de Bothrops atrox no município de Oriximiná-Pará, Amazônia Central, Brasil - Relato de caso***.Rev. Bras. Med. Vet**., 37(3):264-268, jul/set 2015.

LANGENEGGER J. 1994. Ocorrência do carbúnculo hemático em animais no Brasil. **Pesq. Vet.** Bras. 14(4):135-136.

LAGO, L.A.; MELO, M.M.; LAGO, E.P. et al. Envenenamento crotálico. **Cadernos Técnicos de Veterinária e Zootecnia,** n.44, p.80-89, 2004.

LIMA, J. T. B.et al. Aidente ofidico em equino-relato de caso. In: JORNADA DE ENSINO, PESQUISA E EXTENÇÃO-JEPEX, 13. **Anais... 2013**. Recife. 2013.

LOPES, C. T. A.; Tokarnia, C. H.; Brito M. F.; Sousa, M. G. S.; Oliveira, C. M. C.; Silva, N. S.; Lima, D. H. S.; Barbosa, J. D. Aspectos Clínico-Patológicos e Laboratoriais do Envenenamento Crotálico Experimental em Equinos**. Pesquisa Veterinária Brasileira**, 32(9), p. 843-849, 2012.

MENDEZ, M. C. Envenenamento Botrópico. In. Riet-Correa, F; Schild, A. L.; Mendez, M. C. Doenças de ruminantes e eqüinos. **Pelotas: Ed. Gráfica Universitária - UFPel**, 1998, p. 451-458.

MÉNDEZ, M. D. C.; Doenças tóxicas: envenamento botrópico. In: RIET-CORREA, F. et al. **Doenças em ruminantes e eqüinos. 2. ed.** São Paulo: Varela, 2001. p. 169-176

MENEZES R.V. 1995/96. Ofidismo em bovinos**. Arqs Esc. Med. Vet. UFBA** 18(1):224-231.

MOREIRA, S.; DE VRIES, A.; BERGER, A. The direct lyticfactorof cobra venom: purification and chemicalchara cterization. **Biochimica et Biophysica Acta (BBA) ProteinStructure,** v. 154, n. 1, p. 53-60, 2018.

MOTTA, Y.P.; SAKATE, M.; NOGUEIRA, R.M.B.; SANCHES, O.C.; SANGIORGIO, F.; FUKUI, R.; DAVID, H. Avaliação histopatólogicas do rim e da musculatura em ratos wistarin toxcados experimentalmente com venenos botrópico e crotálico. In: CONGRESSO BRASILEIRO DE TOXICOLOGIA, 15., 2007, Búzios**. Rev. Bras. Toxicol**., v.20. p.87, 2007.

NOVAIS A.P., Lucas S., Abe A.S., Fernandes W., Puorto G. & Almeida I.L. 1986. Envenenamento botrópico em bovinos: tratamento opcional. **Circular Técnica, Embrapa, UEPAE** São Carlos, SP. 29p. Ollhoff R.D. 2005. Comunicação pessoal (Pontifícia Universidade Católica do Paraná, Curitiba, PR)

NOVAIS, A. P. N. et aI. Envenamento botrópico em bovinos: tratamento opcional. **Yeterinary News**, v. 6, p. 8-11, 1999.

OLIVEIRA UC, Assui A, Silva ARBP, Oliveira JS, Ho PL. Cloning and characterization of a basicphos pholipase A2 homologue from Micrurus corallinus (coral snake) venom gland. **Toxicon** 2003;42: 249-55.

PAULA, Ruth C. M. F. de. Perfil Epidemiológico dos casos de Acidentes 336 Ofídicos atendidos no Hospital de Doenças Tropicais de Araguaína – TO (Triênio 2007-2009). 2010. 104 f. Dissertação (Mestrado em Ciências na Área de Tecnologia Nuclear)– **Instituto de Pesquisas Energéticas e Nucleares, Autarquia Associada à Universidade de São Paulo**, São Paulo, 2010.

PARRISH, H.M. The natureofpoisonoussnakebites: epidemiology diagnosis and treatment. **Vet.Med**., 53(4) :197-203, 1958.

PEREIRA, M. T. Acidente botrópico em cães. 2006. 46f. Tese de Conclusão de Curso (Especialização em Clínica Médica e Cirúrgica em Pequenos Animais) – **Universidade Castelo Branco** – Campo Grande, MS.

PEREIRA, A. Gyroxin, a new neurotoxinof Crotalus durissusterrificusvenom. **Acta Physiol Latino amer**, v. 11, p. 224232, 2014

PINHO, F.M.O. & PEREIRA I.D. 2001. Ofidismo. **Revista da Associação Médica Brasileira** 47, 24-29.

PINHO, F. M. O.; Oliveira, E. S.; Faleiros, F. Acidente ofídico no Estado de Goiás. **Revista Associação Médica Brasileira**, v. 50, n.1, p. 93-96, 2004.

PUZZI, M. B.; VICARIVENTO, N. B.; XAVIER, A.; POLIZER, K. A.; NEVES, M. F.; SACCO, S. R. Acidentes Ofídicos. **Revista Científica Eletrônica de Medicina Veterinária**, v.6, n. 10, p. 1-7, 2008.

RAPOSO, J. B.; MENDEZ, M. D. C.; BAIALARD, C. E. G.; Raffi, M. B. Acidente ofídico em equino no Sul do Brasil – relato de caso. **Uruguaiana**, v. 7-8, n.1, p. 51- 57, 2001.

RODRIGUES T.S.N.; SILVA A.M; COSTA J.G; DUTRA J.S; GOMES M.O; AMARAL G.L.G; ORTEGA G.P; SILVA J.L.; MONTEIRO W.M; BERNARDE P.S. Morbidity survey of the history of snakebites in different communities in the alto Jurua, ´ western Brazilian Amazon. **Toxicon,**Volume 224, 2023, 107033, ISSN 0041-0101.

ROSENFELD, G. Symptomatology, pathology and treatments os snake bites in South America. In: BUCHERL, W.; BUCKLEY, E.E. Venomous animals and their venoms. **New York: Academic Press**, 1971. p.345-384.

ROSSI, M.A.; PERES, L.C., DE APULA, F. et al. Electron-microscopic study of systemicmyo necrosisduetopoisoningby tropical rattles nake (Crotalus durissus terrificus) in humans. **Arch. Pathol. Lab. Med**., Chicago, v.113, p.169-173, 1989.

SANTOS, M. M. B.; MELO, M. M.; JACOME, D. O.; Ferreira, K. M.; Sabaini, R. M. Hemograma de cães envenenados experimentalmente com Bothrops alternatus após diferentes tratamentos. **Revista Brasileira de Saúde e Produção Animal**, v.4, n.1, p. 1-11, 2003.

SANTOS, G.; GROTHUSEN, J.; ZEPEDA, H.; SCHWARTZMAN, R. J. Gyroxin, Avaliação bioquímica e biológica da giroxina isolada do veneno de Crotalus durissus terrificus. **Cadernos Camillian** v. 26, n. 10, p. 953-960, 2017.

SMITH, H.A.; JONES, T. C. Enfermidades producidas por venenos extraños. In: **VETERINÁRIA. 2.ed. México:**Teha, 1962. p.585.

SOUSA, M.G.; TOKARNIA, C.H.; BRITO, M.F.; REIS, A.B.; OLIVEIRA,C.M.; FREITAS, N.F.; OLIVEIRA, C.H.; BARBOSA, J.D. Aspectos clínicos patológicos do envenenamento botrópico experimental em equinos. **Pesquisa Veterinária Brasileira,** v. 31, n. 9, p. 773-780, 2011.

TEIXEIRA G.N. 2003. Caracterização da Hepatotoxicidade produzida pelo veneno de cascavel da região do Vale do Paraíba em fígado de ratos Wistar. **Universidade do Vale do Paraíba.**

TOLENTINO L. H. O.; Tolentino M. L. D.L.; Assis D. M.; Firmino M.. O.; Benvenutti M. E. M.; Neto EE. G.M.; Dantas A.F.M.; Vaz A.F.M. Caracterização clínica, laboratorial e patológica de equino naturalmente acometido por acidente botrópico. **PUBVET** v.13, n.4, a309, p.1-8, Abr., 2019.

TOYAMA, M. H.; Carneiro, Everardo M.; Marangoni, Sergio; Amaral, M. E. C.; Velloso, L. A.; Boscehro, A. C. Isolation and characterization of a Convulxin like rotein from Crotalus durisssus collilineatus venom. **Journal of Protein Chemistry**, v. 20, n.7, p. 585-591, 2001.

TOKARNIA C.H. & PEIXOTO P.V. 2006. A importância dos acidentes ofídicos como causa de mortes em bovinos no Brasil. **Pesq. Vet. Bras.** 26(2):55- 68.