**UNIVERSIDADE FEDERAL DOS VALES DO JEQUITINHONHA E MUCURI**
**Instituto de Ciências Agrárias (ICA), Campus Unaí**
**Curso de Medicina Veterinária**

**Ana Karina Ribeiro**

# HEMOPARASITOSES EM FELINOS DOMÉSTICOS: REVISÃO DE LITERATURA

**Unaí/MG**
**2023**

**Ana Karina Ribeiro**

# HEMOPARASITOSES EM FELINOS DOMÉSTICOS: REVISÃO DE LITERATURA

Trabalho de Conclusão de Curso apresentado ao Curso de Medicina Veterinária da Universidade Federal dos Vales do Jequitinhonha e Mucuri, como requisito para obtenção do título de Bacharel em Medicina Veterinária.

Orientadora: Profª. Drª. Thaís Rabelo dos Santos Doni

**Unaí/MG**
**2023**

Ficha Catalográfica – Sistema de Bibliotecas/UFVJM
Bibliotecário

Confeccionada pelo Sisbi/UFVJM

Elaborada com dados fornecidos pelo(a) autor(a).

**Ana Karina Ribeiro**

# HEMOPARASITOSES EM FELINOS DOMÉSTICOS: REVISÃO DE LITERATURA

Trabalho de Conclusão de Curso apresentado ao Curso de Medicina Veterinária da Universidade Federal dos Vales do Jequitinhonha e Mucuri, como requisito para obtenção do título de Bacharel em Medicina Veterinária.

Orientadora: Profª. Drª. Thaís Rabelo dos Santos Doni

Documento assinado digitalmente
JULIANA MORI
Data: 09/02/2023 11:25:45-0300
Verifique em https://verificador.iti.br

_____

Drª. Juliana Mori
Clínica Veterinária Pet Stop Unaí

Documento assinado digitalmente
JENEVALDO BARBOSA DA SILVA
Data: 08/02/2023 18:57:31-0300
Verifique em https://verificador.iti.br

_____ _____

Prof. Dr. Jenevaldo Barbosa da Silva
Instituto de Ciências Agrárias (ICA), Campus Unaí, UFVJM

Documento assinado digitalmente
THAIS RABELO DOS SANTOS DONI
Data: 08/02/2023 10:09:24-0300
Verifique em https://verificador.iti.br

_____ _____

Profª. Drª. Thaís Rabelo dos Santos Doni
Instituto de Ciências Agrárias (ICA), Campus Unaí, UFVJM

**Unaí/MG**
**2023**

Dedico este trabalho a minha mãe.

## AGRADECIMENTOS

À minha amada mãe, Rosilene. Meu exemplo de bondade, amor e paciência. Deu tudo e mais um pouco de si para que eu pudesse realizar este sonho e aqui nós estamos.

Ao meu companheiro de vida Daniel, que sonhou, acreditou e viveu este sonho junto comigo.

Aos meus animais Chico, Nara, Gal, Gilberto, Dorival, Cartola, Rita, José, Joaquim, Bob e Belchior (*in memoriam*) que foram a razão da minha escolha pela Medicina Veterinária.

Às minhas amigas de longa data: Isabelle, Andressa, Mayara e Rafaelle.

Aos meus amigos de Unaí: vocês foram meu chão, teto e paredes. Obrigada pelos dias e noites de estudos, risadas até doer a barriga, ombros para chorar e apoio quando nada fazia sentido. Agradeço especialmente Natália Gonçalves e Diego Valério.

À Universidade Federal dos Vales do Jequitinhonha e Mucuri, em especial ao Instituto de Ciências Agrárias e todos docentes, técnicos e terceirizados. Graças a vocês eu pude vivenciar um ensino público, gratuito e de qualidade.

À minha querida orientadora Profª Drª Thaís Rabelo, que me acolheu em momentos decisivos do curso, o início e o fim. Agradeço pela paciência, oportunidades e pelo auxílio no desenvolvimento deste trabalho.

Aos componentes da banca, prof. Dr. Jenevaldo Barbosa e Drª Juliana Mori por aceitarem fazer parte desta importante etapa.

À todos os animais que passaram pelas minhas mãos durante os estágios e que me ensinaram muito mais do que a prática da Medicina Veterinária, o meu eterno agradecimento.

*“Para ser grande, sê inteiro: nada*
*Teu exagera ou exclui.*
*Sê todo em cada coisa. Põe quanto és*
*No mínimo que fazes.*
*Assim em cada lago a lua toda*
*Brilha, porque alta vive”.*
*(Ricardo Reis – heterônimo de Fernando Pessoa)*

## RESUMO

O interesse da população brasileira pelos gatos vêm aumentando de forma significativa e este fato denota a importância do profissional médico veterinário estar preparado para atender a espécie abrangendo todas as suas particularidades, bem como compreender as afecções que os acometem. As hemoparasitoses são de transmissão principalmente vetorial, através de pulgas e carrapatos, existindo outras importantes formas de transmissão, como a transfusão de sangue. Diversos fatores relacionados ao desenvolvimento das hemoparasitoses nos gatos ainda são discutidos, como o papel dos vetores na transmissão e desenvolvimento de resistência ou adaptação às infecções. Gatos machos e com livre acesso à rua são considerados mais predispostos. Os sinais clínicos das hemoparasitoses são considerados inespecíficos e se assemelham à diversas outras patologias, tornando-as então como importantes diagnósticos diferenciais na clínica de felinos, o que demonstra a necessidade de uma melhor compreensão sobre elas. Frente à isso, apresenta-se essa revisão bibliográfica que tem como objetivo levantar aspectos etiológicos, epidemiológicos, clínicos e laboratoriais das principais hemoparasitoses em felinos domésticos.



**Palavras-chave:** felinos, parasitologia, zoonoses, hemoparasitoses.

**ABSTRACT**

The interest of the Brazilian population in cats has been increasing significantly and this fact denotes the importance of the veterinary professional being prepared to care for the species, covering all its particularities, as well as understanding the conditions that affect them. Mainly vectors, through fleas and ticks, transmit blood parasites. Several factors related to the development of blood parasites in cats are still being discussed, such as the role of vectors in transmission, development of resistance or adaptation to tolerances. Male cats with free access to the street are considered more predisposed. The clinical signs of blood parasites are considered nonspecific and resemble several other pathologies, making them important differentiated diagnoses in the feline clinic, which demonstrates the need for a better understanding of them. Therefore, this bibliographical review is presented, which aims to raise etiological, epidemiological, clinical and laboratory aspects of the main blood parasites in domestic felines.

**Keywords**: feline, parasitology, zoonosis, blood parasites.

## LISTA DE ILUSTRAÇÕES

**Figura 1.** (A) Merozoíto de *Babesia* spp. (seta). (B) Ampliação da área demarcada em vermelho ..... 6

**Figura 2.** Esfregaço sanguíneo contendo inclusões intraeritrocitárias consistentes com *Cytauxzoon* sp. nas áreas demarcadas em vermelho.....9

**Figura 3.** Esfregaço sanguíneo contendo gametócito de *Hepatozoon canis* em neutrófilo.....13

**Figura 4.** Esfregaço sanguíneo contendo *Mycoplasma haemofelis* parasitando eritrócitos.....18

**Figura 5.** (A) Visualização de mórula de *Ehrlichia* spp. em citoplasma de neutrófilo em esfregaço sanguíneo (seta). (B) Ampliação da área demarcada em vermelho.....24

**SUMÁRIO**


1 INTRODUÇÃO 1

2 REVISÃO DE LITERATURA 3

2.1 *Babesia* spp. 3

2.2 *Cytauxzoon* spp. 8

2.3 *Hepatozoon* spp. 12

2.4 *Mycoplasma* spp. 16

2.5 *Ehrlichia* spp. 23

2.6 *Bartonella* spp. 27

3 CONSIDERAÇÕES FINAIS 32

REFERÊNCIAS BIBLIOGRÁFICAS 33

# 1 INTRODUÇÃO

O contato humano-animal está cada vez mais estreito, de acordo com dados da Associação Brasileira da Indústria de Produtos para Animais de Estimação, o Brasil conta com 149,6 milhões de animais domésticos em todo o território nacional. A espécie que vem se tornando popular nos lares brasileiros é o gato, que registrou crescimento de 6% entre 2020 e 2021, acima do aumento dos cães, que ficou em 4% (ABINPET, 2022).

O interesse da população brasileira pelos gatos vem aumentando de forma significativa e este fenômeno pode ser explicado pela mudança no estilo de vida da população, verticalização dos lares, entre outros. Frente a isso, é de fundamental importância que os médicos veterinários estejam preparados para atender a espécie de forma adequada, entendendo cada vez mais as enfermidades que os gatos possam apresentar, bem como o impacto de determinadas enfermidades na saúde pública.

Dentre as patologias que acometem os gatos estão as hemoparasitoses. As hemoparasitoses são de transmissão principalmente vetorial por meio de carrapatos e pulgas, mas também podem ocorrer por outras vias de infecção como transfusão sanguínea e interações agressivas. Os principais hemoparasitas que podem acometer felinos são os protozoários do gênero *Babesia* spp*., Cytauxzoon* spp*.* e *Hepatozoon* spp*.* e bactérias gram-negativas *Mycoplasma* spp*., Ehrlichia* spp. *e Bartonella* spp. (PEREIRA, 2018; SHAW et al., 2001).

No âmbito da saúde pública, cerca de 14 espécies de *Bartonella* spp. apresentam potencial zoonótico, sendo a *Bartonella henselae* a principal

espécie que é transmitida dos gatos para os humanos, causando a bartonelose, popularmente conhecida por “doença da arranhadura do gato” (BRAGA, 2017; RAIMUNDO, 2018).

Um estudo realizado por Raimundo et al. (2018), identificou que entre 208 gatos de um abrigo da região metropolitana do estado do Rio de Janeiro, 39,9% eram positivos para espécies de *Bartonella* spp. Já com relação aos demais hemoparasitas, um estudo realizado por Pereira (2008), cujo objetivo era investigar a prevalência de hemoparasitas na cidade de Uberlândia, estado de Minas Gerais, revelou que entre 300 gatos advindos de diversas regiões da cidade, foi encontrado 11,33% de positividade para um ou mais hemoparasitas, sendo mais prevalente a bactéria *Ehrlichia* spp. (5,33%).

Oliveira (2021), em seu trabalho realizado com 171 gatos no Distrito Federal, encontrou uma prevalência de 7% do protozoário *Cytauxzoon* spp. e 11,11% para *Babesia vogeli*.

Com base nas informações supracitadas, objetivou-se realizar uma revisão de literatura acerca dos aspectos etiológicos, epidemiológicos, clínicos e laboratoriais das hemoparasitoses em felinos domésticos.

## 2 REVISÃO DE LITERATURA

Assim como os cães, os gatos também estão susceptíveis à infecção por vários agentes causadores de hemoparasitoses, tendo em sua maioria a transmissão vetorial por artrópodes, como pulgas da espécie *Ctenocephalides felis* e carrapatos da espécie *Rhipicephalus sanguineus* (BRAGA, 2010).

De acordo com Witter (2013), as hemoparasitoses compreendem grande parte da casuística da clínica de animais de companhia, principalmente da rotina de atendimento de cães.

Shaw et al. (2001) relatam que gatos podem ser refratários às infestações por carrapatos e os parasitas transmitidos por esses vetores. Acredita-se que os gatos podem ter resistência inata ou desenvolverem adaptação às infecções, padrões que podem comprometer a transmissão e o desenvolvimento dos hemoparasitos, bem como seu total entendimento.

Uma das principais técnicas de diagnóstico das hemoparasitoses é a extensão sanguínea. Esta técnica possibilita a visualização direta do parasita, apresenta baixo custo e é de fácil realização, no entanto exige habilidade prática e experiência de quem a executa. No entanto, o diagnóstico das hemoparasitoses pode ser considerado complexo, visto que podem ocorrer em animais saudáveis e muitos de seus sinais clínicos são inespecíficos (BRAGA, 2017; PEREIRA, 2018).

### 2.1 *Babesia* spp.

No final do século XIX, Victor Babés observou microrganismos em eritrócitos de bovinos nomeando-os de *Haematococcus bovis.* Em 1893, após

uma revisão feita por Starcovici, o microrganismo recebe o nome de *Babesia bovis* em homenagem a Babés. Na América do Norte ainda em 1893, Smith e Kilborne ao estudarem a “febre do Texas” observaram um parasita cujas características eram semelhantes ao agente descoberto por Babés e decidem por nomeá-lo como *Babesia bigemina*. Consequentemente à descoberta deste agente, os mesmos pesquisadores passaram a relacionar a presença de *Boophilus annulatus* com a transmissão do protozoário (ANDRADE, 2007; PEREIRA, 2018).

Protozoários do gênero *Babesia* spp. são piroplasmídeos que apresentam formato de pêra ou de chama, são agrupados em pares em um ângulo característico com sua extremidade mais fina unida. São parasitas de hemácias e apresentam uma classificação de acordo com seu tamanho. Grandes babesias possuem tamanho de 2,61 a 5,22 *µm* de comprimento e as pequenas babesias medem entre 1,0 a 2,5 *µm* (ALMOSNY, 2002).

Este protozoário é classificado no filo *Apicomplexa*, classe *Sporozoasida*, subclasse *Coccidiasina*, ordem *Piroplasmorida*, família *Babesiidae* e gênero *Babesia* (VASCONCELOS, 2010).

Em 1929, foi registrado o primeiro relato de babesiose felina em um gato selvagem africano (*Felis silvestris*), no Sudão. As inclusões encontradas receberam o nome de *Babesia felis. B. felis* é um pequeno piroplasma que mede de 0,3 a 0,9 µm. Posteriormente, houve a inoculação em gatos domésticos, no entanto, não houve o desenvolvimento de doença clínica nestes. Somente em 1937 que o microrganismo foi descrito como causador da doença nos gatos domésticos na África do Sul e recebeu o nome de *Nutallia felis* variedade *domestica*, para diferenciá-la da *B. felis* somente com relação a

sua patogenicidade, visto que não era possível distingui-las morfologicamente (MAIA, 2008; PEREIRA, 2018).

No Brasil, os primeiros relatos de achados de *Babesia* spp. em felinos datam de 2004. Um estudo realizado no estado do Rio de Janeiro objetivou verificar as condições sanitárias de colônias de felinos errantes em um zoológico e encontrou positividade de 47% para piroplasmídeos indistinguíveis entre *Cytauxzoon spp* e *Babesia* spp. (MENDES-DE-ALMEIDA et. al, 2004).

O animal se infecta por meio da picada do carrapato onde os esporozoítos presentes na saliva do carrapato se aderem à membrana da hemácia e são englobados. No interior da célula, a membrana plasmática que envolve o parasita se desintegra e todos os estágios de desenvolvimento parasitário subsequentes ocorrem em contato direto com o citoplasma da célula hospedeira. Os microrganismos se diferenciam em merozoítos, os quais dão origem a trofozoítos pleomórficos. A reprodução assexuada por merogonia dá origem ao maior número de merozoítos, que infectam outras hemácias. Todavia, nas espécies de *Babesia* spp. que acometem felídeos, são comumente observados de um a dois, e não mais que quatro merozoítos no interior das hemácias (MAIA, 2008; PEREIRA, 2018).

Figura 1. (A) Merozoíto de *Babesia* spp. (seta). (B) Ampliação da área demarcada em vermelho.

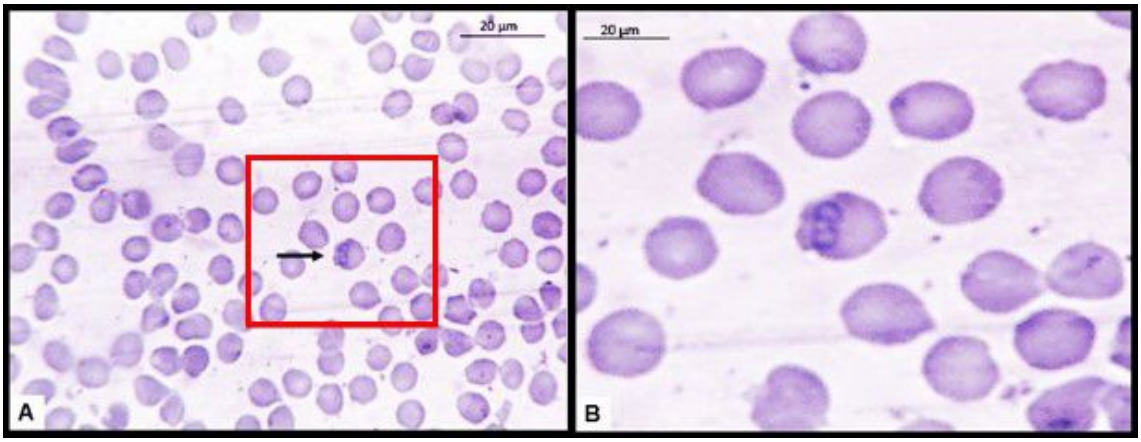

Fonte: Adaptado de Pereira (2018).

O ciclo no hospedeiro invertebrado ocorre quando o carrapato se infecta ingerindo os merozoítos durante o repasto sanguíneo. Estes se diferenciam no trato digestório do hospedeiro invertebrado em macro e microgametas que se fundem para gerar o gameta. O zigoto penetra na parede intestinal e pela hemolinfa migra até as glândulas salivares do artrópode. Nestas, ocorre a replicação dos esporozoítas que são liberados na saliva do carrapato. Ainda no hospedeiro invertebrado, ocorre a transmissão transovariana onde o zigoto migra para os ovários da fêmea, havendo a diferenciação em merozoítos. Ocorrendo a ovipostura, os ovos já infectados se desenvolvem em larvas, ninfas e adultos parasitados. Nestes, são observados esporozoítas capazes de infectar o hospedeiro vertebrado (MAIA, 2008; PEREIRA, 2018).

A patogenia da babesiose está relacionada com a ação hemolítica intra e extravascular, podendo ainda ser distinta de acordo com a espécie envolvida na infecção, além de sofrer influência de aspectos como imunidade e idade do hospedeiro (ALMOSNY, 2002).

Acredita-se que a patogenia da babesiose felina seja similar à da canina, envolvendo danos às hemácias com subsequente anemia hemolítica, sendo considerada de baixa a moderada patogenicidade, com sinais clínicos mais brandos do que nos cães (CARNEIRO, 2007).

Com relação aos sinais clínicos, diferentemente do que ocorre em outros animais, a doença nos gatos geralmente não cursa com febre e icterícia, estando a maioria dos sinais clínicos relacionados à intensidade da anemia. Os sinais clínicos mais observados são anorexia, letargia, fraqueza, palidez de mucosas, taquipneia e taquicardia (CARNEIRO, 2007). É possível que animais

possam ser co-infectados por *Babesia* spp. e doenças felinas virais importantes como a Imunodeficiência Viral Felina (FIV) e Leucemia Viral Felina (FeLV) e também com *Mycoplasma haemofelis,* devendo o clínico se atentar para estes quadros (JACOBSON et. al, 2000).

O diagnóstico é realizado pela identificação morfológica dos parasitas no interior das hemácias por meio de esfregaços de sangue periférico ou aspirados de medula óssea, linfonodos e baço, em combinação com os sinais clínicos compatíveis (SHAW et al., 2001).

Apesar de ser considerado um diagnóstico clássico, em situações de baixa parasitemia ou em estágio crônico da doença, a visualização do parasita se torna prejudicada. A diferenciação entre outros parasitas como *M. haemofelis*, artefatos de técnica, corpúsculos de Howell-Jolly e ponteados basofílicos pode se tornar um entrave para o diagnóstico, visto que todos podem demonstrar aparência muito semelhante, tornando importante a experiência do patologista (SCHOEMAN et al., 2001).

Ainda sobre o diagnóstico, Shaw et. al (2001) afirmam que o uso da biologia molecular pode ser empregada, em particular, nos estágios iniciais da infecção ou na fase crônica, quando a parasitemia é baixa.

A alteração hematológica mais evidente da babesiose felina é a anemia macrocítica hipocrômica de caráter regenerativo, não é comum ser observado trombocitopenia, diferentemente da babesiose canina. A anemia da babesiose pode ser considerada como anemia hemolítica, por ampla destruição de eritrócitos. A bioquímica sérica revela aumento significativo da alanina aminotransferase (ALT), por dano hepatocelular ou inflamação e

hiperbilirrubinemia, oriunda de hemólise importante (SCHOEMAN, 2001; CARNEIRO, 2007).

O tratamento da babesiose felina consiste na utilização de fármacos como aceturato de diminazeno, atovaquona, azitromicina, clindamicina, primaquina, transfusões sanguíneas quando necessário e tratamento de suporte (NELSON & COUTO, 2010).

## 2.2 *Cytauxzoon* spp.

A cytauxzoonose felina é causada pelo *Cytauxzoon* spp., protozoário do filo *Apicomplexa*, classe *Sporozoa*, ordem *Piroplasmida* e família *Theileriidae*. Acomete felinos selvagens e gatos domésticos, estes quando acometidos, a doença se demonstra rápida, progressiva e associada a alta mortalidade (NENTWIG et. al, 2018).

As espécies e a morfologia vêm sendo discutidas há mais de uma década, visto que por muitas vezes a distinção se torna difícil devido à similaridade entre demais merozoítos eritrocitários. No geral, apresentam de 1 a 2 µm de diâmetro e a forma mais comum é a de “anel de sinete” (WANG et. al, 2017).

**Figura 2.** Esfregaço sanguíneo contendo inclusões intraeritrocitárias consistentes com *Cytauxzoon* sp. nas áreas demarcadas em vermelho.

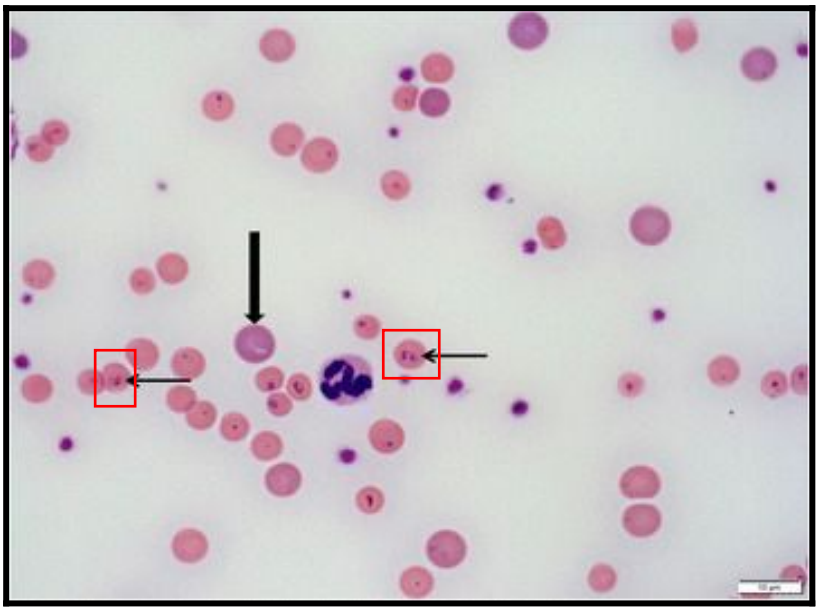

Fonte: Adaptado de Nentwig et. al (2018).

A transmissão da cytauxzoonose na América do Norte é atribuída à picada de carrapatos da família Ixodidae, como *Amblyomma americanum* e *Dermacentor variabilis*. No entanto, o vetor *Cytauxzoon* sp. na América do Sul, Europa e Ásia ainda se discute (RIBEIRO, 2019).

Após o repasto sanguíneo, os esporozoítos adentram monócitos e macrófagos, passam por esquizogonia e geram esquizontes maduros que rompem macrófagos infectados e liberam merozoítos. Os merozoítos, por sua vez, adentram hemácias, se replicam e induzem morte celular, o que resulta em liberação de novos merozoítos na corrente sanguínea, adentrando em outras hemácias. Alguns merozoítos podem se diferenciar em gametócitos no intestino do vetor. No organismo do invertebrado, se modificam para formar corpos raiados que se fundem para gerar um zigoto diplóide no intestino do vetor. Esses zigotos diplóides dão origem aos cinetos haploides que migram para as glândulas salivares onde se modificam para esporozoítos (WANG, 2017; RIBEIRO, 2019).

O período de incubação é de 10 a 15 dias podendo variar de cinco até 21 dias, no entanto, muitos gatos podem vir a óbito antes da apresentação de sinais clínicos (ALLEN et. al, 2019).

Os primeiros casos de cytauxzoonose em felinos domésticos foram registrados nos Estados Unidos na década de 70. Na América do Norte, linces-vermelhos (*Lynx rufus*) são considerados reservatórios (RIBEIRO, 2019).

Peixoto et. al (2007), relataram o primeiro caso de cytauxzoonose fatal na América do Sul, ocorrido no estado do Rio de Janeiro. Um filhote de leão de 6 meses veio à óbito e sua mãe, uma leoa de 8 anos, que veio à óbito 45 dias depois. Antes do óbito, a leoa apresentou perda de peso, depressão, anemia, palidez de mucosas, emagrecimento, alopecia, urina de coloração amarronzada, nistagmo, incoordenação motora, descarga nasal e ocular. Durante a necropsia foi observado edema e congestão pulmonar, brônquios e bronquíolos com conteúdo mucóide de coloração acinzentada, petéquias no epicárdio e equimose no endocárdio, conteúdo estomacal vermelho-amarronzado, petéquias e equimoses nas serosas intestinais e leve congestão nos rins. Em ambos os animais, o exame histopatológico revelou grande número de macrófagos contendo em seu citoplasma formas esquizontes em diferentes estágios de desenvolvimento que ocluem de forma parcial ou total capilares, vênulas e arteríolas de todos os tecidos examinadas (PEIXOTO, et. al, 2007).

A oclusão dos vasos e a vasculite promovida pela fase de esquizogonia são consideradas como principais mecanismos patofisiológicos da cytauxzoonose, devido a isquemia tecidual nos locais afetados, o que pode

levar o paciente felino à óbito antes da detecção da parasitemia pelos métodos parasitológicos (RIBEIRO, 2019).

Apesar de terem sido encontrados carrapatos da espécie *Amblyomma cajennense* no ambiente e na leoa, não é possível afirmar que a cytauxzoonose tenha sido transmitida por estes carrapatos, pois após análise de tecidos macerados e hemolinfa do carrapato não foi encontrado o hematozoário (PEIXOTO et. al, 2007).

Em gatos domésticos, Maia et. al (2013) registraram o primeiro caso de cytauxzoonose em um gato doméstico, no estado do Rio de Janeiro, por meio de PCR (reação em cadeia da polimerase) e análise de sequenciamento. O animal em questão apresentava anorexia, prostração, vômitos e desidratação. As análises hematológicas encontradas demonstraram aumento da atividade de ALT, AST e nitrogênio ureico, além de neutrofilia com desvio à esquerda, linfopenia, trombocitopenia. Foram também encontrados em esfregaço sanguíneo, inclusões eritrocitárias, monócitos reativos e agregados plaquetários.

Os sinais clínicos, achados patológicos e laboratoriais dos relatos de Peixoto et. al (2007) e Maia et. al (2013), são corroborados por Wang et. al (2017), Allen et. al (2019) e Ribeiro et. al (2019). Meinkoth & Kocan (2005) e Carli (2014) consideram os sinais clínicos como inespecíficos.

Para chegar ao diagnóstico da cytauxzoonose, o clínico pode lançar mão de exames laboratoriais, histopatologia, exames de imagem. Nos exames de imagem será possível observar hepatoesplenomegalia e padrões de pneumonia intersticial. O esfregaço sanguíneo, técnica bastante comum para os diagnósticos de hemoparasitoses, pode ser limitado em casos de

cytauxzoonose, pois, é possível que nos estágios iniciais da doença, a baixa parasitemia prejudique a visualização dos piroplasmas. O ideal é que sejam realizados esfregaços diários, haja vista que com o desenvolvimento da doença, há um aumento na quantidade de piroplasmas (WANG, 2017; RIBEIRO, 2019).

Adicionalmente, exames laboratoriais podem revelar anemia não regenerativa, pancitopenia, leucopenia, hiperbilirrubinemia, bilirrubinúria, azotemia pré-renal, hiperglicemia e aumento no tempo de coagulação (RIBEIRO, 2019).

Ainda assim, o clínico pode lançar mão da realização da citologia aspirativa por agulha fina de órgãos como baço, fígado, pulmões e linfonodos (WANG, 2017).

Apesar de ainda não haver uma terapêutica bem definida para casos de cytauxzoonose, Rizzi et. al (2015) citam a utilização de atavaquona associada com azitromicina, com taxa de sobrevivência de 60% de acordo com os estudos realizados. Além disso, Meinkoth & Kocan (2005) citam o uso do dipropionato de imidocarb e aceturato de diminazeno, bem como da terapia de suporte e uso de heparina profilática para coagulação intravascular disseminada.

## 2.3 *Hepatozoon* spp.

Classificado no filo *Apicomplexa*, classe *Sporozoa*, subclasse *Coccidia*, ordem *Eucoccidiida*, subordem *Adeleina*, família *Hepatozoidae*, o gênero *Hepatozoon* compreende mais de 300 espécies de protozoários que podem

parasitar diversas espécies de carnívoros domésticos e silvestres (ALMOSNY, 2002; CARNEIRO, 2007).

A primeira infecção por *Hepatozoon* spp. em gatos domésticos foi relatada por Patton (1908) na Índia. O parasita foi descrito após ser visualizado no interior de leucócitos e que era semelhante morfologicamente ao *H. canis*. Por não ter visto a cápsula característica de *H. canis*, Patton nomeou o parasita de *H. felis domestici*. Outros dois pesquisadores, Wenyon (1926) e Bathia (1938) questionaram a ausência da cápsula pois puderam observá-la (PEREZ et. al, 2004; CARNEIRO, 2007).

**Figura 3**. Esfregaço sanguíneo contendo gamonte de *Hepatozoon canis* em neutrófilo.

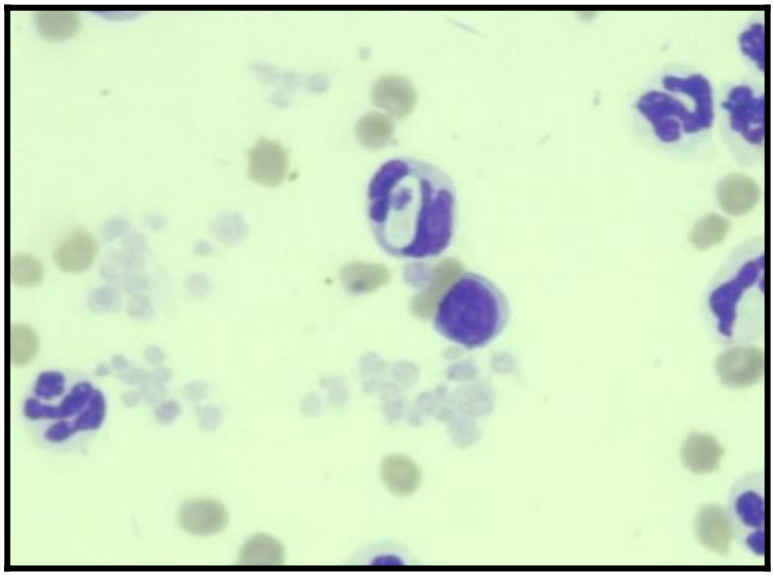

Fonte: Adaptado de Zanani (2015).

O primeiro relato de hepatozoonose em gato doméstico no Brasil foi descrito por Perez et. al (2004), no estado de São Paulo. Um gato macho de 10 anos, que apresentava letargia, perda de peso, anorexia, poliúria, polidipsia, halitose, diarreia e vômito. No exame físico apresentava frequência cardíaca, respiratória e temperatura normais, no entanto, apresentava significativa desidratação, além de caquexia, palidez de mucosa, protrusão de terceira

pálpebra, úlceras na língua e linfonodos submandibulares aumentados bilateralmente. O esfregaço sanguíneo revelou a presença de gamontes de *H.* sp. dentro de neutrófilos. Demais exames laboratoriais revelaram anemia, leucopenia, aumento nas concentrações de uréia, creatinina, fosfatase alcalina e creatina quinase.

Outros dois gatos machos, de 4 e 10 anos, que conviviam no mesmo ambiente que o primeiro gato, também apresentaram gamontes de *H.* spp. no esfregaço e as únicas alterações encontradas foram aumento de fosfatase alcalina e creatinina quinase (PEREZ, 2004).

Apesar da visualização de gamontes no interior de leucócitos dos três gatos, apenas um apresentou sinais clínicos, não sendo possível atribuir os sinais clínicos relatados à hepatozoonose, mas sim a insuficiência renal aguda (PEREZ, 2004; CARNEIRO, 2007).

Zanani et. al (2015) realizaram um estudo utilizando a técnica de PCR e RFLP-PCR, com 329 gatos do Distrito Federal, de diferentes idades, raças e ambos os sexos, dos quais três foram positivos para *H.* spp., totalizando a prevalência de 0,91%. Os três animais tinham acesso à rua e apresentavam relutância ao movimento, apatia, letargia, hiporexia, febre, perda de peso e secreção ocular. Um dos animais apresentou aumento de volume em membro pélvico, ataxia e sinais respiratórios e outro ainda apresentava leve desidratação e infestação por carrapatos.

Dentre as alterações hematológicas encontradas constavam leucocitose por neutrofilia e trombocitose em dois dos três animais positivos. O terceiro animal não apresentou alterações hematológicas. Com relação a alterações bioquímicas, os três animais apresentaram aumento nos níveis de uréia sem

aumento de creatinina, não houve aumento nos valores de enzimas hepáticas e de creatina quinase. Dois animais apresentaram hiperproteinemia com hipoalbuminemia e hiperglobulinemia (Zanani et. al, 2015).

De acordo com Carneiro (2007), animais machos, jovens e semi-domiciliados são os mais acometidos, justamente pelo contato que estes animais teriam com o vetor ao terem acesso à rua. Além disso, são mais predispostos a doenças virais importantes de caráter imunossupressor, como a FIV e a FeLV, podendo agravar a manifestação da hepatozoonose.

Em cães, a infecção ocorre a partir da ingestão do carrapato *Rhipicephalus sanguineus*, contendo oocistos com esporozoítos em sua hemocele. A infecção em gatos é discutida, levando em consideração os hábitos de limpeza e ingestão mais seletiva dos gatos quando comparados aos cães (CARNEIRO, 2007).

O diagnóstico da Hepatozoonose pode ser realizado através da visualização de gametócitos no interior de leucócitos em esfregaços sanguíneos. No entanto, esta técnica é considerada pouco sensível devido à baixa parasitemia em gatos domésticos (CARNEIRO, 2007).

Técnicas sorológicas comumente empregadas para o diagnóstico das hemoparasitoses não são frequentes para o diagnóstico de hepatozoonose em gatos (CARNEIRO, 2007).

O emprego de técnicas moleculares para o diagnóstico de *Hepatozoon* sp. é citado por Rubini et. al (2006). O objetivo deste trabalho foi realizar caraterização molecular de espécies de *Hepatozoon* através da análise do gene 18S rRNA de gatos naturalmente infectados identificados no trabalho

descrito por Perez et. al (2004), consistindo então em uma possibilidade diagnóstica.

O tratamento da hepatozoonose felina é pouco descrito, Zanani et. al (2015) citam a utilização de dipropionato de imidocarb e doxiciclina.

## 2.4 *Mycoplasma* spp.

Antigamente denominada como *Haemobartonella felis* e *Eperythrozoon felis*, hoje os também chamados hemoplasmas hemotrópicos, recebem o nome de *Mycoplasma* spp. Dentre as espécies existentes, as mais prevalentes entre os gatos são *Mycoplasma haemofelis*, *Candidatus* Mycoplasma haemominutum e *Candidatus* Mycoplasma turicensis. Destes, somente *Mycoplama haemofelis* é capaz de causar doença clínica nos gatos, enquanto as demais espécies estarão relacionadas à doença em animais imunossuprimidos.

A primeira descrição deste agente é datada de 1942, na África do Sul e recebe inicialmente o nome de *Eperythrozoon felis*, no entanto, em 1955 após novas avaliações morfológicas foi sugerido que este organismo recebesse uma nova classificação, sendo chamado então de *Haemobartonella felis* (CLARK, 1942; FLINT, et al., 1959).

No entanto, devido características como ausência de parede celular, flagelos e parasitismo intracelular, além do pequeno tamanho, resistência à penicilina e susceptibilidade a tetraciclinas levantaram a suspeita de que este organismo estaria ligado à classe dos *Mollicutes*, família *Mycoplasmataceae* e gênero *Mycoplasma*. Assim, por meio de estudos moleculares do gene 16S que codifica o RNA ribossômico observou-se a estreita similaridade destes

organismos com os micoplasmas e, desta forma, *H. felis* foi renomeada como *M. haemofelis* (BERENT; MESSICK, 2003).

Em estudos subsequentes, Foley e colaboradores (1998) identificaram a presença de um novo agente epieritrocitário em um gato positivo para o vírus da FeLV. No entanto, este organismo apresentava menor tamanho e patogenicidade quando comparado ao *M. haemofelis*, sendo inicialmente referido como cepa Califórnia ou forma pequena de *H. felis* e, posteriormente denominado como *Candidatus* Mycoplasma haemominutum.

Em 2005, Willi e colaboradores relataram uma terceira espécie, nomeada como *Candidatus* Mycoplasma turicensis. Sua identificação ocorreu por meio de técnicas moleculares, uma vez que, a avaliação citológica do esfregaço sanguíneo não foi possível. O termo “Candidatus” indica designação provisória, uma vez que, estes organismos ainda não foram completamente descritos (MESSICK; HARVEY, 2011).

Os hemoplasmas são parasitas obrigatórios de hemácias, medem de 0,3 a 3,0 µm, apresentam acentuado pleomorfismo, podendo apresentar formato de haste, cocos ou cocobacilos, são envoltas por fina membrana com fímbrias responsáveis pela adesão à célula hospedeira. São considerados gram-negativos, se reproduzem por fissão binária ou brotamento na superfície da hemácia (MESSICK, 2004).

**Figura 4.** Esfregaço sanguíneo contendo *Mycoplasma haemofelis* parasitando eritrócitos.

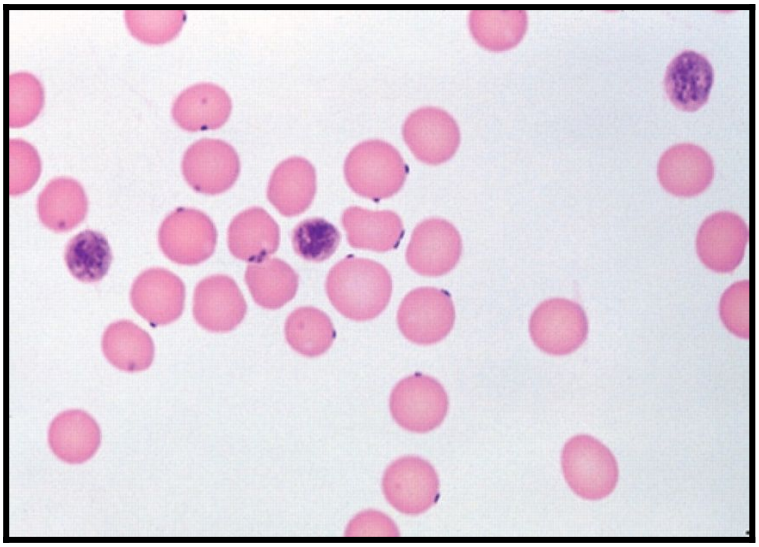

Fonte: Adaptado de Tasker & Lappin (2002)

A forma de transmissão dos micoplasmas felinos ainda é pouco compreendida, no entanto, sugere-se que existam mais de uma. A transmissão vetorial é frequentemente estudada, assim como cita Shaw e colaboradores (2004), em um trabalho realizado no Reino Unido, onde foram coletadas pulgas de cães e gatos atendidos em clínicas veterinárias e abrigos encontrando positividade para *Bartonella Henselae*, *Rickettsia felis* e espécies de micoplasmas em 59% das amostras coletadas. A positividade nas amostras de pulgas coletadas para espécies de hemoplasmas foi de 43%.

Embora a transmissão vetorial seja atribuída a *Ctenocephalides felis*, este fato ainda carece de confirmação. Estudos epidemiológicos que têm como objetivo demonstrar a correlação entre presença de pulgas e infecção por hemoplasmas são contraditórios (SHAW et. al, 2004).

Tasker (2022) relata que apesar da presença de micoplasmas hemotrópicos em pulgas e carrapatos, este fato não confirma que estes sejam responsáveis pela transmissão, pois a presença de hemoplasmas poderia somente refletir a atividade hematófaga dos vetores em hospedeiros infectados.

Além da transmissão vetorial, é possível que os micoplasmas hemotrópicos sejam transmitidos por meio de interações agressivas, como cita Baldani e colaboradores (2016), em um trabalho realizado com 192 gatos no estado do Rio de Janeiro. Os autores relatam que gatos machos são mais predispostos à infecção por micoplasmas hemotrópicos, principalmente aqueles não castrados e com acesso à rua, que devido ao comportamento territorialista, acabam brigando com outros gatos além de estarem mais expostos aos vetores artrópodes.

A transmissão via transfusão sanguínea também é relatada. O risco de transmissão utilizando bolsas de sangue armazenadas depende da viabilidade do agente na amostra. Um estudo demonstrou que o *M. haemofelis* foi capaz de ser transmitido quando armazenado por até uma hora em uma bolsa com o anticoagulante CPDA (citrato-fosfato-dextrose-adenina) à 4ºC. O mesmo estudo sugere a capacidade de sobrevivência do *Candidatus* Mycoplasma haemominutum por até 1 semana nas mesmas condições da amostra anterior, embora o sucesso na transmissão persistente não tenha sido observado (GARY et. al, 2006).

A micoplasmose pode ser dividida em fase aguda e crônica. A fase aguda compreende o tempo decorrido entre o primeiro e o último pico de parasitemia, e de forma geral é acompanhada de sinais clínicos. Os sinais

clínicos dependem de fatores como a espécie envolvida, carga parasitária, estágio, infecções concomitantes (SYKES, 2003; TASKER, 2010).

Dentre os sinais clínicos estão palidez de mucosas, letargia, dispneia, taquicardia, linfadenopatia e anorexia. Outros sinais incluem hepatomegalia, esplenomegalia, murmúrios cardíacos, síncope e febre intermitente (SYKES, 2003).

A fase aguda é marcada por intensa hemólise, que pode ser intravascular, devido à lesão na membrana das células infectadas, com aumento da fragilidade osmótica, ou extravascular, em órgãos do sistema fagocítico mononuclear (MESSICK, 2004).

A alteração mais comum a ser observada no hemograma em casos de micoplasmose é a anemia regenerativa, com presença de anisocitose, policromasia, reticulocitose e corpúsculos de Howell-Jolly. No entanto, a anemia arregenerativa pode acontecer em casos de infecção concomitante pelo vírus da FeLV, mas também quando não houve tempo suficiente para a resposta da medula óssea. A avaliação leucocitária pode variar de leucocitose por neutrofilia com desvio à esquerda regenerativo a leucopenia. Alguns animais podem apresentar monócitos ativados (SYKES, 2003; MESSICK; HARVEY, 2011).

A bioquímica sérica pode apresentar valores elevados de alanina aminotransferase (ALT) devido a hipóxia, hiperbilirrubinemia e azotemia pré-renal pela desidratação. Em alguns casos, o paciente poderá apresentar hiperproteinemia (SYKES, 2003).

Gatos coinfectados experimentalmente com FeLV e *Candidatus* Mycoplasma haemominutum desenvolveram uma forma mais grave de anemia

quando comparados com gatos infectados somente com o parasita. Além disso, sugere-se que *Candidatus* Mycoplasma haemominutum pode induzir doença mieloproliferativa em gatos com FeLV (MESSICK, 2004).

Em geral, a fase crônica não cursa com doença clínica e por vezes, devido a capacidade dos micoplasmas em permanecerem latentes no organismo do animal, mesmo após terapia adequada, é possível que o paciente felino possa desenvolver doença clínica como consequência de exposição a situações de estresse ou doença de caráter imunossupressor (PETRY, 2016).

O diagnóstico diferencial nestes casos inclui anemia hemolítica imunomediada primária, peritonite infecciosa felina, retroviroses, cytauxzoonose, distúrbios hereditários como a fragilidade osmótica dos eritrócitos e deficiência de piruvato-quinase em gatos das raças Abissínio e Somali e anemias por Corpúsculo de Heinz (SYKES, 2010).

A obtenção do diagnóstico é possível por meio da realização de técnicas como o esfregaço sanguíneo. Apesar de ser frequentemente aplicada, esta técnica apresenta baixa sensibilidade pois a bacteremia é cíclica no transcorrer da doença. A amostra para a realização do esfregaço deve estar fresca, pois o ácido etilenodiaminotriacético (EDTA) promove o desprendimento do microrganismo da hemácia. Outra preocupação é com a leitura, pois bactérias do gênero *Mycoplasma* sp. podem ser confundidas com corpúsculos de Howell-Jolly, precipitados de corante e ponteado basofílico, tornando então essencial a experiência do patologista clínico para a avaliação correta da lâmina (PETRY, 2016).

A reação em cadeia da polimerase é a técnica recomendada para a obtenção do diagnóstico. A técnica se baseia na detecção e ampliação do gene 16S (SYKES, 2003), sendo mais específica e sensível, quando comparada à avaliação do esfregaço sanguíneo.

A técnica de PCR convencional é capaz de diferenciar *Mycoplasma haemofelis* e *Candidatus* Mycoplasma haemominutum, porém não é capaz de distinguir *Candidatus* Mycoplasma turicensis (TASKER, 2010) enquanto a técnica de PCR quantitativo (qPCR) é capaz de diferenciar as três espécies (ROCHA, 2022).

O tratamento da micoplasmose consiste na utilização de antibióticos das classes das tetraciclinas e fluoroquinolonas. De acordo com Sykes (2010), *M. haemominutum* parece não responder tão bem quanto *M. haemofelis* responde ao uso destas classes de antibióticos.

A doxiciclina é o antibiótico de primeira escolha, na dose de 10 mg/kg/24h. Devido ao risco relatado de desenvolvimento de esofagite e estenose esofágica em felinos relacionado ao uso deste fármaco, recomenda-se a administração de água logo em seguida. Da classe das fluoroquinolonas, recomenda-se enrofloxacina (5 mg/kg/24h), pradofloxacina (5-10 mg/kg/24h) e marbofloxacina (2,75 mg/kg/24h). A prescrição de enrofloxacina para gatos é discutível e deve ser feita com cautela, pois seu uso tem sido associado à degeneração de retina e cegueira aguda (RAIMUNDO, 2014; TASKER, 2022).

Não se recomenda o tratamento de animais positivos ao PCR e clinicamente sadios, pois nenhum protocolo terapêutico foi eficaz na eliminação dos microrganismos (RAIMUNDO, 2014).

O tratamento ainda inclui terapia de suporte com fluidoterapia para correção hidroeletrolítica, suporte nutricional, transfusão sanguínea (hematócrito <12%) e controle de demais sintomas. A corticoterapia é controversa, devendo ser instituída quando não houver evidência de que a causa de AHIM (anemia hemolítica imunomediada) seja devido aos hemoplasmas (TASKER, 2010).

Ainda que a infecção em humanos seja pouco descrita, no Brasil, Santos e colaboradores (2008) relataram o caso de identificação de *M. haemofelis* em paciente humano, HIV positivo. O paciente em questão convivia com cinco gatos e apresentava sinais de mordedura e arranhadura. A hipótese de transmissão zoonótica foi investigada e dos cinco gatos, dois foram positivos na PCR para *M. haemofelis* e todos os cinco foram positivos para outro importante agente, como *Bartonella* spp.

Não se sabe ao certo sobre o potencial zoonótico dos micoplasmas felinos, portanto, médicos veterinários devem ter cautela ao manipular sangue de animais infectados e utilizar equipamentos de proteção individual (RAIMUNDO, 2014).

## 2.5 *Ehrlichia* spp.

*Ehrlichia* sp. é uma bactéria gram-negativa, pleomórfica, intracelular obrigatória, pertencente à família Anaplasmataceae, ordem Rickettsiales, que afeta leucócitos e plaquetas, podendo infectar uma grande variedade de espécies de mamíferos. A transmissão ao hospedeiro ocorre predominantemente por via vetorial por meio da picada de carrapato infectado, evento que pode ser atribuído à alta prevalência da erliquiose em regiões

tropicais e subtropicais, devido à distribuição geográfica dos vetores associada à transmissibilidade (HORTA, 2016).

**Figura 5.** (A) Visualização de mórula de *Ehrlichia* spp. em citoplasma de neutrófilo em esfregaço sanguíneo (seta). (B) Ampliação da área demarcada em vermelho.

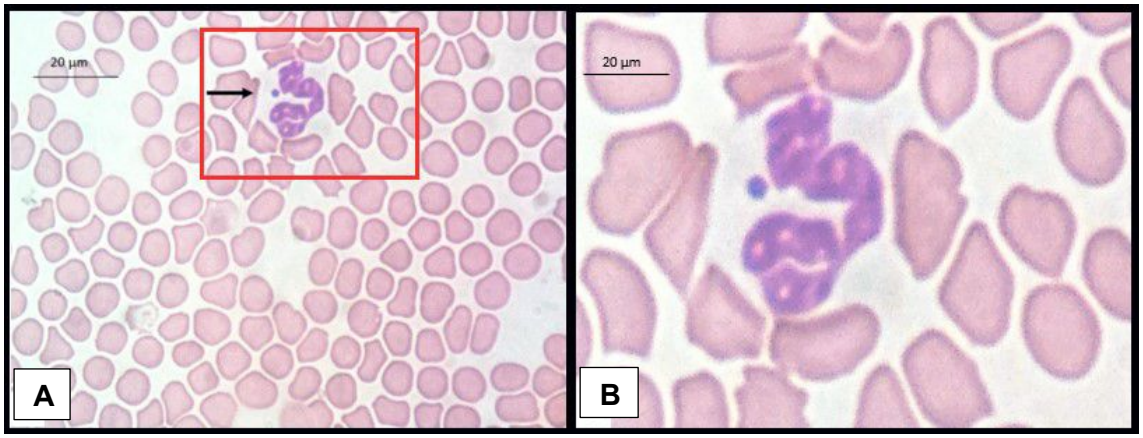


Fonte: Adaptado de Pereira (2018)

A erliquiose é mais comum em cães do que em gatos e é a *Ehrlichia canis* a principal espécie circulante no Brasil causadora da doença em cães, tendo o carrapato *Rhipicephalus sanguineus* como vetor. Ainda não se sabe sobre o papel deste artrópode na transmissão para gatos domésticos (BRAGA, 2013).

A erliquiose felina foi identificada pela primeira vez por Charpentier e Groulade (1986), na França, por meio da detecção de mórulas em células mononucleares em esfregaço sanguíneo.

A primeira descrição da América Latina ocorreu no Brasil, no estado do Rio de Janeiro a partir de observação de mórulas em células mono e polimorfonucleares em esfregaço sanguíneo de gatos que apresentaram sinais

clínicos inespecíficos (ALMOSNY et al., 1998). Oliveira e colaboradores (2009) descreveram a primeira detecção molecular de *E. canis* em gatos na América do Sul, no estado de Minas Gerais. Neste estudo, foram testados 15 gatos e destes, três foram positivos na PCR. Após o sequenciamento, verificou-se 100% de similaridade com as sequências de *E. canis* obtidas de cães na mesma área de estudo. Apenas um gato apresentou trombocitopenia como única anormalidade hematológica, achado comum na erliquiose monocítica canina.

Um trabalho realizado com 200 gatos no estado do Maranhão, encontrou 11 (5,5%) soropositivos para *Ehrlichia* sp. e dois (1%) positivos na PCR para *Ehrlichia* sp. Após sequenciamento e análise filogenética, uma das amostras foi positiva para *E. canis* e a outra para *E. chaffeensis* (BRAGA, et. al, 2012).

Células do sistema fagocitário mononuclear (SFM) são infectadas por *Ehrlichia* spp. formando inclusões, denominadas como mórulas. Na fase aguda, a *E. canis* é inoculada pelo vetor e se multiplica em macrófagos do SFM, por fissão binária. Nesta fase ocorre trombocitopenia entre 10 e 20 dias após infecção e um aumento no número de plaquetas imaturas circulantes, que persiste por toda a doença na maioria dos animais (COSTA, 2011; BRAGA, 2013; PEREIRA, 2018).

As células mononucleares infectadas disseminam a infecção para outros sistemas, onde aparentemente interagem com as células endoteliais dos vasos induzindo vasculite ou resposta celular inflamatória perivascular, após a migração para o tecido subendotelial (ALMOSNY, 2002).

A vasculite e infecção do tecido subendotelial, agravam o quadro inflamatório e potencializa a saída de células do sistema de defesa do meio vascular para o meio extravascular (ALMOSNY, 2002).

O vetor se infecta ao ingerir células contendo o agente, que se replica na glândula salivar e no intestino do vetor, havendo também a possibilidade de transmissão transestadial (BRAGA, 2013).

Sinais clínicos reportados em gatos são extremamente variados e incluem febre intermitente, perda de peso, anorexia, diarreia, vômito, sinais de trato respiratório superior, dores musculares, uveítes, secreção ocular e poliartrite. Achados laboratoriais incluem trombocitopenia, anemia, leucopenia e hiperglobulinemia (SHAW et al., 2001).

A erliquiose felina deve entrar como diagnóstico diferencial para gatos que apresentem leucopenia, anemia, trombocitopenia, apatia e febre (BRAGA, 2013).

O diagnóstico laboratorial da erliquiose pode ser realizado por meio da visualização de mórulas de *Ehrlichia* sp. em esfregaços sanguíneos, que apesar de ser uma técnica frequentemente utilizada, é considerada de baixa sensibilidade. Outras técnicas como ELISA e *western immunoblot*, apresentam alta sensibilidade, sendo este último utilizado para diferenciar e caracterizar os diferentes agentes da família *Anaplasmataceae*, na presença de reação cruzada. A técnica considerada padrão ouro, é a RIFI, importante para identificar e quantificar anticorpos IgG anti-*E.canis*. Para esta técnica, títulos ≥ 40 indicam soropositividade e é indicada para casos crônicos, visto que entre 1 a 3 semanas, há a formação de anticorpos (BRAGA, 2013).

O tratamento da erliquiose se baseia na utilização de doxiciclina 10 mg/kg/24h ou 5 mg/kg/12h por 28 dias. Outra opção para gatos refratários ao tratamento é o dipropionato de imidocarb, na dose 5 mg/kg IM ou SC duas aplicações com 14 dias de intervalo (LAPIN, 2018).

## 2.6 *Bartonella* spp.

O gênero *Bartonella* compreende mais de 30 espécies e subespécies com ampla distribuição geográfica e potencial zoonótico que apresentam relevância em doenças emergentes no Brasil e no mundo (ALMEIDA & BABO-TERRA, 2013).

Estas bactérias pertencem à família *Bartonellaceae* e ordem *Rhizobiales*, são bacilos gram-negativos que parasitam células endoteliais e eritrócitos de diversos mamíferos. Doenças causadas por *Bartonella* spp. foram descritas primeiramente em humanos e depois em cães e gatos (ALMEIDA & BABO-TERRA, 2013; KITADA, 2013).

A espécie felina é considerada o principal reservatório de *B. henselae*, *B. koehlerae* e *B. clarridgeiae*, sendo as duas últimas isoladas com menor frequência. Desde o primeiro isolamento de *B. henselae* em gato doméstico na década de 90, diversas foram as tentativas de elucidar o papel dos gatos como reservatório (KITADA, 2013; RAIMUNDO, 2014).

A presença de vetores como a pulga *Ctenocephalides felis* é essencial na manutenção da infecção na espécie felina, no entanto, o papel dos vetores artrópodes na transmissão direta ao homem ainda se discute (RAIMUNDO, 2018).

As prevalências variam a depender da técnica utilizada e da população de gatos estudada. Furquim e colaboradores (2021), em um trabalho realizado com 306 gatos nos estados de Minas Gerais e São Paulo, detectaram ocorrência de 57,4% (89/155) e 33,1% (50/151) de positividade para *Bartonella* spp., com base nos resultados de qPCR de amostras de sangue, cultura líquida pré-enriquecida e isolamento bacteriano.

Braga e colaboradores (2015) encontraram 1,6% (3/182) de positividade para *Bartonella* spp. na região centro-oeste do Brasil, utilizando técnica de PCR convencional com amostras de 182 gatos. As amostras positivas eram de gatos oriundos do centro de controle de zoonoses da cidade de Várzea Grande, Mato Grosso.

Atualmente, a transmissão de *B. henselae*, *B. clarridgeiae* e *B. koehlerae* aos gatos é atribuída aos vetores artrópodes, como pulgas da espécie *Ctenocephalides felis*. As pulgas ingerem o microrganismo durante o repasto sanguíneo em gatos infectados e este microrganismo é capaz de multiplicar no sistema digestivo do vetor, encontrando nas fezes ambiente ideal para se manter viável por diversos dias (KITADA, 2013; RAIMUNDO, 2018).

O gato, ao ser parasitado pela pulga infectada por *Bartonella* spp., apresenta prurido intenso, o que predispõe a contaminação de suas unhas com fezes da pulga contendo a bactéria, que por meio de arranhadura, é inoculada em animais e no homem. Ademais, o hábito de realizar o *grooming*, comum do comportamento felino, contamina a cavidade oral por ingestão das fezes da pulga ou até mesmo da pulga infectada, o que predispõe a inoculação bacteriana por meio de mordedura (KITADA, 2013).

Estudos experimentais mostraram que não há transmissão entre gatos que coabitam ambientes livres de pulgas, por meio de compartilhamento de caixas de areia, comedouros, bebedouros, arranhaduras, mordeduras e *grooming*. Assim como não existem evidências sobre a transmissão transplacentária, transmamária e também durante a cópula (GUPTILL, 2010).

A partir da inoculação no hospedeiro, a bactéria se replica no endotélio vascular para então poder ganhar a corrente sanguínea e infectar eritrócitos, sendo esse o mecanismo básico de transmissão vetorial (KITADA, 2013).

Com relação aos sinais clínicos, muitos gatos podem ser assintomáticos, enquanto outros podem apresentar febre, linfadenopatia, uveíte, endocardite, miocardite e osteomielite (LAPPIN, 2018).

Hiperglobulinemia, anemia discreta, eosinofilia persistente, neutrofilia madura e linfocitose são os achados laboratoriais encontrados em felinos (RAIMUNDO, 2018).

Em humanos, *B. henselae* é o principal agente da Doença da Arranhadura do Gato (DAG), transmitida por meio de arranhaduras de gatos contaminados. Os sinais clínicos frequentemente observados são a presença de pápulas ou pústulas no local da inoculação e linfadenopatia regional. Importantes diagnósticos diferenciais devem ser descartados, como a leishmaniose tegumentar, tuberculose cutânea e esporotricose (VELHO, 2001; SOUZA, 2011; RAIMUNDO, 2018).

De acordo com Velho (2001), para a conclusão do diagnóstico de DAG em humanos, leva-se em consideração o histórico, exclusão de demais adenopatias, cultura, sorologia, técnicas moleculares e imunohistoquímica.

O diagnóstico de bartonelose em gatos é desafiador e envolve a realização de técnicas diagnósticas em associação a exclusão de outras possíveis patologias. A cultura microbiológica para Brunt (2006) é considerada o padrão-ouro para o diagnóstico, no entanto, apresenta algumas limitações como a demanda de um laboratório especializado e o lento crescimento do microrganismo. A hemocultura utilizando o meio denominado BAPGM (*Bartonella alpha-Proteobacteria growth medium*) é considerada por Lappin, (2018) a melhor técnica de cultivo.

A rápida execução tornou o PCR uma técnica amplamente utilizada, que pode ser realizada a partir de sangue, tecidos e fluidos. A interpretação dos resultados deve ser cautelosa, pois um resultado positivo indica a presença do DNA do microrganismo, no entanto, não significa que este esteja vivo e que o gato esteja doente em função da infecção, assim como existe a possibilidade de resultados falsos-negativos em função da bacteremia intermitente e antibioticoterapia prévia (RAIMUNDO, 2018).

Testes sorológicos como ensaio imunoenzimático e reação de imunofluorescência indireta são descritas como técnicas de diagnóstico, no entanto, apresentam limitações como resultados positivos não diferenciarem a infecção atual da exposição ao agente, além de resultados negativos não descartarem infecção, havendo também a possibilidade de reação cruzada entre outros agentes como *Coxiella* spp. e *Chlamydia* spp. (ALMEIDA & BABO-TERRA, 2013).

De acordo com Brunt e colaboradores (2006), o diagnóstico pode ser concluído quando há sinais clínicos consistentes relacionados à bartonelose felina, além da exclusão de outras doenças que apresentem sinais clínicos

semelhantes, teste laboratorial positivo (cultura, PCR ou sorologia) e resposta terapêutica quando na utilização de medicamentos que são recomendados.

Com relação ao tratamento, recomenda-se a utilização de doxiciclina na dose de 10 mg/kg, VO, a cada 12 ou 24h ou amoxicilina com clavulanato na dose de 22 mg/kg, VO, a cada 12h por 7 dias. Se os sinais clínicos persistirem, sugere-se a mudança para azitromicina ou alguma fluoroquinolona. A duração ideal da terapia ainda não é bem estabelecida, no entanto, por se tratar de um microrganismo intracelular, o tratamento deve ser estabelecido por no mínimo duas semanas e pelo menos uma semana após o desaparecimento dos sinais clínicos (BRUNT et. al, 2006).

## 3 CONSIDERAÇÕES FINAIS

De acordo com as informações apresentadas nesta revisão, conclui-se que as hemoparasitoses representam importância dentro da clínica de felinos, devendo fazer parte da lista de diagnósticos diferenciais das mais variadas doenças, visto o caráter inespecífico de seus sinais clínicos. É possível perceber que algumas hemoparasitoses são pouco relatadas e apresentam baixas prevalências, no entanto, isso não quer dizer que não ocorram, mas que provavelmente não estão sendo diagnosticadas corretamente ou até mesmo não são investigadas.

## REFERÊNCIAS BIBLIOGRÁFICAS


ABINPET (São Paulo). Associação Brasileira da Indústria de Produtos Para Animais de Estimação. Dados do Mercado Pet. 2021. Disponível em: https://abinpet.org.br/wpcontent/uploads/2022/08/ abinpet_folder_dados_mercado_2022_draft3_web.pdf. Acesso em: 20 nov. 2022.

ALMEIDA, C.L.R.; BABO-TERRA, V. **Bartonelosis in cats and its role in public health**. Acta Veterinária Brasílica, v.7, p.5-13, 2013.

ALMOSNY, N.R.P; ALMEIDA, L.E.; MOREIRA, N.S.; MASSARD, C.L. **Erliquiose clínica em gatos (Felis catus)**. Revista Brasileira de Ciências Veterinárias, n.5, v.2. p.82-83, 1998.

ALMOSNY, N. R. P.; MASSARD, C. L.; LABARTHE, N. V.; O'DWYER, L. H.; SOUZA, A. M.; ALVES, L. C.; SERRÃO, M. L. **Hemoparasitoses em pequenos animais domésticos e como zoonoses**. 1º ed. Rio de Janeiro: LF livros de Veterinária Ltda, 2002.

ANDRADE, E. S. **Infecções causadas por hematozoários em cães e gatos de ocorrência no Brasil: Semelhanças e particularidades**. 2007. 100 f.

Monografia (Especialização em Análises Clínicas Veterinárias) – Faculdade de Veterinária, Universidade Federal do Rio Grande do Sul, Rio Grande do Sul.

BALDANI, C.; RAIMUNDO, M.C; GUIMARÃES, A.; RODRIGUES, R.B.; BOTELHO, C.M.F.; PEIXOTO, M. P. P.; PIRES, M.S.; MACHADO, C.H.; SANTOS, H.A; ANDRÉ, M.R; MACHADO, R.Z. **Hematological changes associated with hemoplasma infection in cats in Rio de Janeiro, Brazil**. Braz. J. Vet. Parasitol. Jaboticabal, v. 25, n. 4, p. 441-449, out- dez. 2016.

BERENT, L.M.; MESSICK, J.B. **Physical map and genome sequencing survey of *Mycoplasma haemofelis* (*Haemobartonella felis*)**. Infection and Immunity, Washington, v. 71, p. 3657-3662, Jun., 2003.

BRAGA, M.S.C.O. **Diagnóstico molecular de hemoparasitas e frequência de anticorpos anti-toxoplasma gondii e anti-neospora caninum, em gatos peridomiciliados na cidade de São Luís - MA**. Dissertação (mestrado) - Universidade Estadual Paulista, Faculdade de Ciências Agrárias e Veterinárias - Jaboticabal, 2010. 90 p.

BRAGA, M. D. S. C. D.; ANDRÉ, M. R.; FRESCHI, C. R.; TEIXEIRA, M. C. A.; MACHADO, R. Z. **Molecular and serological detection of *Ehrlichia* spp. in cats on São Luís Island, Maranhão, Brazil**. Revista Brasileira de Parasitologia Veterinária, v. 21, n. 1, p. 37-41, 2012.

BRAGA, I.A. **Detecção molecular e sorológica de *Ehrlichia* spp. em felinos domésticos da região metropolitana de Cuiabá, Brasil**. 2013. 47f. (Dissertação) - Mestrado em ciências veterinárias - Universidade Federal do Mato Grosso.

BRUNT, J.; GUPTILL, L.; KORDICK, D.L. KUDRAK, S.; LAPPIN, M.R. American Association of Feline Practitioners 2006: **Panel report on diagnosis, treatment, and prevention of *Bartonella* spp. Infections**. Journal of feline medicine and surgery, v.8, p.213-226, 2006.

CARNEIRO, M. P. M. **Ocorrência de infecções por *Babesia* spp. e *Hepatozoon* spp. em gatos domésticos (*Felis domesticus*) do Estado de São Paulo e do Distrito Federal.** Dissertação (mestrado) - Universidade Estadual Paulista, Faculdade de Medicina Veterinária e Zootecnia de Botucatu, 2007, 64p.

CLARK, R. ***Eperythrozoon felis* (sp. Nov) in a cat**. Journal of the South African Veterinary Medical Association, v.13, p.15–6, 1942

CHARPENTIER, F.; GROULADE, P. **Report of one case of probable feline ehrlichiosis**. Bulletin De L'Académie Vétérinaire De France, v. 59, n. 3, p. 287-290, 1986.

COSTA, H.X. **Erliquiose Monocítica Canina: revisão sobre a doença e o diagnóstico**. Pós-graduação em Ciência Animal - Universidade Federal de Goiás, 2011.

FOLEY J.E.; HARRUS S.; POLAND A. **Molecular, clinical, and pathologic comparison of two distinct strains of *Haemobartonella felis* in domestic cats**. Am. J. Vet Res. v. 59, n.12, p.1581–1588, 1998;

FLINT, J. C.; MCKELVIE, D. H. **Feline infectious anemia: diagnosis and treatment**. Proceedings of the American Veterinary Medical Association, Salt Lake City (UT) p. 240–2, 1953

FURQUIM, M.E.C.; R. DIAS, C.M., GONÇALVES, L.R., PERLES, L., LIMA, C.A.P., BARROS-BATTESTI, D.M., MACHADO, R.Z., ANDRÉ, M.R. **Genetic diversity and Multilocus Sequence Typing Analysis of *Bartonella henselae* in domestic cats from Southeastern Brazil**. Acta Tropica. v222, 2021.

GARY, A.T; RICHMOND, H.L; TASKER, S.; HACKETT, T.B; LAPPIN, M.R. **Survival of Mycoplasma haemofelis and 'Candidatus *Mycoplasma haemominutum*' in blood of cats used for transfusions**. Journal of Feline Medicine and Surgery, Langford, v. 8, n. 5, p. 321-326, Jun., 2006.

GUPTILL, L. **Feline bartonelosis**. Vet Clin Small Animal, v.40, 1073-1090, 2010.

JACOBSON, L. S.; SCHOEMAN, T.; LOBETTI, R. G. **A survey of feline babesiosis in South Africa**. J. South Afr. Vet. Ass. v. 71, n. 4, p. 222-228, 2000.

KITADA, A. A. B. **Infecções associadas a felinos domésticos com esporotricose atendidos no IPEC/FIOCRUZ com ênfase na infecção por *Bartonella spp***. 81 f. Dissertação (Mestrado em Ciências). Instituto de Pesquisa Clínica Evandro Chagas, Rio de Janeiro, 2013.

LAPPIN, M. **Update on flea and tick associated diseases of cats**. Veterinary Parasitology. v.254, 26-29, 2018.

MACHADO, R.Z., DUARTE, J.M.B., DAGNONE, A.S., SZABÓ, M.P.J., 2006. **Detection of *Ehrlichia chaffeensis* in Brazilian marsh deer (Blastocerus dichotomus)**. Vet. Parasitol. 30, 262-266.

MAIA, L. M. P. **Avaliação da ocorrência de piroplasmas e hemoplasmas em gatos domésticos no estado do Rio de Janeiro**. 110f. Niterói, RJ, 2008. Dissertação (Mestrado) – Clínica e Reprodução Animal, Universidade Federal Fluminense, 2008.

MEINKOTH, J. **Cats Surviving Natural infection with Cytauxzoon felis: 18 cases (1997-1998)**. Journal of Veteterinary Internal Medicine, v.14, p.521-525, 2000.

MEINKOTH, J. H.; KOCAN, A. **Feline Cytauxzoonosis**. Vet Clin Small Animal, v.35, 89-101, 2005.

MENDES-DE-ALMEIDA, F.; FARIA, M. C. F.; BRANO, A. S.; SERRÃO, M. L.; SOUZA, A. M.; ALMOSNY, N.; CHAME, M.; LABARTHE, N. **Sanitary conditions of a colony of urban feral cats (*Felis catus* Linnaeus, 1758) in a zoological garden of Rio de Janeiro, Brazil**. Rev. Inst. Med. Trop. S. Paulo. v. 46, n. 5, p. 269-274, 2004.

MESSICK, J.B. **Hemotrophic mycoplasmas (hemoplasmas): a review and new insights into pathogenic potential**. Veterinary Clinical Pathology, v.33, p. 2- 13, 2004

MESSICK, J.B.; HARVEY, J.W. **Hemotropic Mycoplasmosis (Hemobartonellosis)**. In: GREENE CE. Infectious Diseases of the Dog and Cat. 4 ed. St. Louis: Elsevier Inc. 2011, p. 310–318.

NELSON, R. W.; COUTO, C. G. **Infecções polissistêmicas por protozoários**. In:_____. Medicina interna de pequenos animais. 4ª edição. Rio de Janeiro: Elsevier, 1361-1363.2010.

NENTWIG, A.; MELI, M. L.; SCHRACK, J.; REICHLER, I. M.; RIOND, B.; GLOOR, C.; Willi, B. **First report of *Cytauxzoon* sp. infection in domestic cats in Switzerland: natural and transfusion-transmitted infections**. Parasites & Vectors, v. 11, n. 1, p. 292, 2018.

OLIVEIRA, L. S. de.; MOURÃO, L. C.; OLIVEIRA, K. A.; AGOSTINI. M. da M.; OLIVEIRA, A. C.; ALMEIDA, M. R. de.; FIETTO, J. L. R.; CONCEIÇÃO, L. G.; FILHO, J. D. R.; GALVÃO, M. A. M.; MAFRA, C. **Molecular detection of *Ehrlichia canis* in cats in Brazil**. Clinical Microbiology and Infection, v. 15, p. 53-54, 2009.

OLIVEIRA, C. M. **Infecção por piroplasmídeos em cães e gatos no Distrito Federal.** 2021. 200 f. Tese (Doutorado em Medicina Veterinária) - Universidade de Brasília.

PEIXOTO, P. V.; SOARES, C. O., SCOFIELD, A., SANTIAGO, C. D., FRANÇA, T. N.; BARROS, S. S. **Fatal cytauxzoonosis in captive-reared lions in Brazil**. Veterinary Parasitology, v145, 383-387, 2007.

PEREIRA, D. A. **Prevalência de hemoparasitos em felinos domésticos da microrregião de Uberlândia, Minas Gerais, Brasil e correlação com variáveis epidemiológicas.** 2018. 81 f. Dissertação (Mestrado em Medicina Veterinária) - Universidade Federal de Uberlândia.

PEREZ, R. R.; RUBINI, A.S.; ODWYER, L. H. **The first report of *Hepatozoon* spp. (Apicomplexa, Hepatozoidae) in domestic cats from São Paulo, Brazil**. Parasitol. Res. v. 94, p. 83-85, 2004.

PETRY, L. S. **Micoplasmas hemotrópicos em felinos domésticos na cidade de Santa Maria, Rio Grande do Sul, Brasil**. 2016. (Dissertação) - Mestrado em Patologia e Patologia Clínica Veterinária - Universidade Federal de Santa Maria.

RAIMUNDO, J.M. **Alterações hematológicas e investigação molecular de micoplasmas hemotróficos e piroplasmas em felinos domésticos (*Felis catus*) na região metropolitana do Rio de Janeiro**. 2014. 85 f. (Dissertação) - Mestrado em Ciências - Universidade Federal Rural do Rio de Janeiro.

RAIMUNDO, J. M. **Infecção por *Bartonella spp*. em gatos de abrigo da Região Metropolitana do Rio de Janeiro: implicações clínicas, hematológicas e fatores associados.** 2018. 56 f. Tese (Doutorado em Medicina Veterinária). Universidade Federal Rural do Rio de Janeiro.

RIBEIRO, T. M. P.; SANTOS, H. D.; REIS, T. S.; SOUSA, S. A. P.; FURQUIM, M. E. C.; ANDRÉ, M. R.; JAYME, V DE SÁ. **Infecção por *Cytauxzoon* spp. em felinos domésticos**. Medicina Veterinária (UFRPE), v.13, n.3, (jul-set) p. 362-374, 2019.

RIZZI, T. E. **Prevalence of Cytauxzoon felis infection in healthy cats from enzootic areas in Arkansas, Missouri and Oklahoma**. Parasites & Vectors, v.8, p.13, 2015.

ROCHA, V.A.S. **Micoplasmose hemotrópica felina**. 2022. 25 f. Monografia. Universidade Estadual Paulista.

RUBINI, A. S.; PADUAN, K. S.; PEREZ, R. R.; RIBOLLA, P. E. M.; ODWYER, L. H. **Molecular characterization of feline Hepatozoon species from Brazil.** Vet. Parasitol. v. 137 (1-2), p. 168-171, 2006.

SANTOS, A. P.; DOS SANTOS, R. P.; BIONDO, A.W.; DORA, J. M.; GOLDANI, L. Z.; DE OLIVEIRA, S.T.; GUIMARÃES, A. M. S.; TIMENETSKY, J.; DE MORAIS, H. A.; GONZÁLEZ, F. H. D.; MESSICK, J. B. **Hemoplasma infection in HIV-positive patient, Brazil**. Emerging Infectious Diseases, v. 14, p. 1922-1924, 2008.

SCHOEMAN, T.; LOBETTI, R. G.; JACOBSON, L. S.; PENZHORN, B. L. **Feline babesiosis: signalment, clinical pathology and concurrent infections**. Tydskr. S. Afr. Vet. Ver. v. 72(1), p. 4-11, 2001.

SHAW, S. E.; BIRTLES, R. J.; DAY, M. J. **Arthropod-transmitted infectious diseases of cats.** Journal of Feline Medicine and Surgery, v. 3, n. 4, p. 193-209, 2001.

SHAW, S.E.; KENNY, M.J.; TASKER, S.; BIRTLES, R.J. **Pathogen carriage by the cat flea *Ctenocephalides felis* (Bouché) in the United Kingdom**. Veterinary Microbiology, v.102, p.183-188, set 2004

SOUZA, G.F. **Doença da Arranhadura do Gato: relato de caso**. Rev Med Minas Gerais, 2011; v.21 75-78.

SYKES, J. E. **Feline hemotropic mycoplasmas**. The Veterinary clinics of North America. Small animal practice, Filadélfia, v. 40, n. 6, p. 1157–70, Nov., 2010.

TASKER, S. **Haemotropic mycoplasmas: what's their realsignificance in cats?** Journal of Feline Medicine and Surgery, v.12, p.369-381, mai 2010.

TASKER, S.; LAPPIN, M. ***Haemobartonella felis*: Recent Developments in Diagnosis and Treatment.** Journal of Feline Medicine and Surgery, v.4 p.3-11, 2002.

TASKER, S. **Hemotropic mycoplasma**. Vet Clin North Am Small Anim Pract 2022 v. 52(6):1319-1340.

VELHO, P.E.N.F. **Estudo das bartoneloses humanas e da *Bartonella henselae*: infecção experimental, microbiologia, microscopia de luz e eletrônica de transmissão**. 2001. 197f. (Tese) - Doutorado em clínica médica. Universidade Estadual de Campinas.

WANG, J. L.; LI, T. T.; LIU, G. H.; ZHU, X. Q.; YAO, C. **Two tales of *Cytauxzoon felis* infections in domestic cats**. Clinical microbiology reviews, v. 30, n. 4, p. 861- 885, 2017.

WILLI, B.; BORETTI, F.; CATTORI, V.; TASKER, S.; MELI, M.; REUSCH, C.; HANS, L.; HOFMANN-LEHMANN, R. **Identification, molecular characterization, and experimental transmission of a new hemoplasma isolate from a cat with hemolytic anemia in Switzerland**. Journal of Clinical Microbiology, Washington, v. 43, n. 6, p. 2581-2585, Jun., 2005.

WITTER, R.; VECCHI, S.N.; PACHECO, T.A.; MELO, A.L.T. ; BORSA, A.; SINKOC, A.L.; MENDONÇA, A.J.; AGUIAR, D.M. **Prevalence of canine monocitic ehrlichiosis and canine thrombocytic anaplasmosis in dogs suspected of hemoparasitosis in Cuiabá Mato Grosso**. Semina: Ciências Agrárias, v. 34, n. 6, supl.2, p. 3811-3822, 2013.

ZANANI, N.S. **Estudo da ocorrência da infecção por *Hepatozoon* sp. em gatos domésticos de Brasília e Regiões Periurbanas**. 2015. (Dissertação) Faculdade de Agronomia e Medicina Veterinária.