UNIVERSIDADE FEDERAL DOS VALES DO JEQUITINHONHA E MUCURI
Instituto De Ciências Agrárias

Danilo Santiago de Sousa

AFECÇÕES PODAIS EM BOVINOS DA REGIÃO NOROESTE DE MINAS GERAIS, BRASIL

Unaí
2023

Danilo Santiago de Sousa

AFECÇÕES PODAIS EM BOVINOS DA REGIÃO NOROESTE DE MINAS GERAIS, BRASIL

Trabalho de Conclusão de Curso apresentado ao Curso de Medicina Veterinária, como parte dos requisitos exigidos para a conclusão do curso.

Orientador: Dr. Jenevaldo Barbosa da Silva

Unaí
2023

Danilo Santiago de Sousa

AFECÇÕES PODAIS EM BOVINOS DA REGIÃO NOROESTE DE MINAS GERAIS, BRASIL

Trabalho de Conclusão de Curso apresentado ao Curso de Medicina Veterinária, como parte dos requisitos exigidos para a conclusão do curso.

Orientador: Dr. Jenevaldo Barbosa da Silva

Data da aprovação __/__/___

Documento assinado digitalmente
JENEVALDO BARBOSA DA SILVA
Data: 26/07/2023 16:45:53-0300
Verifique em https://validar.iti.gov.br

Prof. Dr. Jenevaldo Barbosa da Silva
Instituto de Ciências Agrárias – UFVJM

Documento assinado digitalmente
JULIO CESAR DA CUNHA
Data: 26/07/2023 20:18:12-0300
Verifique em https://validar.iti.gov.br

Me. Júlio César da Cunha
Instituto de Ciências Agrárias – UFVJM

Documento assinado digitalmente
GETULIO NEVES ALMEIDA
Data: 26/07/2023 23:04:30-0300
Verifique em https://validar.iti.gov.br

Me. Getúlio Neves Almeida
Instituto de Ciências Agrárias - UFVJM

Unaí
2023

DEDICATÓRIA

Este trabalho é dedicado à minha família,
que sempre esteve ao meu lado me apoiando, e
meus amigos que estiveram comigo nesta caminhada.

AGRADECIMENTOS

Agradeço primeiramente a Deus, Nossa Senhora aparecida e ao meu anjo da guarda que intercedeu por mim em toda trajetória do meu curso.

Aos meus pais Wilton Alves de Sousa e Elenice Santiago de Castro Sousa, pela criação dada a mim, amor, carinho, confiança, ajuda financeira, entre outras coisas que não tenho palavras para descrever.

Aos meus irmãos, Rafael Santiago e Maitha Santiago, por sempre estarem comigo nos momentos bons e ruins me apoiando.

A minha avó Rosena Maria de Castro pois é minha conselheira e me deu todo apoio necessário durante toda esta trajetória.

Agradeço a três médicos veterinários que me ajudaram de diversas formas durante todo este período, são eles, José Paulo Alves, Lucas Alarcão e Valeria Ferreira,

Ao meu orientador Dr. Jenevaldo Barbosa da Silva, pelos puxões de orelha, paciência e todo ensinamento passado.

A banca presente, Júlio César e Getúlio Neves.

Agradeço a minha instituição a Universidade Federal dos Vales do Jequitinhonha e mucuri, UFVJM, e todos que dela fazem parte, os servidores, professores direção entre outros, pois todos vocês contribuíram de alguma forma para que eu alcançasse o título de médico veterinário.

RESUMO

O presente trabalho relata as principais afecções podais em bovinos da região Noroeste de Minas Gerais. Em propriedades distintas do noroeste mineiro, sendo as seguintes afecções relatadas: dermatite digital, dermatite interdigital, dermatite séptica difusa, sola dupla, úlcera de sola, hemorragia circunscrita e difusa de sola, doença da linha branca, flegmão interdigital e hiperplasia interdigital. Em quatro fazendas destintas, sendo elas: fazenda Inhumas região de Unaí-MG, Forquilha região de Bonfinópolis-MG, Bom Sucesso região de Natalândia-MG e Sucuri região de Unaí-MG

Todas as afeções do presente estudo foram caracterizadas através de, uma contenção realizada pelo um brete tombador hidráulico, onde se tem o acesso e visualização dos cascos dos quatros membros, realizado uma limpeza de todos os dígitos, com uma solução desinfetante, possibilitando realizar os exames clínicos, observando o aspecto geral dos casco, se havia edema, aumento de temperatura local, fissuras, brocas, exsudato com odor fedido, um exame clinico completo e quando se tinha lesão verificava a aparência da mesma, o diâmetro aproximado, sensibilidade ao toque.

Portanto conclui-se que as afecções podais de origem infeciosa e não infecciosa, deve sempre ser considerada em animais que tem queda significativa na produção e apresenta claudicação. Foi observado que as afecções de dermatite digital e dermatite interdigital, se tratadas no início do quadro clínico, tem-se um resultado muito satisfatório somente com o tratamento tópico realizado e descrito no presente estudo. Outro ponto importante de se ressaltar e que é fundamental, é chamar um médico veterinário assim que o animal apresentar os primeiros sinais clínicos, pois tratar as afeções no início dos sinais clínicos é fundamental para um resultado satisfatório do tratamento, devolvendo o bem-estar do animal e retomando ao seu potencial de produção esperado.

Palavras-chave: Lesões Podais, Noroeste de Minas, Exame físico do casco.

ABSTRACT

The present work reports the main foot disorders in cattle from the Northwest region of Minas Gerais. In different properties in northwest Minas Gerais, the following conditions were reported: digital dermatitis, interdigital dermatitis, diffuse septic dermatitis, double sole, sole ulcer, circumscribed and diffuse sole hemorrhage, white line disease, interdigital phlegmon and interdigital hyperplasia. In four different farms, namely: Inhumas farm in the region of Unaí-MG, Forquilha in the region of Bonfinópolis-MG, Bom Sucesso in the region of Natalândia-MG and Sucuri in the region of Unaí-MG

All conditions in the present study were characterized by means of a containment carried out by a hydraulic toppling chute, where access and visualization of the hooves of the four limbs were possible, cleaning of all digits was carried out with a disinfectant solution, making it possible to carry out clinical examinations, observing the general appearance of the hooves, whether there was edema, local temperature increase, fissures, drills, exudate with a stinky odor, a complete clinical examination and when there was a lesion, the appearance of the same, the approximate diameter, sensitivity to touch .

Therefore, it is concluded that foot diseases of infectious and non-infectious origin must always be considered in animals that have a significant drop in production and present lameness. It was observed that the conditions of digital dermatitis and interdigital dermatitis, if treated at the beginning of the clinical picture, have a very satisfactory result only with the topical treatment carried out and described in the present study. Another important point to emphasize and which is essential is to call a veterinarian as soon as the animal shows the first clinical signs, as treating the conditions at the beginning of the clinical signs is essential for a satisfactory result of the treatment, restoring the animal's well-being and returning to its expected production potential.

Keywords: Foot injuries, Northwest of Minas Gerais, Physical examination of the hoof.

SUMÁRIO

1 INTRODUÇÃO 10

2 OBJETIVOS 12

2.1 Objetivos gerais 12

2.2Objetivos específicos 12

3 REVISÃO DE LITERATURA 13

3.1 Estruturas anatômicas do casco 13

3.1.1 Ossos 13

3.1.2 Articulações 14

3.1.3 Tendões e ligamentos 14

3.1.4 Anatomia externa 15

4 PRINCIPAIS AFECÇÕES PODAIS 16

4.1 Dermatite Digital 16

4.2. Dermatite Interdigital 17

4.3. Dermatite séptica difusa 18

4.4. Sola dupla 18

4.5. Úlcera de pinça, sola e talão 19

4.6. Hemorragia circunscrita e difusa de sola 20

4.7. Doença da linha branca (abscesso e fissura) 21

5 MATERIAIS E MÉTODOS 24

6 RESULTADOS E DISCUSSÃO 27

6.1. Dermatite Digital 27

6.2. Dermatite Interdigital 28

6.3 Dermatite séptica difusa 29

6.4 Sola dupla 30

6.5 Úlcera de sola..... 32

6.6 Hemorragia circunscrita e difusa de sola..... 33

6.7 Doença da linha branca..... 34

6.8 Flegmão interdigital 35

6.9 Hiperplasia interdigital 36

7 CONCLUSÃO 38

8 REFERÊNCIAS BIBLIOGRÁFICAS 39

1 INTRODUÇÃO

As afecções podais causam um impacto significativo na produção de leite e carne nos rebanhos bovinos brasileiros, prejudicando a locomoção, bem-estar e saúde dos animais. Os impactos incluem redução na ingestão de alimentos, diminuição da atividade física, alterações na marcha e coxeadura, queda na taxa de reprodução, perda de peso e diminuição da produção de leite. Essas condições afetam negativamente a produtividade dos animais e a rentabilidade dos produtores. (COSTA, 2012)

As afecções podais em bovinos são problemas de saúde que afetam os cascos e estruturas associadas aos membros dos animais, podendo comprometer principalmente sua característica anatômica, e sua estrutura externa e interna. Podem ser causadas por uma variedade de fatores, incluindo manejo inadequado interferindo na saúde do casco, acarretando afecções como: doença da linha branca, úlceras de sola entre outas, um ambiente desfavorável e doenças infecciosas podendo predispor as dermatites causadas por bactérias devido à queda na imunidade que as essas doenças infecciosas causam e traumas podendo acarretar afecções traumáticas como uma hemorragia circunscrita ou difusa de sola. A umidade excessiva, a falta de higiene e a presença de substratos abrasivos também podem contribuir para o desenvolvimento dessas condições. Além disso, a predisposição genética de certas raças pode influenciar a ocorrência de afecções podais.

As afecções podais em bovinos podem ser classificadas em infecciosas e não infecciosas. As afecções podais infecciosas são causadas principalmente por bactérias, como, *Treponema sp, Dichelobacter nodosus, Fusobacterium necrophorum , Trueperella pyogenes e Prevotella*. Elas são responsáveis por causar as afeções que comumente são encontradas em rebanhos do Noroeste de Minas, são elas: dermatite digital, dermatite interdigital, flegmão interdigital e dermatite séptica difusa, respectivamente. Essas infecções podem levar a inflamações, úlceras, necrose e outras complicações nos cascos dos animais. Já as afecções podais não infecciosas podem ter diversas causas, como problemas de conformação dos cascos, lesões traumáticas, deficiências nutricionais, alterações hormonais, entre outros. Essas condições podem resultar em deformidades nos cascos, desequilíbrio muscular, coxeadura e outros problemas na locomoção dos bovinos. E pode levar a quadros de afecções como: sola dupla, hemorragia circunscrita e difusa de sola, doença da linha branca úlcera de pinça, sola e talão. (SILVEIRA, 2015).

Tanto as lesões podais infecciosas quanto as não são, têm impacto significativo na produção de leite e carne, afetando a saúde e o bem-estar dos animais e comprometendo a produtividade do rebanho. O diagnóstico preciso e o tratamento adequado são fundamentais para prevenir e controlar essas afecções, visando o melhor desempenho dos bovinos.

2 OBJETIVOS

2.1 Objetivos gerais

O objetivo do presente estudo foi relatar casos diversos de afecções podais em bovinos da Região Noroeste de Minas Gerais, Brasil.

2.2 Objetivos específicos

1. Descrever o quadro clínico e patológico das afecções podais em bovinos.
2. Descrever tipo de lesão e medidas de tratamento realizadas.
3. Escolha de casos de afecções podais em fazendas do noroeste mineiro.

3 REVISÃO DE LITERATURA

Nesta revisão de literatura, serão abordados os principais aspectos que afetam a saúde dos cascos e causam danos nas estruturas associadas aos membros dos animais, podendo afetar principalmente sua característica anatômica, e sua estrutura externa e interna, incluindo suas causas, apresentação clínica, tratamento e controle.

Para compreendermos melhor as afecções podais, é importante lembrar da anatomia do membro bovino, que inclui as estruturas ósseas, articulações, ligamentos e tendões. Essas estruturas trabalham em conjunto para distribuir e amortecer o peso do animal no solo. (REBHUN, 1999 e FERREIRA, 2005).

3.1 Estruturas anatômicas do casco

3.1.1 Ossos

Os ossos responsáveis por suportar as estruturas do casco incluem a falange proximal, também conhecida como primeira falange; a falange média, também chamada de segunda falange; a falange distal, também denominada terceira falange; e o osso navicular (DYCE, 1997). Dentre esses ossos, a terceira falange é a mais propensa a lesões devido à exposição a traumatismos e agentes infecciosos devido ao seu contato direto com o solo (Figura 1) (ACUÑA, 2004).

Figura 1 - Esquema representativo da anatomia do digito bovino.

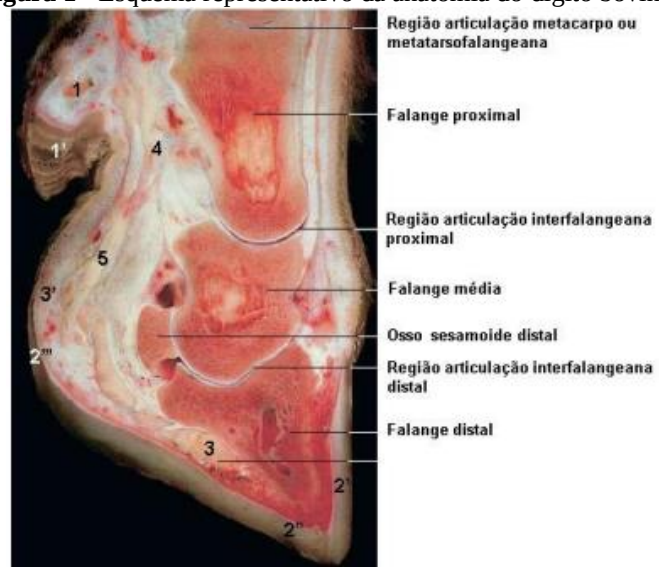

Fonte: KONIG, LIEBICH, 2011.

3.1.2 Articulações

A articulação é uma estrutura responsável pela conexão entre dois ou mais ossos e é revestida por cartilagem em suas extremidades. A articulação e contém um líquido sinovial gelatinoso, cuja função é lubrificar e reduzir o atrito entre os ossos (SAGUÉS, 1995).

Dentre as articulações, com uma grande importância temos a interfalangeana distal (Figura 1), localizada no casco, que realiza a junção entre a segunda e a terceira falange. O casco abrange a terceira falange, a porção distal da segunda falange, o osso sesamóide distal, os ligamentos articulares, as extremidades dos tendões flexores e extensores, o córion e o tecido subcutâneo. Todas essas estruturas estão envolvidas pela estrutura do casco Um pouco acima se encontra as articulações metacarpo ou metatarsofalangeana, são articulações em dobradiça entre a extremidade distal dos ossos metacarpais e as extremidades proximais das primeiras falanges e os ossos sesamoides proximais (Figura 1). (ALEXANDER, 1989).

3.1.3 Tendões e ligamentos

Os tendões desempenham um papel crucial na conexão entre os músculos e os ossos, enquanto os ligamentos são responsáveis por unir os ossos entre si. Nos membros, encontramos dois tipos de tendões: os tendões flexores ou posteriores, que elevam o casco e a perna, e os tendões extensores ou anteriores, que permitem uma descida gradual do casco. Alguns tendões responsáveis por esses movimentos são, tendão do musculo extensor obliquo do carpo, tendões dos flexores superficial e profundo dos dedos, tendão do musculo tibial cranial, tendão do musculo extensor longo dos dedos, entre outros.

Tanto os ligamentos quanto os tendões são compostos por estruturas fibroelásticas, envoltas por uma bainha fibrosa. Quando ocorrem lesões nessas estruturas, é comum a ocorrência de inflamação, e se houver colonização bacteriana, pode ocorrer um processo infeccioso (FERREIRA, 2005).

Os ligamentos desempenham a função de unir e fornecer suporte aos ossos, evitando que os dígitos se afastem lateralmente. Dentre os vários ligamentos presentes, os mais importantes são os ligamentos cruzados (SAGUÉS, 1995). Ligamento interdigital proximal que une as falanges proximais dos dedos que sustentam o peso a seus ossos sesamoides axiais, ligamentos colaterais axial e abaxial, que formam uma ponte entre cada articulação metacarpofalângica, ligamentos sesamoides proximal, médio e distal entre outros.

3.1.4 Anatomia externa

O casco bovino é composto por diversas partes que desempenham diferentes funções e têm diferentes composições. Essas partes incluem a muralha, o talão, a sola, o bulbo do talão, a linha branca e a pinça. A muralha é a parte mais externa e rígida do casco. Ela tem a função de proteger as camadas internas do casco e ajudar a distribuir a força do peso do animal do corpo para o chão. A muralha possui diferentes graus de dureza, sendo a linha branca a parte mais macia, seguida pelo talão, sola e muralha (RAVEN, 2003).

A epiderme do casco é dividida em períoplo, partes tubulares e lamelares. A região mais próxima do casco é conhecida como coroa do casco e é composta por uma derme especializada que conecta a pele à muralha do casco. Essa região é chamada de limbo ou períoplo. O períoplo é uma faixa estreita, com cerca de 1 centímetro de largura, ao longo da margem coronária. Na parte posterior, ele se alarga e se une ao períoplo do outro casco. Geralmente, o períoplo é parcialmente coberto por pelos e possui uma textura que está entre a pele e o tecido córneo duro da muralha do casco. (LIPPI, 2008).

A sola é uma área relativamente lisa, com aproximadamente 7 milímetros de espessura, localizada no interior do ângulo inflexo da muralha e separada por uma linha chamada linha branca. No centro, a sola se mistura suavemente com o ápice do bulbo. Essa junção marca a extensão do coxim digital (DYCE *et al.*, 2010). A linha branca é o tecido mais macio do casco e faz a ligação entre a muralha e a sola. Lesões na linha branca podem facilitar o desenvolvimento de doenças infecciosas, pois essa região é facilmente danificada.

O bulbo ou talão forma a face caudal e uma grande porção da base do casco, onde se conecta à sola. Essa área é a principal responsável por suportar o peso. O bulbo possui uma espessura considerável e é composto por tecido córneo intertubular, o que o torna relativamente macio. No entanto, sua espessura compensa essa maciez. O bulbo é responsável pela absorção do impacto durante a locomoção. Quando pressionado, ele se expande tanto axial como abaxialmente, distribuindo as forças verticais do impacto para a muralha do casco (RAVEN, 1989).

A pinça refere-se à parte distal do casco, enquanto o espaço interdigital é o espaço localizado entre as unhas, na parte axial de ambas as muralhas.

Figura 2 – Esquema representativo da anatomia externa do casco do bovino.

Fonte: FERREIRA, 2005.

4 PRINCIPAIS AFECÇÕES PODAIS

4.1 Dermatite Digital

A dermatite digital é uma condição inflamatória que afeta a pele na região dos dedos dos membros anteriores ou posteriores, ou na superfície dorsal dos cascos, próxima à margem coronária onde os bulbos do casco se unem. Essa afecção afeta a camada epidérmica e, às vezes, a derme (SILVA, 1997 e NICOLETTI, 2003). A dermatite digital é uma das principais causas de claudicação em bovinos leiteiros, resultando em dor intensa, especialmente em casos agudos, e levando a uma redução na produção de leite (MAUCHLE, 2008), perda de peso corporal, atrasos reprodutivos e descartes prematuros (SILVA, 2001).

Vários autores consideram que essa condição tem múltiplos fatores causais (LEÃO, 2005) e está frequentemente associada a sistemas intensivos de criação, embora também possa ocorrer em animais criados a pasto (MAUCHLE, 2008). Acredita-se que haja um agente infeccioso altamente contagioso envolvido, o qual se espalha rapidamente dentro dos rebanhos. A bactéria mais comumente isolada é do gênero *Treponema sp.*, que pertence ao grupo das Espiroquetas. Essas bactérias têm uma forma espiralada de bastonetes, não retêm a coloração de Gram e são encontradas em ambientes aquáticos, como solos úmidos, água doce ou salgada, e esgotos. Elas produzem uma toxina queratolítica responsável pelas lesões nas áreas queratinizadas da pele. Além do *Treponema sp*., o agente *Dichelobacter nodosus* também pode estar associado à dermatite digital. Alguns autores também sugerem a possível participação de outros agentes oportunistas inespecíficos no desenvolvimento da doença (NICOLETTI, 2003 e MAUCHLE, 2008).

A dermatite digital pode se manifestar em três formas: (1) lesão erosiva ou ulcerativa, plana, com diâmetro variando de 1 a 4 cm, e apresenta odor desagradável. A lesão é bastante dolorosa, principalmente em sua fase inicial, e pode sangrar facilmente quando manipulada. Conforme se desenvolve, forma-se tecido de granulação circunscrito por um bordo esbranquiçado e fundo avermelhado com pontos claros, que são formados por numerosas papilas córneas de coloração clara, conferindo um aspecto semelhante a um morango. Nessa fase, é conhecida como dermatite proliferativa (2). Em casos mais graves, a lesão pode se espalhar para todos os lados, atingindo toda a quartela ou até mesmo os talões, causando erosões profundas e intensa dor. À medida que se torna crônica, ocorre a formação da terceira forma de apresentação, conhecida como dermatite hiperplásica (3), na qual há crescimento de tecido cicatricial fibroso (tiloma) com comprimento variável, insensível ao toque e apresentando uma fenda central bastante profunda (NICOLETTI, 2003).

4.2. Dermatite Interdigital

A dermatite interdigital é uma inflamação decorrente de um processo infeccioso de origem bacteriana que ocorre na região entre os dedos do casco dos bovinos, afetando tanto a face dorsal quanto a palmar/plantar, entre os bulbos dos talões (NICOLETTI, 2003).

O principal agente bacteriano causador dessa afecção é a bactéria *Dichelobacter nodosus*, uma bactéria gram-negativa anaeróbica. Além disso, o *Fusobacterium necrophorum* também está frequentemente presente e atua em conjunto com o *Dichelobacter nodosus* (RISCO, 2011).

Existem fatores predisponentes que contribuem para o desenvolvimento da dermatite interdigital, como umidade, sujeira, calor excessivo, presença de fezes e urina, que facilitam a penetração dos agentes na pele da região interdigital, levando ao surgimento da lesão. Além disso, a alta densidade populacional de animais desempenha um papel importante na disseminação dos agentes causadores (RISCO, 2011). Em locais onde as condições favorecem o crescimento desses agentes, a prevalência da doença pode ser alta dentro do rebanho. Em vacas primíparas, a dermatite interdigital está frequentemente associada à úlcera de talão (RISCO, 2011).

Os sinais clínicos geralmente são discretos nas lesões e têm pouco impacto na claudicação, causando pouca mangueira. No entanto, em alguns casos, a inflamação pode se agravar, resultando em um aumento das úlceras na epiderme (estágio I) que invadem regiões adjacentes, levando a erosões e fissuras características do estágio II. Nessas situações, a

hiperqueratose pode se assemelhar às lesões observadas na dermatite digital, e o espessamento da pele pode levar ao desenvolvimento de uma hiperplasia na região, formando um tiloma no estágio III, com a formação de lesões papilomatosas (RISCO, 2011).

4.3. Dermatite séptica difusa

A dermatite séptica difusa em bovinos é uma condição inflamatória e infecciosa grave que afeta os cascos e tecidos adjacentes dos animais, essa condição é caracterizada por uma infecção bacteriana disseminada nos tecidos do casco, resultando em lesões ulcerativas profundas, necrose tecidual e dor intensa. (FERREIRA, 2005).

Em bovinos é geralmente causada pela entrada de bactérias patogênicas no espaço interdigital, que podem se multiplicar e invadir os tecidos do casco. Diversas bactérias podem estar envolvidas, como *Fusobacterium necrophorum* responsável pelos casos de flegmão, *Treponema sp.* responsável pelas dermatites digitais, *Dichelobacter nodosus* responsável pelas dermatites interdigitais, *Trueperella pyogenes e Prevotella spp*. (FERREIRA, 2005).

É uma enfermidade cuja causa exata é incerta ou secundária, como mencionado por (BORGES, 2017). Em casos de dermatite séptica, outras doenças do casco, como doença da linha branca, abrasão de talão, úlcera de sola, dermatite interdigital e dermatite digital, podem ter contribuído, em algumas situações, para o desenvolvimento do quadro clínico.

4.4. Sola dupla

A formação da dupla sola em bovinos pode ocorrer devido a uma combinação de fatores, incluindo predisposição genética, trauma ou lesões nos cascos, desequilíbrios nutricionais e condições ambientais adversas. (TOMA, 2018). A principal causa da sola dupla é a interrupção do fluxo sanguíneo para as laminas e o acumulo de fluido serossanguinolento sob a falange distal que ocorre na laminite causam uma separação da junção derme-epiderme, resultando em formação de nova sola inferior. Embora a causa exata possa variar entre os casos, o processo geral de desenvolvimento da dupla sola pode ocorrer devido os seguintes mecanismos:

1. Lesão ou trauma nos cascos: Ferimentos nos cascos, como cortes, contusões ou fraturas, podem danificar os tecidos moles e a estrutura dos cascos dos bovinos. Essas lesões podem desencadear uma resposta de cicatrização anormal.
2. Resposta inflamatória e cicatrização: Após a lesão, o corpo inicia uma resposta inflamatória para reparar os tecidos danificados. Durante esse processo, células

inflamatórias e fatores de crescimento são liberados, estimulando a formação de novo tecido.

3. Crescimento excessivo de tecido: Em alguns casos, a resposta de cicatrização pode resultar em um crescimento excessivo de tecido na região da sola do casco. Esse crescimento anormal pode levar à formação de uma camada adicional ou duplicada de sola, conhecida como dupla sola.
4. Fatores predisponentes: Além do trauma inicial, fatores predisponentes, como predisposição genética, desalinhamento ou desequilíbrio dos cascos, desequilíbrios nutricionais e condições ambientais adversas, podem influenciar o desenvolvimento da dupla sola. Esses fatores podem afetar a saúde e a estrutura dos cascos, tornando-os mais propensos a desenvolver essa condição. (TOMA, 2018).

É importante ressaltar que a dupla sola em bovinos pode ser influenciada por uma combinação desses fatores, e a interação entre eles pode variar em cada caso específico.

4.5. Úlcera de pinça, sola e talão

O cório laminar do casco é um tecido primário de sustentação que contém feixes de fibras de colágeno, os quais são ancorados na superfície abaxial dorsal e axial da terceira falange por meio de pregas laminares, conforme descrito por Lischer *et al*. (2002).

Contusões e hematomas no cório, sola, pinça e talão podem causar lesões e disfunções no cório. Uma úlcera é definida como uma quebra completa ou defeito na espessura da epiderme, expondo o cório. Uma das primeiras indicações de uma úlcera de sola é o desenvolvimento de hemorragia (hematoma) na sola do casco. Se o animal manifestar dor quando uma pressão é aplicada nessa área, isso oferece uma evidência clínica da presença da úlcera (RISCO, 2011).

A úlcera de sola, talão e pinça pode ocorrer em qualquer dígito, mas é mais comum nos cascos dos membros posteriores, nas unhas laterais. Úlceras simétricas também podem ocorrer em ambos os membros e no mesmo período. Em bovinos criados a pasto, a úlcera pode se localizar próximo à pinça do casco devido presença de materiais que causam lesão nesta área, e um terceiro local de ulceração é na junção do talão com a sola (DIVERS, 2008).

No estágio pré-clínico ou no início do desenvolvimento, mesmo com o tamanho de algumas hemorragias na sola do casco e a aplicação de pressão com uma pinça de casco, muitas vezes essa ação causa pouco ou nenhum desconforto ao animal (GREENOUGH, 2007).

As úlceras são mais prevalentes em animais alojados em confinamentos com piso de concreto grelhado e em rebanhos que frequentemente apresentam laminite subclínica como

problema. Podem afetar até 40% do rebanho (WEAVER, 2005). As úlceras podem estar associadas a quadros de dermatite digital, doença da linha branca e erosão de talão (WEAVER, 2005).

Do ponto de vista clínico, é possível distinguir entre uma úlcera aberta e fechada. Se a vaca não reagir à pressão na região com hemorragia no casco, a lesão é considerada fechada. No entanto, se o animal responder à pressão, a lesão deve ser considerada aberta e o material deve ser removido (GREENOUGH, 2007). A hemorragia é o único sinal precoce da úlcera, mas só se torna visível várias semanas ou meses após a lesão inicial (GREENOUGH, 2007).
As úlceras crônicas causam claudicação intensa nos animais. Muitos animais mantêm o casco afetado erguido, param de caminhar, ficam deitados, perdem peso e têm redução na produção de leite. Também é observada uma diminuição na taxa de observação do cio. Em úlceras abertas, os animais podem apresentar febre devido a infecções bacterianas (RISCO, 2011). Geralmente, ocorre inchaço unilateral no dígito.

4.6. Hemorragia circunscrita e difusa de sola

A hemorragia circunscrita e difusa de sola em bovinos é uma condição na qual ocorre contusões e hematomas no cório ou sangramento no tecido da sola do casco. Essa condição pode ser causada por diversos fatores, como traumas, inflamação, infecções, distúrbios vasculares e desequilíbrios nutricionais. (ALVES, 2007).

A hemorragia circunscrita ocorre quando há um acúmulo de sangue em uma área específica da sola do casco. Isso pode ocorrer devido a lesões traumáticas, como pancadas ou impactos fortes nos cascos. A pressão do trauma pode causar a ruptura dos vasos sanguíneos, levando ao sangramento localizado. (PLAUTZ, 2013).

Já a hemorragia difusa ocorre quando há sangramento generalizado em uma área mais ampla da sola do casco. Isso pode ser resultado de inflamação, infecção ou distúrbios vasculares que afetam os vasos sanguíneos da região. Condições como a laminite, que é a inflamação das lâminas do casco, ou a pododermatite, que é a inflamação da região da sola e talão, podem contribuir para o desenvolvimento da hemorragia difusa. Desequilíbrios nutricionais também podem desempenhar um papel na ocorrência da hemorragia de sola em bovinos. Deficiências de nutrientes essenciais, como cobre e vitamina C, podem afetar a saúde e a integridade dos vasos sanguíneos, tornando-os mais propensos a hemorragias.

4.7. Doença da linha branca (abscesso e fissura)

A linha branca é produzida pelo cório laminar e possui uma estrutura composta por três zonas: exterior, intermediária e interior. As zonas exterior e intermediária formam a pinça do casco, enquanto a zona interior faz a junção com a pinça e os túbulos laminares frouxamente dispostos (MULLING, 2002). Essas características estruturais tornam a cápsula do casco mais suave e menos resistente a danos causados por processos mecânicos, bactérias, penetração de corpos estranhos e cortes (CAMPARA, 2011).

A área mais afetada da linha branca é geralmente a região abaxial, na junção com a parede do casco. As lesões da linha branca costumam começar com pequenas fissuras ou espaços que ficam infiltrados com pedras, terra e outros tipos de matéria orgânica. O acúmulo de material dentro desses espaços pode ser visualizado como linhas escuras na linha branca, seguindo uma direção oblíqua em relação ao casco. Em outros casos, quando há um processo de infecção avançado, a lesão se apresenta como uma grande área necrótica separada da linha branca. Isso pode estar associado à formação de abscessos e causar claudicação grave no membro afetado (PLAUTZ, 2013).

Esses abscessos podem produzir material purulento que se acumula sob a sola do casco. Em muitos casos, esse material migra caudalmente em direção ao talão ou pode se dirigir para cima da parede do casco, em direção à banda coronária. No pior cenário, eles podem romper, formando uma fístula na junção com a pele (MULLING, 2004).

4.8. Flegmão interdigital

O flegmão interdigital é uma lesão infecciosa aguda ou subaguda que afeta a região interdigital. Inicialmente, ocorre inchaço e alargamento entre os dedos do casco, seguido de uma fissura na pele e necrose do tecido subjacente. Isso causa dor intensa e claudicação nos animais afetados, resultando em grandes perdas na produção (SCOTT, 2011).

O *Fusobacterium necrophorum* é o agente mais comumente isolado nas lesões de flegmão interdigital. Essa bactéria anaeróbica gram-negativa é encontrada no rúmen e intestino de bovinos e ovinos (NICOLETTI, 2003). Ela produz uma exotoxina hemolítica que causa celulite necrótica na pele da região interdigital. Além do Fusobacterium necrophorum, outras bactérias, como bacteroides melaninogenicus e Dichelobacter nodosus, atuam em sinergia, e podem ser encontradas Spirochetas ssp. nas lesões (GREENOUGH, 2007).

Entre os fatores predisponentes, estão aqueles que geralmente favorecem o desenvolvimento de doenças podais em bovinos: 1) más condições de higiene, que levam ao

acúmulo de sujeira na região interdigital; 2) umidade, que enfraquece os cascos e a região interdigital; 3) lesões traumáticas, que facilitam a entrada de agentes infecciosos; 4) deficiência de zinco, que afeta a integridade do casco e favorece o desenvolvimento da doença; 5) conformação dos cascos, com unhas muito abertas que favorecem traumas (GREENOUGH, 2007).

A doença geralmente ocorre em surtos, afetando cerca de 25% dos animais que compartilham o mesmo ambiente. Isso ocorre especialmente em épocas de maior umidade, quando há formação de lama e poças d'água, favorecendo a presença dos agentes infecciosos no ambiente (RADOSTITS, 2007). Devido à alta contaminação ambiental e à exposição dos animais predispostos, a doença se desenvolve rapidamente. A incidência pode ser ainda maior, uma vez que é comum os proprietários tratarem os animais antes de procurar ajuda veterinária especializada.

O sinal clínico mais evidente é a claudicação intensa, com relutância em se movimentar. A doença tem um caráter agudo, o que pode levar a suspeitas clínicas. Nas primeiras 12 horas, os sinais incluem dor, vermelhidão, calor e inchaço no local, podendo causar edema na pele da região, levando à separação das unhas. Esse edema pode se estender para os bulbos e região coronária, tanto dorsal como plantar (RISCO, 2011). Após 24 a 36 horas, a infecção atinge os tecidos mais profundos, podendo chegar ao tecido subcutâneo da região do boleto, causando assimetria acentuada. Se atingir a articulação, pode causar artrite tenossinovite, bursite do sesamóide e úlcera de talão em animais não tratados (RISCO, 2011). A dor intensifica-se, e o animal mantém o membro suspenso, evitando apoiá-lo no solo e movimentar-se. Pode ocorrer febre de 39°C a 40°C e outras alterações sistêmicas (AMSTEL, 2006). Com a relutância em se movimentar, há redução na ingestão de alimentos e queda na produção, além do aumento do risco de desenvolvimento de outras doenças decorrentes da anorexia (AMSTEL, 2006). Os animais sacodem o membro afetado, como se quisessem se livrar de algum corpo estranho entre os dígitos (NICOLETTI, 2003). Após 48 horas, podem surgir fissuras, sendo comum a presença de úlceras, necrose ou fendas longitudinais, com eliminação de exsudato purulento e odor desagradável característico. Em casos de lesões mais profundas, a infecção pode atingir a articulação interfalangeana distal, causando artrite supurativa ou abscesso retroarticular, o sesamóide distal e a bainha do tendão flexor digital profundo, causando tenossinovite séptica, além de deformação e destruição do estojo córneo, expondo e necrosando a pododerme (BLOWEY, 2011). Em regiões mais quentes, podem ocorrer miíses no local, resultando em

destruição acentuada dos tecidos, caracterizando a pododermatite necrótica crônica (NICOLETTI, 2003).

4.9. Hiperplasia interdigital

Conhecido como gabarro, essa condição é caracterizada por uma hiperplasia da pele e tecido subcutâneo na região interdigital, formando um nódulo volumoso entre os dígitos. Esse nódulo é firme e pode se estender por todo o espaço, afetando principalmente os membros posteriores, embora também possa ser encontrado nos membros anteriores e em mais de um membro (BLOWEY, 2011). Animais adultos e pesados são os mais propensos a essa condição (BLOWEY, 1993).

A presença de sujeira acumulada pode levar ao desenvolvimento de problemas secundários ao gabarro, como miíses, que podem destruir a face axial do estrato córneo, expondo e causando granulação da derme ungueal (NICOLETTI, 2003).

A etiologia e os fatores predisponentes do gabarro incluem (NICOLETTI, 2003):

1. Sujidades e umidade, que podem causar irritação crônica na região interdigital e desencadear uma reação inflamatória local.
2. Crescimento excessivo da parede axial do dígito.
3. Excesso de gordura no tecido subcutâneo do interdígito.
4. Conformação do casco com unhas abertas (fator hereditário).

Quando a lesão está localizada apenas no centro do espaço interdigital, mas afeta toda a sua extensão, considera-se que a origem seja genética. Quando afeta apenas uma parte da pele interdigital e está em contato maior com uma das paredes axiais do casco, a origem é considerada secundária a uma lesão crônica local, possivelmente provocada por outra doença, como dermatite ou flegmão interdigital, por exemplo (NICOLETTI, 2003).

A claudicação é o sinal clínico mais evidente, embora nem sempre esteja presente. Ela é dependente do tamanho da lesão e da presença ou ausência de lesão secundária associada à compressão dos dígitos (DIAS, 2003).

Segundo Dias *et al.* (2003), gabarros grandes podem afetar a movimentação dos dígitos e acumular sujeira, o que por sua vez predispõe a outros problemas. Lesões infecciosas, ulcerativas ou necróticas produzem exsudato com odor fétido característico.

5 MATERIAL E MÉTODOS

Foi realizado o atendimento médico veterinário, em propriedades do noroeste de minas, onde acompanhamos os atendimentos com objetivo de coletar dados para o presente estudo, dos diagnósticos e tratamento das afecções do sistema locomotor de bovinos de leite.

Tabela 1 – Visitas realizadas as fazendas do Noroeste de Minas Gerais, foram atendidos vários animais, observando quais foram as afecções podais mais frequentemente encontradas nas propriedades, e realizado a seleção de um animal para cada uma dessas.

Fazendas	Produção de leite diária (litros)	Número de animais atendidos	Data	Afecção selecionada
Inhumas – Região de Unaí-MG	2.000	16	05/05/2023	Dermatite digital
		14	12/05/2023	Dermatite interdigital
		18	29/05/2023	Hemorragia circunscrita e difusa de sola. Doença da linha branca Úlcera de sola.
Forquilha – Região de Bonfinópolis-MG	600	13	06/02/2023	Dermatite séptica difusa
		20	07/02/2023	Flegmão interdigital
Bom Sucesso – Região Natalândia-MG	300	15	13/02/2023	Dupla sola
Sucuri – Região Unaí-MG	1.200	25	14/04/2023	Hiperplasia interdigital

Fonte: autoria própria.

Em todas as propriedades se realizou um protocolo com poucas variações a depender das afecções. Para contenção dos animais foi utilizado um brete tombador hidráulico, onde se tem o acesso e visualização dos cascos dos quatros membros, (figura 3).

Figura 3- Brete tombador hidráulico.

Fonte: arquivo pessoal.

Para realizar a limpeza geral dos casos dos animais foi utilizado o desinfetante CB-30 TA com a diluição de 10 ml do produto em 20 litros de água limpa, com auxílio de uma escova, e posteriormente era realizado a exame clínico observando o aspecto geral dos casco, se havia edema, aumento de temperatura local, fissuras, brocas, exsudato com odor fedido, um exame clinico completo e quando se tinha lesão verificava a aparência da mesma, diâmetro aproximado, sensibilidade ao toque. Após caracterizar a afecção era realizado a intervenção e tratamento, descrito no item (6) no presente estudo, para cada afecção separadamente.

Fui realizado a correção do aprumo dos cascos dos quatros membros, de todos os animais atendidos, visando uma distribuição de peso homogênea, para isso foi utilizado uma esmerilhadeira lixadeira Bosch gws, 220V, com um disco número 16.

Para retirada de tecido necrótico ao redor da ferida buscando a limpeza da lesão e o alívio de pressão da mesma, fui utilizado rinetas para cascos lâmina grande direita e lâmina grande esquerda em aço inox.

Como antisséptico foi utilizado iodo 2% sobre lesão.

O curativo foi realizado com uma pomada, unguento juntamente com terramicina em pó e sulfato de cobre sobre a lesão, para que esse medicamento mantivesse o maior tempo de contato possível com a lesão se fez o uso de faixa de atadura de crepom curativo algodão de 20x180 centímetros, e posteriormente o uso de uma atadura elásticas coadesiva com intuído de evitar a entrada de umidade no curativo e torná-lo mais duradouro.

6 RESULTADOS E DISCUSSÃO

6.1. Dermatite Digital

A dermatite digital é uma afecção de origem infecciosa que acometem os bovinos na região dos dedos dos membros anteriores ou posteriores, ou na superfície dorsal dos cascos, próxima à margem coronária onde os bulbos do casco se unem. Essa afecção afeta a camada epidérmica e, às vezes, a derme (SILVA, 1997 e NICOLETTI, 2003). O principal agente etiológico isolado nas lesões é a bactéria do gênero *Treponema sp.*.

Na (figura 4) A e B observamos uma lesão ulcerativa com diâmetro de aproximadamente de 4 centímetros no membro posterior esquerdo na altura da coroa do casco, uma lesão bastante sensível ao toque, podendo observar um tecido de granulação com um bordo esbranquiçado e fundo avermelhado com pontos claros, conferindo um aspecto semelhante a um morango. Como descreve NICOLETTI, (2003). A dermatite digital tem caráter ulcerativa e causam intensa dor, o tipo de lesão é o mesmo observado no caso inlustrado na (figura 4). Que foram observadas em uma propriedade produtora de leite, com a produção média de 2000 litros de leite dia, em sistema de confinamento *Compost Barn*, na fazenda Inhumas região de Unaí-MG. Em uma vaca da raça Holandesa em sua terceira lactação.

Figura 4 - Bovino da raça Holandesa, fêmea, na terceira lactação, apresenta quadro de dermatite digital no membro posterior esquerdo. Fazenda Inhumas Unaí-MG, 2023.

Fonte: arquivo pessoal.

Neste caso o tratamento inicial foi realizado com uma limpeza geral do casco e a correção do aprumo dos cascos. Posteriormente retirado todo tecido necrótico ao redor da ferida buscando a limpeza da lesão e o alívio de pressão da mesma, e retirado todo o biofilme produzido pela bactéria como forma de proteção, que se encontra acima da lesão, realizado a sepsia da lesão e por último o curativo. Após 12 dias foi realizado a retirada do curativo, observando uma ferida "seca" com tecido cicatricial sobre toda a ferida, o animal já não estava mais claudicando, obtendo resultado satisfatório do tratamento.

6.2. Dermatite Interdigital

A dermatite interdigital é uma afecção de caráter infeccioso de origem bacteriana que ocorre na região entre os dígitos do casco dos bovinos, afetando tanto a face dorsal quanto a palmar/plantar, entre os bulbos dos talões (NICOLETTI, 2003). A principal bactéria isolada nesse tipo de lesão é *Dichelobacter nodosus*, uma bactéria gram-negativa anaeróbica. (RISCO, 2011).

Na (Figura 5) A e B observamos uma inflamação e erosão da pele entre os dedos do casco no membro anterior esquerdo no espaço interdigital, com presença de úlceras na epiderme. O que caracteriza uma dermatite interdigital no estágio I, uma lesão com diâmetro de aproximadamente 2,5 centímetros, pouco sensível ao toque. Que foram observadas em uma propriedade produtora de leite, com a produção média de 2000 litros de leite dia, em sistema de confinamento compost barn, na fazenda Inhumas região de Unaí-MG. Em uma vaca da raça Holandesa, em sua segunda lactação.

Figura 5 - Bovino da raça Holandesa, fêmea, na segunda lactação, apresenta quadro de dermatite interdigital no membro anterior esquerdo. Fazenda Inhumas Unaí-MG, 2023.

Fonte: arquivo pessoal.

Neste caso o tratamento inicial foi realizado com uma limpeza geral do casco e a correção do aprumo dos cascos. Foi retirado toda sujidade e material morto sobre a lesão, feito assepsia, e por último o curativo. Após 12 dias foi realizado a retirado do curativo, podendo observar uma lesão totalmente cicatrizada, o animal não estava mais claudicando e tinha retomado sua produção de leite normal. Obtendo um resultado satisfatório do tratamento.

6.3 Dermatite séptica difusa

A dermatite séptica difusa em bovinos é uma condição inflamatória e infecciosa grave é uma enfermidade cuja causa exata é incerta ou secundária, como mencionado por (BORGES, 2007). Devido a este fator ela pode acometer qualquer área do casco dos bovinos, dependendo da causa primaria. Essa condição é caracterizada por uma infecção bacteriana disseminada nos tecidos do casco, resultando em lesões ulcerativas profundas, necrose tecidual e dor intensa. Em bovinos diversas bactérias podem estar envolvidas como *Fusobacterium necrophorum, Dichelobacter nodosus, Trueperella pyogenes e Prevotella spp.*.

Na (figura 6), podemos observar uma lesão ulcerativa profunda com presença de miíses e um exsudato de odor fetido, que possivelmente se iniciou devido uma dermatite digital, que não foi tratada e, evoluiu para uma dermatite séptica difusa, difundindo para os dois dígitos do membro posterior esquerdo. Supostamente a dermatite séptica difusa é caracterizada na lesão de casco relatado. Foi observada em uma propriedade produtora de leite, com a produção média de 600 litros de leite dia, em sistema de criação a pasto, na fazenda Forquila região de Bonfinópolis-MG. Uma vaca da raça girolanda na sua quarta lactação.

Figura 6 - Bovino da raça Girolanda, fêmea, na quarta lactação, apresenta quadro de dermatite séptica difusa no membro posterior esquerdo. Fazenda Forquila, Bonfinópolis-MG, 2023.

Fonte: arquivo pessoal.

Neste caso o tratamento inicial foi realizado com uma limpeza geral do casco e a correção do aprumo dos cascos. Retirado todo tecido necrótico e miíses ao redor da ferida, foi retirada de todo tecido queratinizado afetado pelas bactérias, para realização deste procedimento foi realizado um bloqueio anestésico com 15 ml de cloridrato de lidocaína 2g e adrenalina 2g, na altura da coroa do casco circundando o mesmo, realizou assepsia, e por último foi utilizado uma pomada unguento juntamente com terramicina em pó e sulfato de cobre sobre a lesão, para que esse medicamento mantivesse o maior tempo de contato possível, acima da pomada se fez o uso de algodão visando a diminuição de impacto sob a lesão e, duas faixas de atadura de crepom curativo algodão de 20 x 180 centímetros, posteriormente o uso de uma atadura elásticas coadesiva com intuído de evitar a entrada de umidade no curativo e torná-lo mais duradouro. Foi administrado por via intramuscular ceftiofur na dose de 1mg/kg durante sete dias e cinco doses de flunixin injetável por via intramuscular na dose de 2mg/kg. Proprietário não solicitou a troca de curativo do animal, impossibilitando saber a evolução do animal, e eficácia do tratamento.

6.4 Sola dupla

A sola dupla é uma afecção de origem não infecciosa que acometem os bovinos na região da sola, pode acometer os bovinos por uma combinação de fatores, incluindo predisposição genética, desequilíbrios nutricionais e condições ambientais adversas. Outras causas que pode levar o quadro de sola dupla, incluem lesões no casco, inflamações, infecções ou traumas. Os principais sintomas da sola dupla em bovinos são claudicação, dificuldade de locomoção, dor

e sensibilidade na região afetada. Quando ocorre a duplicação da sola, o casco pode ficar desequilibrado, causando um desgaste irregular e afetando a forma como o animal caminha.

Na (Figura 7) A, B e C podemos observar a presença de uma sola dupla, que provavelmente se iniciou devido uma lesão que ocorreu na linha branca, onde provavelmente afetou tecidos moles e a estrutura dos cascos. Essa lesão pode ter desencadeado uma resposta de cicatrização anormal levando o que caracteriza um quadro de sola dupla. Que foram observadas em uma propriedade produtora leite, com produção média de 300 litros de leite dia, em sistema de semiconfinamento onde o animal obtém parte de sua alimentação a pasto e outra parte é complementada no cocho, na fazenda Bom Sucesso região de Natalândia-MG. Em uma vaca da raça girolanda em sua quinta lactação.

Figura 7 - Bovino da raça Girolanda, fêmea, na quinta lactação, apresenta quadro de sola dupla no membro posterior direito. Fazenda Bom Sucesso, Natalândia-MG, 2023.



Fonte: arquivo pessoal.

Neste caso o tratamento inicial foi realizado com uma limpeza geral do casco e a correção do aprumo dos cascos, após foi retirada toda a sola primaria que tinha contato com solo, e todo o tecido e sujidade que estava entre as solas, devido a sola primaria não estar totalmente formada tinha a presença de lesão, foi realizado assepsia da lesão e aplicado uma solução de formol sobre a sola primaria. Realizou a fixação de um taco no digito que estava preservado, foi utilizado o taco Marega PodoBloc que é um taco ortopédico bovino, confeccionado em plástico, apresenta um tamanho único, desenho espelhado e desaine anatômico para ser utilizado em todos os tamanhos de cascos bovinos, e para a colagem, foi utilizado resina AutoCril. Para que a sola pudesse crescer sem sofrer traumas, por último foi realizado o curativo no casco do animal. Após 10 dias foi realizado a retirado do curativo observando que a sola primaria tinha se formado por toda a parte do digito, que não tinha mais presença de lesão, possibilitando a retirada do taco, obtendo resultado satisfatório do tratamento.

6.5 Úlcera de sola

A úlcera de pinça, sola e talão é uma afecção de origem não infecciosa, que pode ocorrer em qualquer dígito, mas é mais comum nos cascos dos membros posteriores, nas unhas laterais. A principal causa que leva a afecção, são as contusões e hematomas no cório, sola, pinça e talão podendo causar lesões e disfunções no cório.

Uma das primeiras indicações de uma úlcera de sola é o desenvolvimento de hemorragia (hematoma) na sola do casco (RISCO, 2011). Que podemos observar na (Figura 8) A do membro posterior direito de uma vaca. Do ponto de vista clínico, é possível distinguir entre uma úlcera aberta e fechada. Se a vaca não reagir à pressão na região que se encontra o hematoma ou região hemorrágica presente no casco, a lesão é considerada fechada. No entanto, se o animal responder à pressão, a lesão deve ser considerada aberta e o material deve ser removido (GREENOUGH, 2007). O animal passou pelo deste de pressão utilizando uma pinça de casco, onde o animal respondeu com estímulo doloroso, caracterizando uma úlcera aberta, diante disso foi removido o material como pode se observar na (Figura 8) B e C. Que foram observadas em uma propriedade produtora de leite, com produção média de 2.000 litros de leite dia, em sistema de confinamento *Compost Barn*, na fazenda Inhumas região de Unaí-MG. Em uma vaca da raça Holandesa, em sua terceira lactação.

Figura 8 - Bovino da raça Holandesa, fêmea, na terceira lactação, apresenta quadro de úlcera de sola no membro posterior direito. Fazenda Inhumas Unaí-MG, 2023.

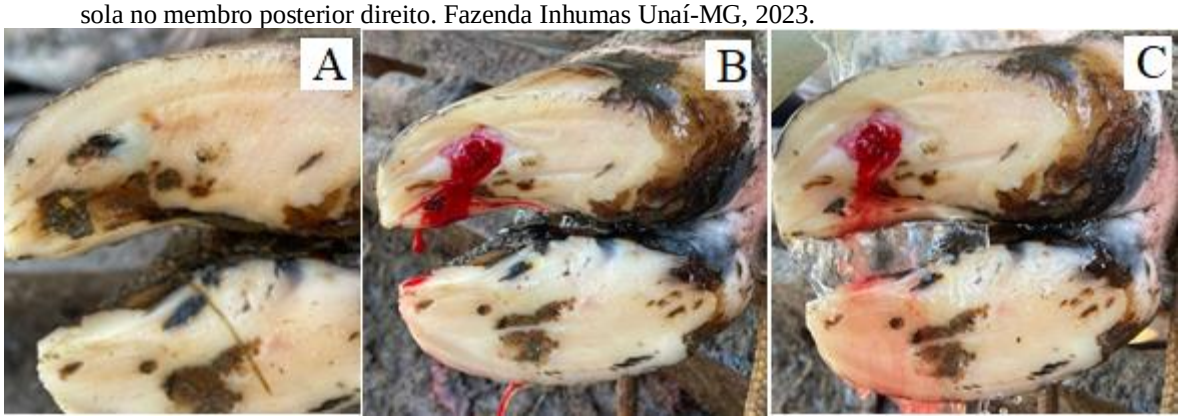

Fonte: arquivo pessoal .

Neste caso o tratamento inicial foi realizado com uma limpeza geral do casco e a correção do aprumo dos cascos, após foi realizado o teste de pressão utilizando uma pinça de casco, o animal respondeu com estímulo doloroso, caracterizando uma ulcera de sola aberta, foi realizado a retirada de todo tecido na área do hematoma buscando a exposição da ulcera e o alivio de pressão da mesma, feito assepsia da lesão. Realizou a fixação de um taco no digito

que estava preservado, foi utilizado o taco Marega PodoBloc que é um taco ortopédico bovino, confeccionado em plástico, apresenta um tamanho único, desenho espelhado e desaine anatômico para ser utilizado em todos os tamanhos de cascos bovinos, e para a colagem, foi utilizado resina AutoCril, para que a sola e o córion pudesse se recompor sem sofrer traumas, e por último foi feito o curativo no casco do animal. Após 12 dias foi realizado a retirado do curativo, observando o fechamento total da úlcera, e manteve o taco por mais 7 dias, para que o tecido queratinizado pudesse criar uma espessura maior evitando nova lesão, o resultado do tratamento foi satisfatório.

6.6 Hemorragia circunscrita e difusa de sola

A hemorragia circunscrita e difusa de sola é uma afecção de origem não infecciosa que acometem os bovinos na região da sola do casco, a hemorragia circunscrita ocorre quando há um acúmulo de sangue em uma área específica da sola do casco, já a hemorragia difusa ocorre quando há sangramento generalizado em uma área mais ampla da sola do casco.

A hemorragia circunscrita e difusa de sola em bovinos é uma condição na qual ocorre contusões e hematomas no cório ou sangramento no tecido da sola do casco. Na (Figura 9), A e B observamos uma hemorragia circunscrita na região da pinça do membro anterior direito de uma vaca holandesa em sua primeira lactação. Na (Figura 10), observamos uma hemorragia difusa de sola no membro posterior esquerdo de uma vaca da raça holandesa em sua quinta lactação. Ambos os animais são de uma propriedade produtora de leite, com produção média de 2.000 litros de leite dia, mantidas em sistema de confinamento *Compost Barn*, na fazenda Inhumas região de Unaí-MG.

Figura 9 - Bovino da raça Holandesa, fêmea, na primeira lactação, apresenta quadro hemorragia circunscrita na região da pinça do membro anterior direito. Fazenda Inhumas Unaí-MG, 2023.

Fonte: arquivo pessoal.

Figura 10 - Bovino da raça Holandesa, fêmea, na quinta lactação, apresenta hemorragia difusa de sola no membro posterior esquerdo. Fazenda Inhumas Unaí-MG, 2023.

Fonte: arquivo pessoal.

Neste caso o tratamento inicial foi realizado com uma limpeza geral do casco e a correção do aprumo dos cascos, em seguida foi realizado o teste de pressão utilizando uma pinça de casco, o animal não apresentou estímulos dolorosos, foi realizado a aplicação de formoped spray, indicado o uso de pedilúvio a base de formol buscando o enrijecimento dos cascos, e que entre o trajeto do *Compost Barn* para sala de ordenha fosse retirado pedras e outros matérias abrasivos que poderia causar a hemorragia de sola.

6.7 Doença da linha branca

A doença da linha branca é uma afecção de origem não infecciosa inicialmente, que acometem os bovinos na região da linha branca, as lesões costumam começar com pequenas fissuras ou espaços que ficam infiltrados com pedras, terra e outros tipos de matéria orgânica. Que pode ser visualizado como linhas escuras no local da linha branca. (MULLING, 2002). E pode evoluir para uma lesão infecciosa.

Na (Figura 11), A e B podemos observar uma linha escura sobre a linha branca que é a principal característica da afecção, no membro anterior direito. Que foi observado em uma vaca da raça holandesa em sua primeira lactação, em uma propriedade produtora de leite, com produção média de 2.000 litros de leite dia, em sistema de confinamento *Compost Barn*, na fazenda Inhumas região de Unaí-MG.

Figura 11 - Bovino da raça Holandesa, fêmea, na primeira lactação, apresenta quadro de doença da linha branca no membro anterior direito. Fazenda Inhumas Unaí-MG, 2023.

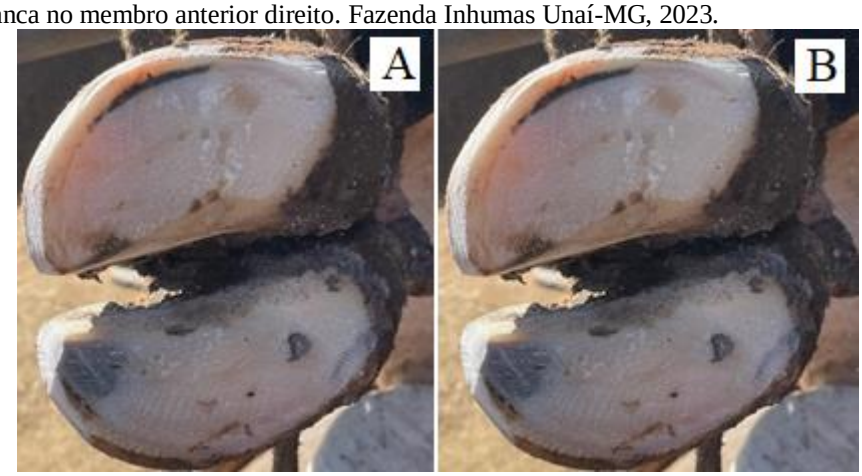

Fonte: arquivo pessoal.

Neste caso o tratamento inicial foi realizado com uma limpeza geral do casco e a correção do aprumo dos cascos, posteriormente retirado todo tecido escuro que estava afetando a linha branca, foi retirado todo sujidade e material morto, que estava afetando a região da linha branca, feito assepsia da lesão, por último foi realizado o curativo no casco do animal. Após 12 dias foi realizado a retirada do curativo, observando que havia um tecido queratinizado novo sobre toda a linha branca, obtendo resultado satisfatório do tratamento.

6.8 Flegmão interdigital

O flegmão interdigital é uma afecção de origem infecciosa que acometem os bovinos na região interdigital do casco. O principal agente etiológico isolado nesta afecção é a bactéria do gênero *Fusobacterium necrophorum*, outras bactérias, como *Bacteroides melaninogenicus* e *Dichelobacter nodosus*, atuam em sinergia, e podem ser encontradas *Spirochetas ssp*. nas lesões (GREENOUGH, 2007).

Na (Figura 12), observamos um caso de flemão no estado bem avançado e crítico, observamos uma lesão com tecido necrótico, bem profundo, presença de pus, edema bem evidente, ao toque o animal sentia muita dor, encontrava com uma temperatura local elevada, e apresentava um odor fedido, segundo Mulling (2004) o flegmão interdigital pode acumular pús e a formação de abscessos com odor fedido é bastante comum. Foi observada em uma propriedade produtora de leite, com produção média de 600 litros de leite dia, em sistema de criação a pasto, na fazenda Forquila região de Bonfinópolis-MG. Uma vaca da raça holandesa na sua quinta lactação.

Figura 12 - Bovino da raça Holandesa, fêmea, na quinta lactação, apresenta quadro de flegmão interdigital no membro posterior direito. Fazenda Forquilha, Bonfinópolis-MG, 2023.

Fonte: arquivo pessoal.

Neste caso o tratamento inicial foi realizado com uma limpeza geral do casco e a correção do aprumo dos cascos, após foi retirado todo tecido necrótico e realizado uma limpeza total da ferida, retirando toda sujidade e material morto, posteriormente foi utilizado uma pomada unguento juntamente com terramicina em pó e um spray de sulfadiazina de prata sobre a lesão, devido o edema a inflamação e infecção não foi possível realizar o curativo com faixas, foi recomendado que realizasse a limpeza da ferida diariamente e se utilizasse pomada unguento juntamente com terramicina em pó e um spray de sulfadiazina de prata sobre a lesão até que se tivesse a diminuição da inflamação e infecção para, realizar novo procedimento no casco do animal, juntamente com o tratamento tópico foi utilizado de forma parenteral o Micotil 300 injetável, na dose de 1ml/ 30kg de peso vivo durante sete dias, e Maxicam injetável 2% na dose de 0,5 mg, durante sete dias, após sete dias, a proposta era reavaliar o animal para novos procedimentos. Após sete dias o proprietário infelizmente não solicitou o atendimento médico veterinário, impossibilitando saber a evolução do caso e a eficácia do tratamento.

6.9 Hiperplasia interdigital

A hiperplasia interdigital é uma afecção de origem não infecciosa. Essa condição é caracterizada por uma hiperplasia da pele e tecido subcutâneo na região interdigital, formando um nódulo volumoso entre os dígitos. Esse nódulo é firme e pode se estender por todo o espaço, afetando principalmente os membros posteriores, embora também possa ser encontrado nos membros anteriores e em mais de um membro (BLOWEY, 2011). Podendo ser causado por

pequenos traumas constantes, por produtos químicos abrasivos ou por uma dermatite interdigital não tratada que pode evoluir para uma hiperplasia interdigital.

Na (Figura 13), A e B podemos observar um nódulo com característica arredondada que se inicia na altura da coroa do casco e se estende para o espaço interdigital, com consistência firme e sem sensibilidade ao toque, no membro posterior esquerdo. Relatos de Nicoleh (2003) destacam o crescimento excessivo da parede axial do casco quanto da formação da lesão. O animal apresenta dor local devido a reação inflamatória. Foi observado em uma vaca da raça girolanda em sua sexta lactação, em uma propriedade produtora de leite, com produção média de 1.200 litros de leite dia, em sistema de semiconfinamento, onde o animal obtém parte de sua alimentação a pasto e outra parte é complementada no cocho, na fazenda Sucuri região de Unaí-MG.

Figura 13 - Bovino da raça Girolanda, fêmea, na sexta lactação, apresenta quadro de hiperplasia interdigital no membro posterior esquerdo. Fazenda Sucuri, Unaí-MG, 2023.



Fonte: arquivo pessoal.

Neste caso o tratamento inicial foi realizado com uma limpeza geral do casco e a correção do aprumo dos cascos, posteriormente foi realizado um bloqueio anestésico em torno de todo o nódulo, utilizando uma solução de cloridrato de lidocaína 2g e adrenalina 2g, utilizando um volume de 15ml, posteriormente realizou a extirpação do nódulo, para finalizar realizou o curativo no casco do animal. Após 10 dias foi realizado a retirado do curativo, observou uma lesão com tecido cicatricial desejável, obtendo um resultado satisfatório do tratamento.

7 CONCLUSÃO

Neste estudo, de afecções podais em bovinos do noroeste mineiro, foi relatado nove casos de afecções distintas, entre afecções de origem infecciosa e de origem não infecciosa, relatada em tópicos separadamente. Portanto conclui-se que as afecções podais de origem infeciosa e não infecciosa, deve sempre ser considerada em animais que tem queda significativa na produção e apresenta claudicação. Foi observado que as afecções de dermatite digital e dermatite interdigital, se tratadas no início do quadro clínico, tem-se um resultado muito satisfatório somente com o tratamento tópico realizado e descrito no presente estudo. Outro ponto importante de se ressaltar e que é fundamental, é chamar um médico veterinário assim que o animal apresentar os primeiros sinais clínicos, pois tratar as afeções no início dos sinais clínicos é fundamental para um resultado satisfatório do tratamento, devolvendo o bem-estar do animal e retomando ao seu potencial de produção esperado.

8 REFERÊNCIAS BIBLIOGRÁFICAS

ACUÑA, R.; ALZA, D.H.; JUNQUEIRA, J.B.; NORDLUND, K.; RAMOS, J.M. **Cojeras del bovino**. Buenos Aires: Editorial Inter-médica, 2004.

ALEXANDER, A. Amputación de miembros em bovidos. In: ALEXANDER, A. **Técnica quirurgica em animales**. México: McGraw-Hill, 1989. p.236-238.

ALVES, Carlos Geraldo Tenorio et al. Análise comparativa das afecções podais em fêmeas bovinas adultas das raças Holandesa, Parda Alpina e Girolanda, no Agreste setentrional de Pernambuco. 2007.

AMSTEL, R.S. In: AMSTEL, R.et al**. Manual for treatment and control of lameness in cattle.** Iowa, USA. Blackwel Publishing. 2006. 216 p.

BLOWEY, W.R. In: BLOWEY, W.R.et al. **Color atlas of diseases and disorders of cattle**. 3rd ed. Missouri, USA: Mosby Elsevier, 2011.cap7. p. 99-120.

BORGES, José Renato Junqueira et al. Doenças dos Dígitos dos Bovinos: Nomenclatura Padronizada para o Brasil. Rev. **Conselho Federal de Medicina Veterinária** (CFMV). Ed. 73. p. 40-58. Brasília, 2017.

BRAGULLA, H.; BUDRAS K.D.; MÜLLING C.; REESE S.; KÖNIG H.E. Tegumento comum. In: KÖNIG, H. E.; LIEBICH, H. **Anatomia dos animais domésticos**. texto e atlas colorido. Porto Alegre: Artmed, 2004. v.2, 399 p.

CAMPARA, Lucas Lorenzoni. **Afecções podais em bovinos de leite**. 2011. Disponível em: <http://file:///C:/Users/Microsoft/Downloads/(Microsoft%20Word%20-%20Lucas%20Lorenzoni%20Campara_Monografia%20de%20Especializa_347_343o).pdf>. Acesso em: 11 jul. 2023.

COSTA, João Henrique Cardoso et al. Bem-estar animal em rebanhos leiteiros no noroeste de Santa Catarina. 2012.

DIAS, R.S; MARQUES Jr., A.P. Atlas **- Casco em Bovinos**. 2 ed. São Paulo: Lemos Editorial, 2003. 67 p.

DIAS, S. Efeito das afecções de cascos sobre o comportamento no estro e desempenho reprodutivo de vacas leiteiras. In: DIAS, S.et al. In: **Tese de Doutoramento da Universidade de São Paulo**, p. 21-45, 2004.

DIVERS, J.T. Musculoskeletal disorders. In: DIVERS, J.T.; GUARD, C**. Rebhun's diseases of dairy cattle**. 2rd ed. St. Louis, Missouri. Saunders. 2008. Cap 11. p. 467-501.
DYCE, K. M.; SACK, W.O.; WENSING, C.J.G. **Tratado de Anatomia Veterinária**. 4ª Ed. Elsevier Ltda., 2010.

DYCE, K.M.; SACK, W.O.; WENSING, C.J.G. O membro posterior dos ruminantes. In: DYCE, K.M.; SACK, W.O.; SACK, C.J.G. (Ed.). **Tratado de anatomia veterinária.** 2.ed. Rio de Janeiro: Guanabara Koogan,1997. p.580-599

FERREIRA, P.M.; CARVALHO, A.U.; FACURY FILHO, E.J.; COELHO, S.G.; FERREIRA, M.G.; FERREIRA, R.G. **Sistema locomotor dos ruminantes.** Belo Horizonte: Escola de Veterinária da UFMG, Centro de Extensão, 2005.

GREENOUGH, P. In: GREENOUGH, P.et al. **Bovine laminitis and lameness**. Philadelphia. W. B. Saunders. USA. 2007. 319 p.
GUARD, C. (Ed.). **Enfermedades del ganado vacuno lechero**. Saragoza: Editorial Acribia, 1999. p.481-500.

König H.E. & Liebich H.G. 2011. Anatomia dos Animais Domésticos: texto e atlas colorido. 4ª ed. Artmed, Porto Alegre.

LEÃO, M.A. Dermatite digital bovina: aspectos relacionados a evolução clínica. In: LEÃO, M.A.et al. **Ciência animal brasileira**. Goiana. v. 6, n. 4. p 260-280. out.\dez. 2005.

LIPPI, Beatriz Michelini. PODODERMATITE ASSÉPTICA DIFUSA OU LAMINITE EM EQUINOS (Equus caballus). 2008.

LISCHER, C.J., OSSENT, P. Pathogenesis of sole lesions attributed to laminitis in cattle. **Proceedings of the 12th International Symposium on Lameness in Ruminants**. FL. USA. 2002. 18 p.

MÜLLING, C.K.W**. Budras K-D 2002 The dermo-epidermal junction in the bovine claw in relation to its biological function**. In: MÜLLING, C.K.W.et al. Wiener Tierärztliche Monatsschrift. Berlin. 89. p. 188–196. 2002.

PLAUTZ, Gustavo Roberto. **Podologia bovina**. 2013. Disponível em: <http://file:///C:/Users/Microsoft/Downloads/22.pdf>. Acesso em: 11 jul. 2023.

RADOSTITS, O.M. Diseases of the musculoskeletal sistem. In: RADOSTITS, O.M. (Ed.). **Veterinary medicine**. 10th ed. St. Louis: Mosby/Elsevier, 2007. cap.13, p. 621-625, cap. 20, p. 1064-1070.

RAVEN, E.T. **Cattle foot care and claw trimming**. Ramsbury: Crowood Press, 2003. p.13-123.

RAVEN, E.T**. Cattle footcare and claw trimming**. Ipswich: Crowood Press, 1985. 127 p.
REBHUN, W.C.; GUARD, C. Enfermedades músculo esqueléticas. In: REBHUN, W.C.;

RISCO, A.C. Lameness in dairy cattle. In: RISCO, A.C. (Ed.). **Dairy production medicine**. Wiley blackwell. Iowa. 2011. cap19, p. 230-258.

SAGUÉS, A.G. et al. Control de cojeras e nel ganado vacuno de leche. **Revista Bovis**, Madrid, p.7-31, 1995.

SCOTT, F.R. Musculoskeletal diseases. In: SCOTT, F.R. (Ed). **Cattle medicine**. London. UK: Manson publishing, 2011. cap.7, p. 163-182.

SILVEIRA, José Alcides Sarmento da et al. Enfermidades podais em bovinos de corte criados em regime extensivo no sudeste do Estado do Pará. 2015.

STANCK, Alex Teixeira et al. **Principais afecções podais em bovinos leiteiros**: Revisão de literatura. 2021.

TOMA, Hugo Shisei. Principais afecções podais secundárias a laminite e alterações hepáticas responsáveis por condenações em bovinos abatidos em Mato Grosso. 2018.

WEAVER, D. **Bovine surgery and lameness**. Oxford, UK: Blackwell publishing, 2005. p. 290.