UNIVERSIDADE FEDERAL DOS VALES DO JEQUITINHONHA E MUCURI
Bacharelado em Medicina Veterinária
Cíntia Sinfrônino Vaz

PRIMEIRO RELATO DE INFECÇÃO NATURAL CAUSADA POR *Trypanosoma* spp. EM FILHOTE DE CÃO NO NOROESTE MINEIRO

Unaí
2022

Cíntia Sinfrônio Vaz

PRIMEIRO RELATO DE INFECÇÃO NATURAL CAUSADA POR *Trypanosoma* spp. EM FILHOTE DE CÃO NO NOROESTE MINEIRO

Trabalho de conclusão de curso apresentado ao Curso de Medicina Veterinária da Universidade Federal dos Vales do Jequitinhonha e Mucuri, como requisito parcial para obtenção do título de Bacharel.

Orientador: Profa. Dra. Jeanne Broch Siqueira

Unaí

2022

Cíntia Sinfrônio Vaz

PRIMEIRO RELATO DE INFECÇÃO NATURAL CAUSADA POR *Trypanosoma* spp. EM FILHOTE DE CÃO NO NOROESTE MINEIRO

Trabalho de conclusão de curso apresentado ao Curso de Medicina Veterinária da Universidade Federal dos Vales do Jequitinhonha e Mucuri, como requisito parcial para obtenção do título de Bacharel.

Orientador: Profa. Dra. Jeanne Broch Siqueira

Data de aprovação 10/08/2022.

Documento assinado digitalmente
JEANNE BROCH SIQUEIRA
Data: 12/08/2022 11:02:31-0300
Verifique em https://verificador.iti.br

Profa. Dra. Jeanne Broch Siqueira
Instituto de Ciências Agrárias da Universidade Federal dos Vales do Jequitinhonha e Mucuri - UFVJM

Documento assinado digitalmente
PAULO FERNANDES MARCUSSO
Data: 15/08/2022 16:27:01-0300
Verifique em https://verificador.iti.br

Prof. Dr. Paulo Fernandes Marcusso
Departamento de Clínica Veterinária da Faculdade de Medicina Veterinária e Zootecnia da Universidade Estadual Paulista - UNESP

Documento assinado digitalmente
MARILIA CRISTINA SOLA
Data: 12/08/2022 16:44:38-0300
Verifique em https://verificador.iti.br

Profa. Dra. Marília Cristina Sola
Instituto de Ciências Agrárias da Universidade Federal dos Vales do Jequitinhonha e Mucuri - UFVJM

Unaí - MG

2022

AGRADECIMENTOS

À Deus.

À Universidade Federal dos Vales do Jequitinhonha e Mucuri – UFVJM/Instituto de Ciências Agrárias, e a todos que dela fazem parte e me permitiram percorrer este caminho, em especial aos professores do curso de Medicina Veterinária, pela nobre missão de compartilhar seus conhecimentos.

Ao meu professor e também orientador, Dr. Paulo Fernandes Marcusso, com quem tive o privilégio de aprender. Pela orientação, conselhos, incentivo, carinho e paciência, mesmo nos momentos mais apertados. Seus ensinamentos guardei no coração levarei sempre comigo.

Aos meus pais, Rita e Jaime, por todo amor e compreensão. Por todas as renuncias que essa trajetória exigiu e por não medirem esforços para que eu chegasse até aqui.

À minha irmã, Sâmela, por todo apoio e amor incondicional e ao meu sobrinho, Pedro Otávio, luz da minha vida, que sem saber, me enche de força e esperança.

Aos meus amigos e colegas, em especial Ellen Fernanda, Fabiola, Gabrielle, Giovanna, Jean, Maria Fernanda, Maria Gabriela, Paulo, Pedro e Sandy, que me acompanharam durante os anos da graduação e que torceram por mim, por todos os risos e lágrimas compartilhados, pelo apoio, pelas noites de estudo e por todos os momentos inesquecíveis.

À todos aqueles que de alguma forma contribuíram com meu crescimento pessoal e profissional, me permitindo chegar ao final deste curso com o coração cheio de amor, gratidão e orgulho, muito obrigada!

RESUMO

O presente trabalho relata uma infecção natural por *Trypanosoma* spp. em cão. O animal foi atendido na Clínica Veterinária Pet Stop Unaí, com três meses de idade, raça pinscher, pesando 0,650Kg. Apresentava fraqueza progressiva, letargia e emagrecimento e no exame físico apresentou-se com estertor e sinais de sobrecarga pulmonar. No hemograma observou-se anemia do tipo microcítica hipocrômica regenerativa, trompocitopenia, leucocitose por neutrofilia com desvio à esquerda regenerativo e linfocitose e, no esfregaço sanguíneo, foram identificadas estruturas compatíveis com protozoários flagelados do gênero *Trypanosoma* spp.. Foram realizados também exames de ultrassonografia abdominal, eletrocardiograma, radiografia torácica e enviado amostra de sangue total com EDTA k2 para Reação em Cadeia de Polimerase (PCR) com sequenciamento de DNA para *Trypanosoma* spp., além de Reação de Imunofluorescência Indireta (RIFI) para pesquisa de *Trypanosoma cruzy* e *Trypanosoma evansi* canino. A PCR resultou em positividade para *Trypanosoma* spp., e a terapia com Aceturato de Diminazeno foi empregada, todavia o animal veio a óbito após alguns dias do início do tratamento. Acreditasse que há na região uma ocorrência desse parasita que ainda não foi reportada.

Palavras chave: Parasitologia. Trypanossomíase. Canino.

ABSTRACT

The present work reports a natural infection by *Trypanosoma* spp. in dog. The animal was treated at the Pet Stop Unaí Veterinary Clinic, at three months of age, pinscher breed, weighing 0.650 kg. He presented progressive weakness, lethargy and weight loss and on physical examination he presented with rales and signs of pulmonary overload. The hemogram showed regenerative hypochromic microcytic anemia, thrombocytopenia, leukocytosis by neutrophilia with regenerative left shift and lymphocytosis and, in the blood smear, structures compatible with flagellated protozoa of the genus *Trypanosoma* spp.. Abdominal ultrasound, electrocardiogram, chest radiography were also performed, and a whole blood sample was sent with EDTA k2 for Polymerase Chain Reaction (PCR) with DNA sequencing for *Trypanosoma* spp., in addition to Indirect Immunofluorescence Reaction (IFAT) for research. of *Trypanosoma cruzy* and canine *Trypanosoma evansi*. PCR resulted in positivity for *Trypanosoma* spp., and Diminazene Aceturate therapy was used, however the animal died a few days after the start of treatment. It is believed that there is an occurrence of this parasite in the region that has not yet been reported.

Key words: Parasitology. Trypanosomiasis. Canine.

LISTA DE ILUSTRAÇÕES

Figura 1 – Fotomicrografia apresentando estruturas compatíveis com protozoários flagelados do gênero *Trypanosoma* spp. 11
Figura 2 – Imagem com coração aumentado e globoso. 12
Figura 3 – Fotomicrografia apresentando pseudocisto constituídos por aglomerado de formas amastigotas de *Trypanosoma* spp. nas fibras musculares cardíacas. 12

LISTA DE ABREVIATURAS E SIGLAS

DNA - Ácido desoxirribonucleico

EDTA – Ácido Etilenodiamino Tetra-Acético

IgG - Imunoglobulina G

PCR - Reação em Cadeia de Polimerase

RIFI - Reação de Imunofluorescência Indireta

T. cruzi - *Tripanosoma cruzi*

T. evansi - *Tripanosoma evansi*

SUMÁRIO

1 INTRODUÇÃO 09
2 RELATO DE CASO.....10
3 DISCUSSÃO 13
4 CONCLUSÃO.....16
REFERÊNCIAS 16

1. INTRODUÇÃO

Os protozoários flagelados do gênero *Trypanosoma* spp. são agentes etiológicos de um grupo de doenças de grande importância médica e veterinária no mundo e se enquadra nas doenças mais negligenciadas (RASSI *et al.*, 2010; KAUFER *et al.*, 2017).

De acordo com Silva *et al*. (2002), as tripanossomoses são causadas por espécies do gênero *Trypanosoma* que pertencem ao filo Euglenozoa, ordem Kinetoplastida. Por sua vez, esta ordem se encontra dividida em duas sub-ordens: Bodonina e Trypanosomatina. E segundo Maia da Silva (2004), estão presentes em todo o planeta principalmente entre as zonas tropicais e subtropicais, causando doenças como as tripanosomíases humana americana e africana em humanos e parasitando mais de 150 espécies de mamíferos, entre primatas não humanos e das ordens Xenartha, Didelphimorphia, Carnivora e Rodentia. Incluindo-se os animais de convívio doméstico, como os cães e gatos (ZINGALES *et al.*, 2012).

Os tripanossomas podem parasitar diferentes espécies de animais como bovinos, caprinos, suínos, cavalos, cães, camelos, elefantes, roedores, capivaras, quatis, antas, veados e tatus (SILVA *et al.*, 2002; ANTUNES *et al.*, 2013).

O cão é susceptível à infecção por diversas espécies de tripanossomatídeos. *Trypanosoma cruzi* em cães, pode causar, dependendo da linhagem, doença de Chagas semelhante à humana, tanto na forma aguda como crônica (DANTAS-TORRES, 2008). E apresenta relevante importância médica e/ou veterinária, por parasitar homens, animais domésticos e animais silvestres (DAS NEVES PINTO, *et al.*, 2011; ZETUN *et al.*, 2014). De acordo com Cardinal *et al.*, (2008), na epidemiologia da doença de Chagas os mamíferos domésticos (cães e gatos) e os peridomésticos (roedores e marsupiais) são responsáveis pela interação entre os ciclos doméstico e silvestre de transmissão.

Trypanosoma evansi também representa um importante agente etiológico, causador da doença conhecida como “surra”, e acomete um grande número de animais domésticos e silvestres, dentre eles, equinos, cães, coelhos, capivaras, quatis, bovinos, búfalos, tatus e veados, além do próprio homem (DÁVILA *et al.*, 2000; HERRERA *et al.*, 2004; JOSHI *et al.*, 2005). A transmissão deste agente é feito de modo mecânico por intermédio de dípteros hematófagos dos gêneros *Stomoxys* e *Tabanus* (FRANKE *et al.*, 1994). No Brasil, afeta principalmente equinos e a prevalência difere de uma região para outra (DÁVILA, 2000).

No Brasil, outras duas espécies que acometem os cães correspondem a *Trypanosoma rangeli* e *Trypanosoma caninum*, ambas espécies descritas como assintomáticas para cães, porém com importante papel epidemiológico no diagnóstico sorológico em relação às outras espécies patogênicas (MAIA DA SILVA *et al.*, 2004; FERES, 2017).

O presente trabalho tem como objetivo relatar o primeiro caso de infecção natural causada por *Trypanosoma* spp. em filhote no noroeste mineiro, bem como destacar as principais alterações clínico-patológicas provocadas por ele.

2. RELATO DE CASO

Foi atendido durante o plantão noturno da Clínica Veterinária Pet Stop Unaí, localizada na cidade de Unaí, Minas Gerais, um cão, da raça pinscher, com 3 meses de idade, pensando 0,650kg.

De acordo com o relato do responsável, o animal havia apresentado fraqueza progressiva, letargia e emagrecimento, que se iniciaram 5 dias após a realização da vacinação ética (vacina polivalente - V10), realizada em outro estabelecimento. No exame físico, a temperatura retal estava em 38,4 ºC, com presença de estertor e sinais de sobrecarga pulmonar, sem outras alterações dignas de nota. Diante disso, foi prescrito inicialmente ao animal Coenzima B12 (1mg/kg), como estimulante de apetite e uma associação de antibióticos e anti-inflamatório, Benzilpenicilina Procaína, Benzilpenicilina Cristalina – potássica, Estreptomicina, Isoniazida e Prednisolona (0,5 ml/kg).

Foi coletado sangue periférico por meio de venopunção jugular e acondicionado em Ácido Etilenodiamino Tetra-Acético dipotássico (EDTA k_2) para realização do hemograma, onde observou-se anemia do tipo microcítica hipocrômica regenerativa, trompocitopenia, leucocitose por neutrofilia com desvio à esquerda regenerativo e linfocitose. No esfregaço sanguíneo realizado, foram encontradas estruturas compatíveis com protozoários flagelados do gênero *Trypanosoma* spp., dispostas permeando os elementos figurados ao fundo da lâmina na Figura 1.

Figura 1 - Fotomicrografia apresentando estruturas compatíveis com protozoários flagelados do gênero *Trypanosoma* spp.

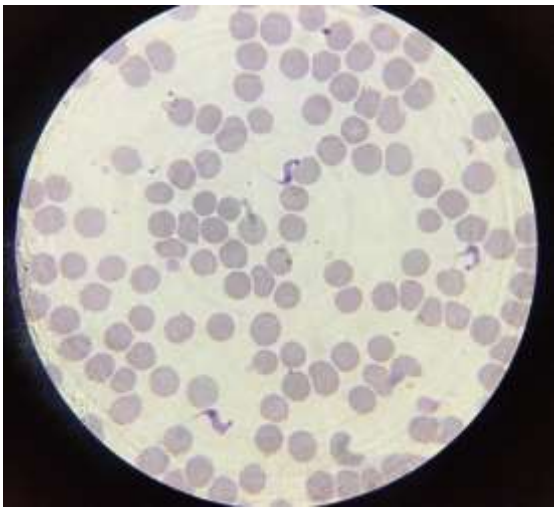

Fonte: Arquivo pessoal.

Após o resultado do hemograma, foram realizados exames de ultrassonografia abdominal, eletrocardiograma, radiografia torácica e enviado amostra de sangue total com EDTA k para Reação em Cadeia de Polimerase (PCR) com sequenciamento de Ácido desoxirribonucleico (DNA) para *Trypanosoma* spp., além de Reação de Imunofluorescência Indireta (RIFI) para pesquisa de *Trypanosoma cruzi* e *Trypanosoma evansi* canino.

No ultrassom abdominal foi possível observar o baço com dimensões levemente aumentadas, com contornos definidos, superfície lisa, margens finas, hipoecogênico e ecotextura preservada, sendo as alterações ecográficas sugestivas de hemoparasitose. No eletrocardiograma revelou ritmo sinusal e traçado sugestivo de sobrecarga de átrio esquerdo e ventrículo esquerdo.

A avaliação radiológica torácica do animal revelou silhueta cardíaca de formato globoso com abaulamento da margem caudodorsal e cranial lateral à esquerda (cardiomegalia), opacificação difusa dos campos pulmonares por padrão intersticial com áreas de padrão alveolar em correspondências aos lobos caudais, desvio dorsal do trajeto traqueal torácico, da carina e dos brônquios principais caudais, lúmen traqueal mantido, e região de mediastino cranial, espaço pleural e limite diafragmático preservados.

A PCR resultou em positividade para *Trypanosoma* spp., sendo assim empregado a terapia com Aceturato de Diminazeno na dose de 5mg/kg. A RIFI foi solicitada após o resultado da PCR, para pesquisa de *Trypanosoma cruzy* e *Trypanosoma evansi* canino, mas ambos os resultados foram negativos.

O animal veio a óbito após poucos dias do início do tratamento com o Aceturato de Diminazeno (5mg/kg), foi realizado o exame necroscópico, onde observou o coração com aumento de volume e formato globoso (Figura 2), cujo material foi coletado para posterior processamento e análise histopatológica. Na análise do tecido foi possível identificar miocardite com grande número de pseudocistos, constituídos por aglomerado de formas amastigotas de *Trypanosoma* spp. nas fibras musculares cardíacas (Figura 3).

Figura 2 - Imagem com coração aumentado e globoso.

Fonte: Arquivo pessoal.

Figura 3 - Fotomicrografia apresentando pseudocisto constituídos por aglomerado de formas amastigotas de *Trypanossoma* spp. nas fibras musculares cardíacas.

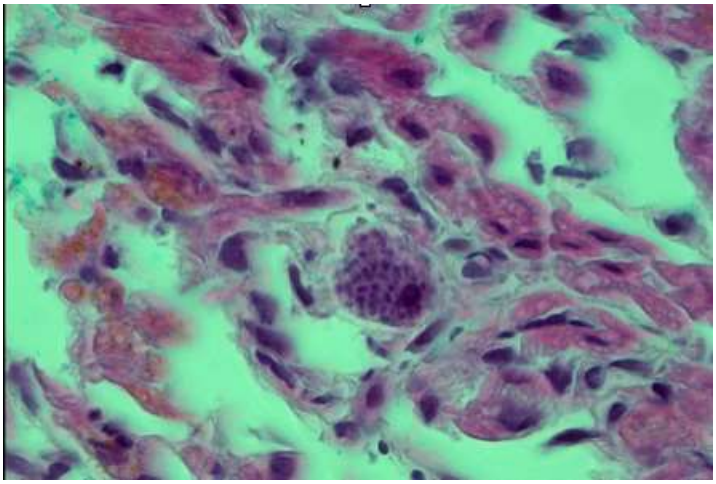

Fonte: Arquivo Pessoal

3. DISCUSSÃO

Os cães podem ser naturalmente infectados por uma vasta quantidade de agentes infecciosos, mas são considerados altamente susceptíveis ao Trypanosoma, sendo, aproximadamente três vezes mais infectados que gatos nas residências (GURTLER *et al.*, 2007). Quando não há o tratamento costumam exibir sinais clínicos e morte em pouco tempo, além disso, a taxa de sucesso terapêutico em cães é baixa, sendo a doença aguda mais facilmente observada em cães jovens. (ECHEVERRIA *et al.*, 2019; MUCHA *et al.*, 2003). Pela idade do animal, e pela sintomatologia clínica, acreditasse que tenha desenvolvido a forma aguda da doença.

No estudo feio por Aquino *et al.* (1999), cães com cerca de oito meses de idade foram infectados experimentalmente por *T. evansi*, e dentre os principais achados clínicos observados destacam-se febre, emagrecimento progressivo e aumento de linfonodos palpáveis, além disso, relacionou a intensidade da parasitemia com as temperaturas médias dos cães. Os sinais clínicos são semelhantes aos já relatados por cães que foram naturalmente infectados, que incluem também fraqueza progressiva e inapetência (FRANCISCATO *et al.*, 2007; COLPO *et al.*, 2005) e que correspondem aos sinais clínicos iniciais que levaram o animal ao atendimento.

O quadro de sobrecarga pulmonar e estertor observado no exame físico também foi observado por Franciscato *et al.* (2007) e por Calpo *et al.* (2005), com evidenciação de congestão pulmonar através de avaliação radiológica em cães naturalmente infectados. Tais sinais podem ser considerados decorrentes da insuficiência cardíaca, uma vez que as alterações cardíacas relacionadas ao *Trypanosoma* spp. são citadas em diversos trabalhos. (SOUZA *et al.*, 2008, SANTANA *et al.*, 2012; FRANCISCATO *et al.*, 2007; COLPO *et al.*, 2005)

O quadro de anemia é um achado comumente relatado em diferentes espécies de animais que tiveram infecção natural por *Tripanosoma* spp., no entanto sua origem não é totalmente elucidada. (SILVA *et al.*, 1995; FRANCISCATO *et al.*, 2007; SANTANA *et al.*, 2012; TAYLOR *et al.*, 2015). A anemia, na fase aguda, segundo Rossini (2022), ocorre por hemólise intravascular, eritrofagocitose no baço e fígado e hemólise e supressão da medula óssea, tal como Silva *et al.* (1995) associou a causa da anemia em casos de tripanossomíase a hemólise extra e intravascular, efeito traumático causado diretamente pelo tripanosoma e eritropoiese diminuída.

A anemia do tipo microcitica hipocromica foi compatível com os achados relatados por Silva *et al.* (1995) e por Echeverria *et al.* (2019). No estudo de Echeverria

et al. (2019), cães infectados com *Trypanosoma* spp. apresentaram anemia normocítica normocrômica que evoluiu para anemia microcítica hipocrômica, sendo esse o principal desfecho entre 18 animais naturalmente infectados, para mais, os animais também apresentaram anisocitose e policromasia, alterações morfológicas associadas a anemias regenerativas (THRALL *et al.*, 2015).

Acredita-se que a trombocitopenia ocorra devido a diminuição da sobrevida das plaquetas. (JAIN, 1993). Foi evidenciada em 60% dos cães com *T. cruzi* no estudo de Santana *et al.* (2012), e associado sua causa a uma deficiência plaquetária primária com a participação de imuno-complexos ou sistema complemento e também relatado em cães infectados por *T. evansi* (RUE *et al.*, 1997).

Em animais infectados com *T. evansi* não há um perfil definido no leucograma, podendo ocorrer variações durante o curso da doença (LOSOS, 1980). O quadro de leucocitose também foi identificado por Colpo *et al.* (2005), mas contrário ao relatado por Franciscato *et al*. (2007), onde foi identificado em cão com *T. evansi* um quadro de leucopenia causada por linfopenia e eosinopenia que em um novo hemograma revelou neutropenia e linfocitose.

A neutrofilia e linfocitose destacados no hemograma foram achados comuns entre os trabalhos de Santana *et al.* (2012), Lana *et al.* (1998) e BARR *et al.* (1991), em cães infectados por *T. cruzi*, nas fases aguda e crônica da doença, e assim como o desvio a esquerda regenerativo, é relacionado ao processo inflamatório causado pela infestação parasitária.

Os protozoários do gênero Trypanosoma, possuem características morfológicas como um único flagelo que sai de sua região anterior, bolsa flagelar, corpos basais, múltiplos lisossomos, citossoma, paraxonema, acidocalcissomos e reservossomos (ACOSTA *et al.*, 2013; MATHEWS, 2005). Quando analisados em sangue fresco sua morfologia pode apresentar formas delgadas com extremidade posterior fina, flagelo livre com movimentos ativos e uma membrana ondulante, estruturas compatíveis com a análise do esfregaço sanguíneo realizado, contribuindo para o diagnóstico parasitológico de *Trypanosoma* spp. (DESQUESNES *et al.*, 2013).

Ratos infectados experimentalmente por *T. cruzi*, apresentaram a presença de ninhos de amastigotas íntegros no miocárdio com células inflamatórias, processos inflamatórios focais e difusos e infiltrados inflamatórios perivasculares. (OLIVEIRA *et al.*, 2007), assim como é relatado por outros autores em cães infectados naturalmente por *T. cruzi*, com alterações no tamanho e ritmo cardíaco, sendo característico dos

tripanossomideos a indução de alterações teciduais no coração (SOUZA *et al.*, 2008, OGBU *et al.*, 2017).

As projeções radiográficas realizadas por Santana *et al.* (2012), ao contrário do observado no caso, não revelaram nenhuma alteração, mas a avaliação eletrocardiográfica sugeriu aumento atrial discreto nos animais infectados. Há autores que relacionaram a cronicidade da infecção com a redução das alterações cardíacas, (SOUZA *et al.*, 2008; BARR *et al.*, 1992), e pelo fato animal apresentar a fase aguda da doença suas alterações nos exames foram claramente percebidas.

No ultrassom abdominal e na radiografia, os achados no baço e coração sugerem que a causa seja a infecção pelo hemoparasita, uma vez que, a infecção aguda mostra alta carga de parasitas nos tecidos, com sequestro de eritrócitos e linfócitos, além de infiltrados inflamatórios e degeneração celular que ocorre particularmente no coração (TAYLOR *et al.*, 2015; WARD *et al.*, 2020, ROSSINI, 2022). Dias *et al.* (2013), em seu trabalho com camundongos inoculados com *T. cruzi* por via oral verificou a presença de focos inflamatórios aumentados em órgãos e tecidos associados a resposta antiparasitária. O trabalho de Gutierrez *et al.* (2021), também destaca a maior ativação de células de defesa no baço em camundongos infectados por *T. cruzi*.

O resultado da PCR provou ser consistente com o diagnostico parasitológico, o que era esperado por se tratar de uma técnica mais sensível, capaz de detectar o DNA do parasita mesmo com baixos níveis de parasitemia (CADIOLI *et al.*, 2015). A RIFI em contrapartida, negativou para as espécies de *T. cruzi e T. evansi*, mas a possibilidade de que a infecção foi causada por uma das espécies não é descartada, pois a técnica detecta IgG específico contra o agente testado, sendo a infecção na fase crônica mais facilmente detectada (CADIOLI *et al.*, 2012; SAMPAIO *et al.*, 2015).

Após o diagnostico com a PCR, o tratamento foi estabelecido com Aceturato de Diminazeno 5mg/kg, por ser um medicamento antiprotozoário usado para o tratamento de tripanossomose e apresentar boa ação terapêutica (COLPO *et al.*, 2005, SILVA *et al.*, 2008). No entanto o animal não pode concluir o tratamento devido ao óbito dias após o início do uso.

Os achados da necropsia eram esperados, uma vez que já sabíamos das alterações pelos exames de imagem realizados anteriormente. A análise do tecido cardíaco confirmou a presença de formas amastigotas de Trypanosoma, forma cujo a ocorrência é descrita em tripanosomas classificados na seção Salivaria (SILVA *et al.*, 2002).

4. CONCLUSÃO

O presente trabalho relatou o primeiro caso de infecção aguda por *Trypanosoma* spp. em filhote de cão no noroeste Mineiro. No Brasil, o número de relatos de cães infectados naturalmente por *Trypanosoma* spp. são poucos e se concentram na região do Pantanal. A sua ocorrência serve de alerta aos médicos veterinários da região, uma vez que, ressalta a importância do cão na epidemiologia da doença, a existência de outros reservatórios do parasita e a possibilidade de novos achados clínicos e laboratoriais.

REFERÊNCIAS

ACOSTA, I. da C. *et al.* Morphological and molecular characterization and phylogenetic relationships of a new species of trypanosome in Tapirus terrestris (lowland tapir), Trypanosoma terrestris sp. nov., from Atlantic Rainforest of southeastern Brazil. **Parasites & vectors**, v. 6, n. 1, p. 1-12, 2013.

ANTUNES, J. M. A. P. *et al*. Infecção por *Trypanosoma cruzi* em Tatus-Galinha no Estado do Espírito Santo, Brasil. **Revista Científica Eletrônica de Medicina Veterinária**, ano xi, n. 20, 2013.

AQUINO, L. P. C. T. de *et al*. Aspectos clínicos, parasitológicos e imunológicos da infecção experimental por *Trypanosoma evansi* em cães. **Memórias do Instituto Oswaldo Cruz** , v. 94, p. 255-260, 1999.

BARR, S. C.; GOSSETT, K. A.; KLEI, T. R. Observações clínicas, clínico-patológicas e parasitológicas da tripanossomíase em cães infectados com isolados norte-americanos de Trypanosoma cruzi. **Revista americana de pesquisa veterinária** , v. 52, n. 6, pág. 954-960, 1991.

BARR, S. C.; HOLMES, R. A.; KLEI, T. R. Características eletrocardiográficas e ecocardiográficas da tripanossomíase em cães inoculados com isolados norte-americanos de Trypanosoma cruzi. **American Journal of Veterinary Research** , v. 53, n. 4, pág. 521-527, 1992.

CADIOLI, F. A. *et al*. Detecção de *Trypanosoma vivax* por PCR e LAMP durante períodos aparasitêmicos. **Parasitologia Veterinária** , v. 214, n. 1-2, pág. 174-177, 2015.

CADIOLI, F. A. *et al*. Primeiro relato de surto de *Trypanosoma vivax* em gado leiteiro no estado de São Paulo, Brasil. **Revista Brasileira de Parasitologia Veterinária** , v. 21, p. 118-124, 2012.

CARDINAL, M. V. *et al*. Epidemiologia molecular da infecção doméstica e silvestre por *Trypanosoma cruzi* na zona rural do noroeste da Argentina. **Revista Internacional de Parasitologia** , v. 38, n. 13, pág. 1533-1543, 2008.

COLPO, C. B. *et al.* Infecção natural por *Trypanosoma evansi* em cães. **Ciência Rural**, v. 35, p. 717-719, 2005.

DANTAS-TORRES, F. Doenças caninas transmitidas por vetores no Brasil. **Parasitas & Vetores** , v. 1, n. 1, pág. 1-17, 2008.

DAS NEVES PINTO, A. Y. *et al*. Congenital Chagas disease due to acute maternal Trypanosoma cruzi infection transmitted by the oral route. **Revista Pan-Amazônica de Saúde**, v. 2, n. 1, p. 6-6, 2011.

DAVILA, A. M. R.; SILVA, R. A. M. S. Tripanossomíase animal na América do Sul: situação atual, parceria e tecnologia da informação. **Annals of the New York Academy of Sciences** , v. 916, n. 1, pág. 199-212, 2000.

DESQUESNES, M. *et al*. *Trypanosoma evansi* and surra: a review and perspectives on origin, history, distribution, taxonomy, morphology, hosts, and pathogenic effects. **BioMed research international**, v. 2013, 2013.

DIAS, G. B. M. *et al.* Evolution of infection in mice inoculated by the oral route with different developmental forms of *Trypanosoma cruzi* I and II. **Experimental parasitology**, v. 135, n. 3, p. 511-517, 2013.

ECHEVERRIA, J. T. *et al.* Aspectos clínicos e terapêuticos de um surto de tripanossomíase canina. **Revista Brasileira de Parasitologia Veterinária**, v. 28, p. 320-324, 2019.

FERES, L. P. ***Trypanosoma* spp. em cães residentes no Distrito Federal**. 2017. Dissertação (Mestrado em Ciências Animais). Universidade de Brasília, Brasília, 2017

FRANCISCATO, C. *et al*. Cão naturalmente infectado por *Trypanosoma evansi* em Santa Maria, RS, Brasil. **Ciência Rural**, v. 37, p. 288-291, 2007.

FRANKE, C. R.; GREINER, M.; MEHLITZ, D. Investigações sobre infecções naturais por *Trypanosoma evansi* em equinos, bovinos, cães e capivaras (Hydrochaeris hydrochaeris) no Pantanal de Poconé (Mato Grosso, Brasil). **Acta tropica** , v. 58, n. 2, pág. 159-169, 1994.

GÜRTLER, R. E. *et al.* Domestic dogs and cats as sources of Trypanosoma cruzi infection in rural northwestern Argentina. **Parasitology**, v. 134, n. 1, p. 69-82, 2007.

GUTIERREZ, B. C. *et al*. Efeito Modulatório de Estágios Infecciosos do *Trypanosoma cruzi* em Diferentes Populações de Células Dendríticas in vitro. **Frontiers in Cellular and Infection Microbiology** , v. 10, p. 20, 2020.

HERRERA, H. M. *et al.* Enzootiologia do *Trypanosoma evansi* no pantanal, Brasil. **Parasitologia Veterinária** , v. 125, n. 3-4, pág. 263-275, 2004.

JAIN, N. C. **Essentials of veterinary hematology**. 1993.

JOSHI, P. P. *et al*. Tripanossomíase humana causada por *Trypanosoma evansi* na Índia: o primeiro relato de caso. **The American Journal of Tropical Medicine and Higiene**, v. 73, n. 3, pág. 491-495, 2005.

KAUFER, A. *et al.* A evolução da taxonomia dos tripanossomatídeos. **Parasitas e vetores** , v. 10, n. 1, pág. 1-17, 2017.

LANA, M. de *et al.* Fase crônica cardíaca fibrosante da tripanossomíase cruzi experimental no cão. **Revista da Sociedade Brasileira de Medicina Tropical**, v. 21, p. 113-121, 1988.

LOSOS, G. J. Diseases caused by *Trypanosoma evansi*, a review. **Veterinary Research Communications**, v. 4, n. 1, p. 165-181, 1980.

MAIA DA SILVA, F. *et al*. Filogenia, taxonomia e agrupamento de isolados de *Trypanosoma rangeli* do homem, triatomíneos e mamíferos silvestres de ampla origem geográfica com base nas sequências ribossômicas SSU e ITS. **Parasitologia** , v. 129, n. 5, pág. 549-561, 2004.

MATTHEWS, K. R. The developmental cell biology of *Trypanosoma brucei*. **Journal of cell science**, v. 118, n. 2, p. 283-290, 2005.

MUCHA, C. J.; CAMACHO, A. A.; BELERENIAN, G. C. Afecções cardiovasculares em Pequenos animais. **São Paulo: Interbook**, p. 18-33, 2003.

OGBU, K. I. *et al.* Trypanosomosis in dogs: a review. **International Journal of Science and Applied Research (ISSN: 2504-9070)**, v. 2, n. 2, p. 144-174, 2017.

OLIVEIRA, K. M. de *et al*. Alterações teciduais agudas induzidas em ratos Wistar por *Trypanosoma cruzi*. **Revista Eletrônica de Farmácia**, v. 4, n. 1, 2007.

RASSI JR, A.; RASSI, A.; MARIN-NETO, J. A. Doença de Chagas. **The Lancet** , v. 375, n. 9723, pág. 1388-1402, 2010.

ROSSINI, S. M. **Estudo piloto de tripanossomose em cães na região da Ponta do Ouro e Machangulo, Moçambique**. 2022. Tese de Doutorado. Universidade de Lisboa, Faculdade de Medicina Veterinária.

RUE, M. L. de la; SILVA, R. as; DE CARLI, G. A. Coagulopathy in dogs infected with *Trypanosoma* (Trypanozoon) *evansi* (Steel, 1885) Balbiani, 1888. **Parasitología al día**, v. 21, n. 3-4, p. 92-96, 1997.

SAMPAIO, P. H. *et al*. Comportamento proteico de fase aguda em rebanho bovino leiteiro naturalmente infectado com *Trypanosoma vivax*. **Parasitologia Veterinária** , v. 211, n. 3-4, pág. 141-145, 2015.

SANTANA, V. L. *et al*. Caracterização clínica e laboratorial de cães naturalmente infectados com *Trypanosoma cruzi* no semiárido nordestino. **Pesquisa Veterinária Brasileira**, v. 32, p. 536-541, 2012.

SILVA, A. S. da *et al.* Aceturato de diminazeno e dipropionato de imidocarb no controle de infecção por *Trypanosoma evansi* em *Rattus norvegicus* infectados experimentalmente. **Ciência Rural**, v. 38, p. 1357-1362, 2008.

SILVA, R. A. M. S. *et al*. *Trypanosoma evansi* e *Trypanosoma vivax*: biologia, diagnóstico e controle. 2002.

SILVA, R. A. M. S. *et al.* Patogênese da infecção por *Trypanosoma evansi* em cães e cavalos: aspectos hematológicos e clínicos. **Ciência Rural**, v. 25, p. 233-238, 1995.

SOUZA, A. I. de *et al*. Aspectos clínico-laboratoriais da infecção natural por *Trypanosoma cruzi* em cães de Mato Grosso do Sul. **Ciência Rural**, v. 38, p. 1351-1356, 2008.

TAYLOR, M. A.; COOP, R. L.; WALL, R. L. **Parasitologia veterinária** . John Wiley & Filhos, 2015.

THRALL, M. A. *et al.* **Hematologia e Bioquímica: clínica veterinária**. 2. ed. São Paulo: Roca, 2015. 688 p.

WARD, A. I. *et al.* Análise in vivo de focos de persistência de *Trypanosoma cruzi* em resolução unicelular. **Mbio** , v. 11, n. 4, pág. e01242-20, 2020.

ZETUN, C. B. *et al.* Infecção por *Trypanosoma cruzi* em animais silvestres procedentes de zoológicos do Estado de São Paulo. **Veterinaria e zootecnia**, p. 139-147, 2014.

ZINGALES, B. *et al.* A nomenclatura subespecífica do *Trypanosoma cruzi* revisada: justificativa, relevância epidemiológica e aplicações em pesquisa. **Infecção, genética e evolução** , v. 12, n. 2, pág. 240-253, 2012.