



Ministério da Educação – Brasil
Universidade Federal dos Vales do Jequitinhonha e Mucuri – UFVJM
Minas Gerais – Brasil
Revista Vozes dos Vales: Publicações Acadêmicas
ISSN: 2238-6424
QUALIS/CAPES B1 – LATINDEX
Nº. 25 – Ano XIII – 05/2024
<http://www.ufvjm.edu.br/vozes>

Um Caso Incomum de Anquilose do Processo Coronóide Após Craniotomia: Relato de Caso

Marco Túllio Becheleni
Doutorando em Odontologia pela
Universidade Federal dos Vales do Jequitinhonha e Mucuri (UFVJM)
Diamantina – Minas Gerais – Brasil
<http://lattes.cnpq.br/4080035511453247>
E-mail: marco@cirurgiabmf.com

Glaciele Maria de Souza
Pós-Doutoranda em Odontologia pela
Universidade Federal dos Vales do Jequitinhonha e Mucuri (UFVJM)
Diamantina – Minas Gerais – Brasil
<http://lattes.cnpq.br/6944433307918063>
E-mail: glacieledtna@gmail.com

Ighor Andrade Fernandes
Pós-Doutorando em Odontologia pela
Universidade Federal dos Vales do Jequitinhonha e Mucuri (UFVJM)
Diamantina – Minas Gerais – Brasil
<http://lattes.cnpq.br/1021474533247087>
E-mail: ighor.af@gmail.com

Cássio Roberto Rocha dos Santos
Doutor em Odontologia pela Faculdade de Odontologia de Bauru – FOB/USP
Professor Titular (Departamento de Odontologia – FCBS/UFVJM)
Universidade Federal dos Vales do Jequitinhonha e Mucuri (UFVJM)
Diamantina – Minas Gerais – Brasil
<http://lattes.cnpq.br/9685435060414272>
E-mail: cassio.rocha@ufvjm.edu.br

Saulo Gabriel Moreira Falci
Doutor em Odontologia pela UNICAMP
Professor do Curso do Departamento de Odontologia – FCBS/UFVJM
Universidade Federal dos Vales do Jequitinhonha e Mucuri (UFVJM)
Diamantina – Minas Gerais – Brasil
<http://lattes.cnpq.br/7857533530515298>
E-mail: saulofalci@hotmail.com

Resumo: A hipomobilidade mandibular e a limitação de abertura da boca após craniotomia são complicações comuns de procedimentos neurocirúrgicos. Quando esta condição permanece sem solução após um longo período de tempo, pode ocorrer a anquilose. Por ter forma extra-articular essa anquilose da mandíbula é denominada de falsa anquilose ou pseudoanquilose. Neste artigo apresentamos um caso incomum de anquilose óssea pós-traumática envolvendo fusão do processo coronoide da mandíbula e região temporal resultante de craniotomia, tratado com técnica ainda não relatada na literatura (coroinodectomia com acesso intraoral) em uma paciente de 63 anos, do sexo feminino, com descrição da abordagem cirúrgica e acompanhamento pós-operatório.

Palavras-chave: Anquilose. Pseudoanquilose. Coroinodectomia. Trismo. Cirurgia Oral.

Introdução

A craniotomia temporal é um procedimento neurocirúrgico que frequentemente requer a rotação do músculo temporal¹. Esse procedimento pode levar à fusão do processo coronoide e do músculo temporal por fibrose muscular, resultando em hipomobilidade mandibular^{2,3}.

A anquilose extra-articular da mandíbula é uma condição rara, frequentemente denominada como falsa anquilose ou pseudoanquilose da articulação temporomandibular (ATM)^{1,4}. A patogênese dessa condição é caracterizada por um processo gradual que começa com hematomas, causados por

trauma ou contusão, evoluindo para tecido fibroso posteriormente substituído por tecido ósseo⁵.

Os sinais e sintomas mais comuns são limitação de abertura bucal, alterações na função mandibular, dificuldade de mastigação, ausência de dor e queixas de cefaleia¹.

Os tratamentos dependem do grau de gravidade. Nas aderências ósseas é necessária intervenção cirúrgica e na maioria dos casos a coronoidectomia está indicada⁶.

O objetivo deste trabalho é relatar um caso incomum e raro de anquilose do processo coronoide após craniotomia temporal revisando os casos semelhantes encontrados na literatura.

Relato de Caso

Paciente do sexo feminino, 63 anos de idade, foi encaminhada ao Hospital Santa Casa de Caridade de Diamantina com queixa de limitação progressiva de abertura de boca, com duração de um ano. O paciente apresentava história de craniotomia para ressecção de tumor cerebral na região esfenoidal um ano antes. Este estudo foi submetido e aprovado pelo comitê de ética em pesquisa da UFVJM sob registro nº 44082721.2.0000.5108.

A paciente apresentava trismo grave com ausência total de abertura bucal e sem mobilidade mandibular. O exame de tomografia tridimensional da face (3D) demonstrou massa óssea esquerda (bloco anquilótico) conectando o músculo temporal e o processo coronoide mandibular (Figura 1). Pela história de traumatismo cranioencefálico e pelos achados clínicos e radiográficos, chegou-se ao diagnóstico: falsa anquilose da ATM esquerda (ou anquilose do processo coronoide) por fibrose de substituição do músculo temporal.

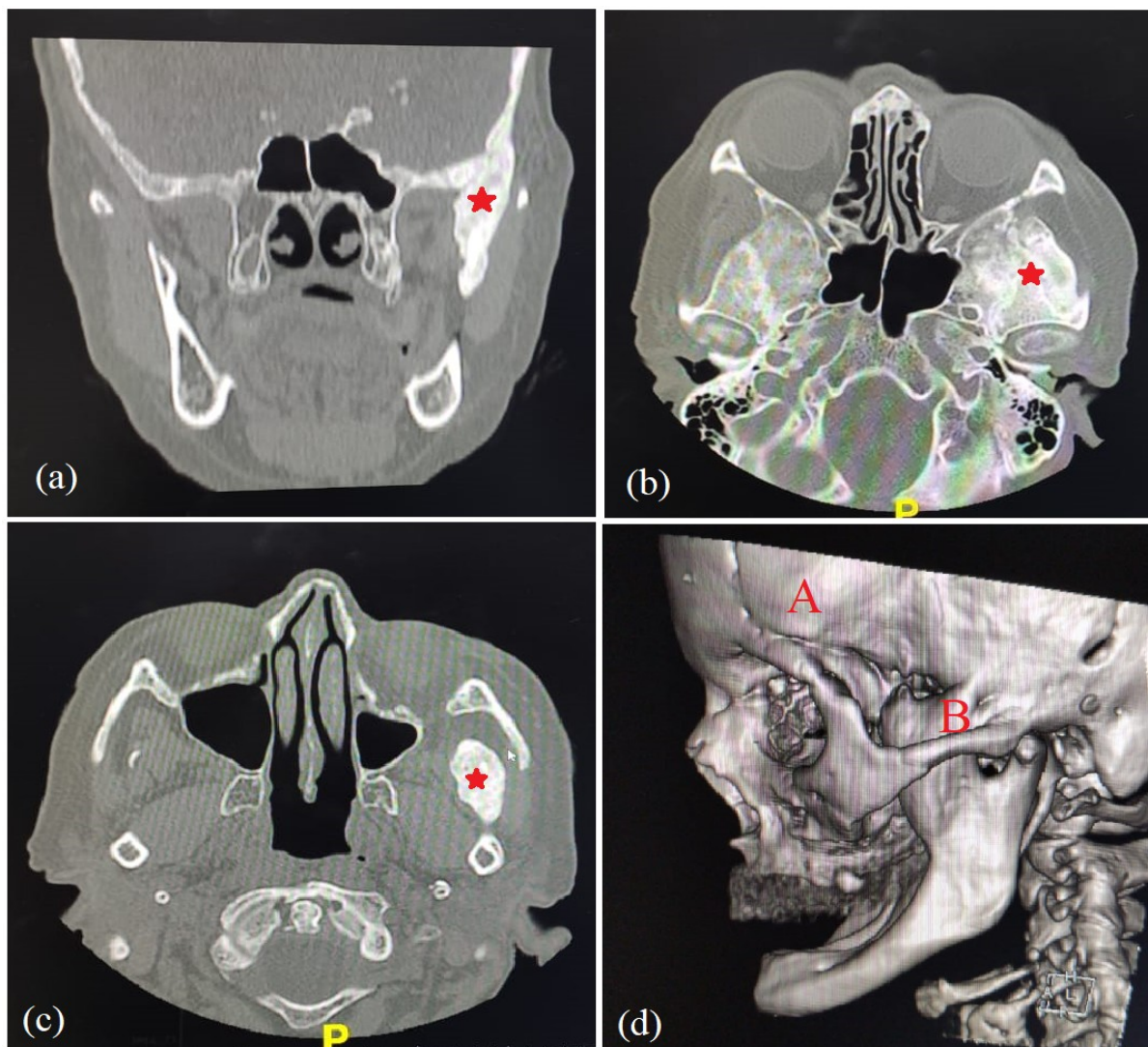


Figura 1: Exames pré-operatórios de tomografia computadorizada da face. Cortes tomográficos coronal (a) e axial (b e c) evidenciando presença de massa anquilótica em região hiperdensa (estrela). Reconstrução 3D mostrando região da craniotomia (A) e fusão do processo coronoide à região temporal (B).

O tratamento da falsa anquilose consistiu se deu por meio de abordagem cirúrgica sob anestesia geral, onde foi realizada osteotomia com objetivo de remover a massa óssea anquilótica envolvendo o processo coronoide esquerdo, através de uma abordagem cirúrgica intraoral na posterior da mandíbula. Assim, a região interna do músculo masseter e parte medial do músculo pterigoideo foi dissecada, girada e suturada entre os fragmentos ósseos para reduzir a chance de recidiva da anquilose (Figura 2). Observou-se aumento da abertura bucal no pós-operatório imediato.

A radiografia panorâmica pós-operatória mostrou ausência de massa óssea na região do processo coronoide (Figura 2-D). O acompanhamento pós-operatório de três anos apresenta bom resultado, com grau normal de abertura bucal e retorno das funções mastigatória e fonatória.

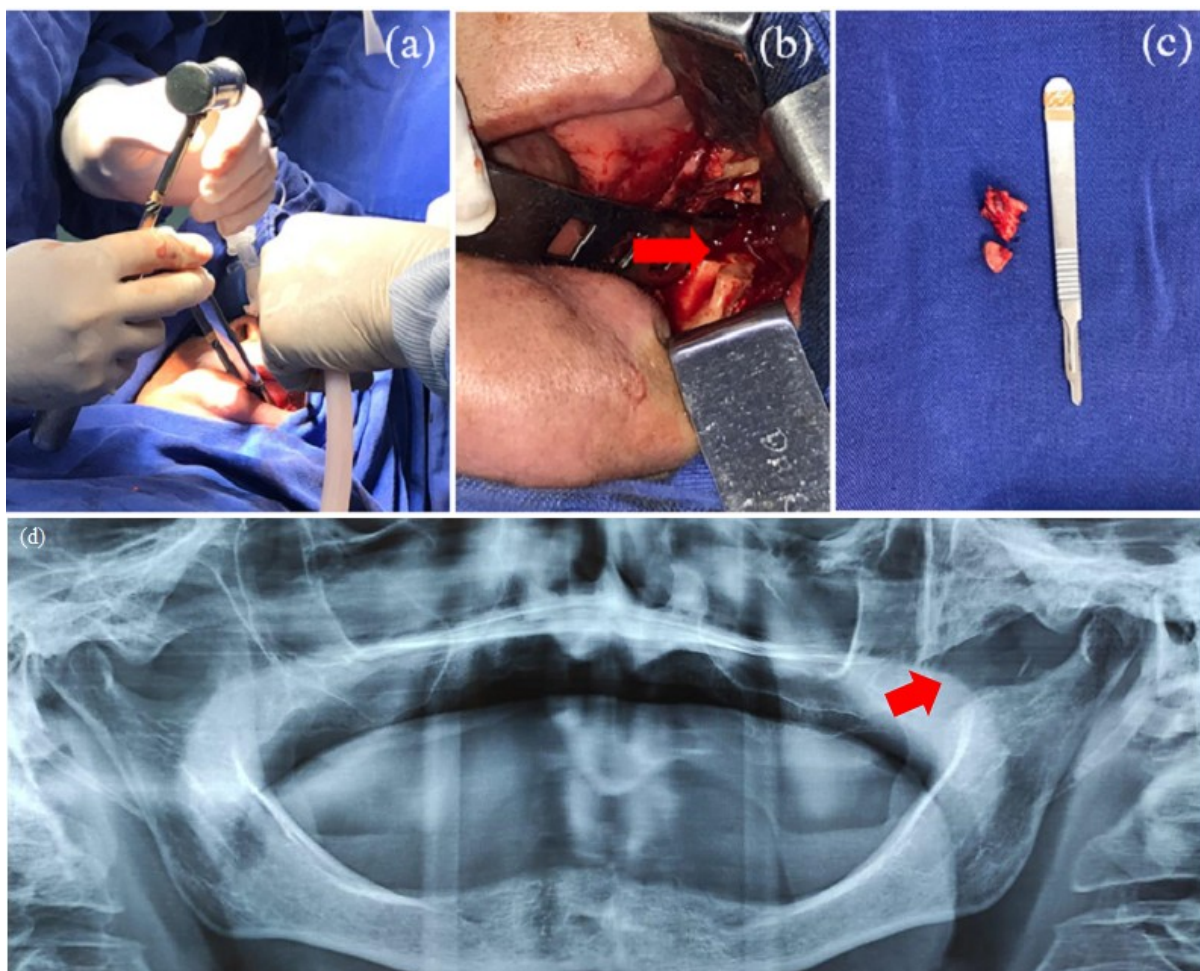


Figura 2: Sequência operatória de coronoidectomia esquerda. A) Seccionamento do bloco anquilosado com cinzel e martelo; B) Ramo mandibular evidenciando ausência de bloco anquilótico, com destaque para área de ressecção óssea mostrando margens ósseas regulares (seta); C) Bloco anquilótico removido; D) Radiografia panorâmica pós-operatória evidenciando descontinuidade óssea no processo coronoide (seta).

Treze casos semelhantes foram encontrados em buscas realizadas nas bases de dados eletrônicas MEDLINE (PubMed) e Biblioteca Virtual em Saúde (BVS) (Tabela 1). Estamos diante de um caso incomum e com poucos relatos na literatura.

Além disso, a forma de abordagem intraoral utilizada neste caso não foi descrita anteriormente.

Tabela 1. Lista de estudos relacionados à anquilose do processo coronoide resultante de craniotomia

#	Autor	Título	Ano de Publicação
1	Summers L	False ankylosis of the temporo-mandibular joint following craniotomy	1980
2	Hendler BH <i>et al</i>	Fibrous ankylosis of the mandible following frontotemporal craniotomy. Case report	1981
3	Coonan TJ <i>et al</i>	Ankylosis of the temporo-mandibular joint after temporal craniotomy: a cause of difficult intubation	1985
4	Zafarulla M	Pseudoankylosis of the mandible following a fronto-temporal craniotomy	1985
5	Parabita FG	Pseudoankylosis of the temporomandibular joint due to fibrosis of the temporal muscle following craniotomy. A report of 2 cases	1985
6	Hollins RR <i>et al</i>	Pseudoankylosis of the mandible after temporal bone attached craniotomy	1988
7	Kawaguchi M <i>et al</i>	Pseudoankylosis of the mandible after supratentorial craniotomy	1996
8	Yoshii T <i>et al</i>	Pseudoankylosis of the mandible as a result of methyl methacrylate-induced inflammatory cicatricial contracture of the temporal muscle after cranioplasty	2001
9	Petit JS <i>et al</i>	Difficult intubation related to ankylosis of temporomandibular joint after craniotomy	2005
10	Sasano N, Shimazu N.	Case of pseudoankylosis of the mandible after craniotomy	2010
11	Meng Qing-Gong <i>et al</i>	Conservative treatment of severe limited mouth opening after transtemporal craniotomy	2011
12	Qinggong Meng <i>et al</i>	Ankylosis of temporomandibular joint after the traumatic brain injury: a report of two cases	2013
13	Vivek Rayadurg <i>et al</i>	A Delayed Complication of Temporal Craniotomy Leading to a Potentially Difficult Airway	2016

Discussão

A falsa anquilose ou pseudoanquilose é uma condição causada por lesões nos tecidos moles ou ósseos extra-articulares por meio de agentes químicos, físicos ou patológicos¹. Os procedimentos neurocirúrgicos causam trauma cirúrgico na fossa infratemporal e desenvolvem hemorragias no músculo⁷. A inflamação e o hematoma podem levar à fibrose e depois ao tecido cicatricial, resultando em hipomobilidade mandibular com limitação de abertura bucal^{6,7}.

Essa complicação comum geralmente se resolve quando tratada nos primeiros períodos após o diagnóstico por meio de métodos não cirúrgicos⁶. Porém, se esta condição permanecer sem resolução por muito tempo, evoluirá para um

bloco anquilótico ósseo⁸. Nestes casos, recomenda-se intervenção cirúrgica⁹. Algumas abordagens cirúrgicas foram descritas na literatura utilizando acesso extraoral. O acesso de *Al-Kayat* é frequentemente utilizado porque permite a remoção completa do processo coronoide¹⁰. Porém, neste relato, foi observada nos exames radiológicos a proximidade da massa óssea com a artéria maxilar e assim optou-se pelo acesso intraoral para evitar lesões arteriais. A abordagem intraoral clássica, utilizada neste caso para acesso ao processo coronoide, permite uma coronoidectomia segura⁷. Outras técnicas foram descritas na literatura, como o acesso de *Keen* modificado¹⁰. Porém, o cirurgião deve escolher a abordagem mais adequada para conduzir cada caso, evitando complicações futuras^{1,3}. Além disso, a fisioterapia pós-operatória é importante para evitar a recidiva da anquilose.

Este estudo relata o décimo quarto caso na literatura de tratamento cirúrgico de anquilose temporal em decorrência de craniotomia descrito. Atualmente a paciente está em acompanhamento e apresenta boa abertura bucal.

Referências

1. Hendler BH, Kreger TM, Goldman HW (1981) Fibrous ankylosis of the mandible following frontotemporal craniotomy: Case report. *Journal of Neurosurgery* 55:836–837. <https://doi.org/10.3171/jns.1981.55.5.0836>
2. Yoshii T, Hamamoto Y, Muraoka S, et al (2001) Pseudoankylosis of the mandible as a result of methyl methacrylate-induced inflammatory cicatricial contracture of the temporal muscle after cranioplasty. *British Journal of Oral and Maxillofacial Surgery* 39:374–375. <https://doi.org/10.1054/bjom.2000.0563>
3. Brignardello-Petersen R, Carrasco-Labra A, Araya I, et al (2012) Is Adjuvant Laser Therapy Effective for Preventing Pain, Swelling, and Trismus After Surgical Removal of Impacted Mandibular Third Molars? A Systematic Review and Meta-Analysis. *Journal of Oral and Maxillofacial Surgery* 70:1789–1801. <https://doi.org/10.1016/j.joms.2012.01.008>

4. Porter MJ, Brookes GB (1991) False ankylosis of the temporomandibular joint after otologic and neurotologic surgery. *Am J Otol* 12:139–141
5. Rikalainen R, Lamberg MA, Tasanen A (1981) Extra-articular fibrous ankylosis of the mandible after zygomatic fracture. *Journal of Maxillofacial Surgery* 9:132–136. [https://doi.org/10.1016/S0301-0503\(81\)80031-8](https://doi.org/10.1016/S0301-0503(81)80031-8)
6. Qing-Gong M, Si C, Xing L (2011) Conservative Treatment of Severe Limited Mouth Opening After Transtemporal Craniotomy: *Journal of Craniofacial Surgery* 22:1746–1750. <https://doi.org/10.1097/SCS.0b013e31822e62bf>
7. Rayadurg V, Bhadrinarayan V, Gopalakrishna KN, Savardekar A (2016) A Delayed Complication of Temporal Craniotomy Leading to a Potentially Difficult Airway: A & A Case Reports 6:199–200. <https://doi.org/10.1213/XAA.0000000000000285>
8. Longobardi G, Boniello R, Gasparini G, Pelo S (2009) A New 3-Phase Therapy Protocol in Temporomandibular Joint Ankylosis: Our Experience. *Journal of Craniofacial Surgery* 20:483–487. <https://doi.org/10.1097/SCS.0b013e31819b9d47>
9. Roy T, Reid R (2021) A Novel Approach to Coronoidectomy: the Modified Keen Technique. *Journal of Craniofacial Surgery* 32:1150–1151. <https://doi.org/10.1097/SCS.00000000000007275>
10. Al-Kayat A, Bramley P (1979) A modified pre-auricular approach to the temporomandibular joint and malar arch. *British Journal of Oral Surgery* 17:91–103. [https://doi.org/10.1016/S0007-117X\(79\)80036-0](https://doi.org/10.1016/S0007-117X(79)80036-0)

Processo de Avaliação por Pares: (*Blind Review* - Análise do Texto Anônimo)

Revista Científica Vozes dos Vales - UFVJM - Minas Gerais - Brasil

www.ufvjm.edu.br/vozes

QUALIS/CAPES - LATINDEX: 22524

ISSN: 2238-6424