UNIVERSIDADE FEDERAL DOS VALES DO JEQUITINHONHA E MUCURI

Bacharelado em Medicina Veterinária

Fabíola Aparecida de Oliveira Nogueira

PÊNFIGO POR FARMACODERMIA EM CÃO: RELATO DE CASO

Unaí 2023

Fabíola Aparecida de Oliveira Nogueira

PÊNFIGO POR FARMACODERMIA EM CÃO: RELATO DE CASO

Trabalho de conclusão de curso apresentado ao Curso de Medicina Veterinária da Universidade Federal dos Vales do Jequitinhonha e Mucuri, como requisito parcial para obtenção do título de Bacharel.

Orientador: Profa. Dra. Soraia De Araújo Diniz

Unaí 2023

Fabíola Aparecida de Oliveira Nogueira

PÊNFIGO POR FARMACODERMIA EM CÃO: RELATO DE CASO

Trabalho de conclusão de curso apresentado ao Curso de Medicina Veterinária da Universidade Federal dos Vales do Jequitinhonha e Mucuri, como requisito parcial para obtenção do título de Bacharel.

Orientador: Profa. Dra. Soraia de Araújo Diniz

Data de aprovação

Documento assinado digitalmente
SORAIA DE ARAUJO DINIZ
Data: 25/07/2023 20:47:52-0300
Verifique em https://validar.iti.gov.br

Profa. Dra. Soraia Araújo Dinis
Instituto de Ciências Agrárias da Universidade Federal dos Vales do Jequitinhonha e Mucuri - UFVJM

Documento assinado digitalmente
VIVIAN FERREIRA ZADRA
Data: 26/07/2023 16:52:18-0300
Verifique em https://validar.iti.gov.br

Profª. Drª. Vivian Ferreira Zadra
Instituto de Ciências Agrárias da Universidade Federal dos Vales do Jequitinhonha e Mucuri - UFVJM

Documento assinado digitalmente
PAULO FERNANDES MARCUSSO
Data: 26/07/2023 20:57:22-0300
Verifique em https://validar.iti.gov.br

Prof. Dr. Paulo Fernandes Marcusso
Universidade Estadual Paulista "Júlio de Mesquita Filho" - UNESP

Unaí - MG2023

Fabíola Aparecida de Oliveira Nogueira

Dedico este trabalho as duas mulheres mais importantes da minha vida, minha mãe Iraídes e minha irmã Vera. Sem vocês seria impossível chegar até aqui.

AGRADECIMENTOS

Agradeço primeiramente a Deus e aos meus guias de Umbanda. Sem Eles nada seria possível, guiaram e abriram meus caminhos ao longo dessa jornada. Sinto a presença e cuidado de todos em cada minuto da minha vida.

Agradeço a minha mãe Iraídes por sempre me apoiar em todas as minhas decisões, por ter me ensinado a lutar pelo meu espaço. Agradeço pela educação ímpar, por ter abdicado de inúmeras coisas para que eu e minha irmã pudéssemos ter o melhor. Aí de mim se não fosse você mamãe. Agradeço a minha irmã Vera pelo apoio durante todo meu caminho, por dividir as aflições e conquistas nessa caminhada. Compartilhamos a vida e o amor pela mesma profissão. Agradeço ao meu padrasto Euler por todo cuidado e amor com a minha mãe.

Aos amigos que fiz durante a graduação, minha eterna gratidão. Sem vocês com certeza a caminhada seria mais árdua. Obrigada por estarem presentes nos momentos longos de estudos e nos momentos de diversão. Vocês sem dúvidas se tornaram a minha família em Unaí, sempre me lembrarei de todos com amor. Gostaria de agradecer em especial a Cíntia, Diego, Letícia e Bruna por todo apoio e por se fazerem presentes na minha vida mesmo a distância.

Agradeço a todos os professores do ICA que fizeram parte da minha formação, mesmo diante de todas as difculdades, o ensino sempre foi de qualidade. Agradeço em especial a minha orientadora Soraia por ter aceitado me acompanhar nessa importante etapa da graduação, sempre solícita e disposta a me auxiliar da melhor forma possível. A Profª Vivian por ter aceitado o convite para compôr à banca examinadora. E ao Prof. Paulo Marcusso minha eterna gratidão ao universo por ter cruzado nossos caminhos, obrigada por ter me apresentado esse mundo lindo da patologia clínica, obrigada por me enxergar e me mostrar meu potencial, mesmo nas fases em que eu mesma desacreditava.

Ao Instituto de Ciências Agrárias da UFVJM, minha eterna gratidão. Um campus novo, com inúmeros obstáculos, mas com um ensino de qualidade, um corpo docente qualificado e disposto a transmitir sempre o melhor.

RESUMO

O complexo pênfigo é uma patologia de caráter autoimune, que atinge preferencialmente a epiderme e mucosas de cães e gatos, pode ocorrer de forma hereditária, idiopática ou induzida por fármacos. A epiderme é composta por queratinócitos que proporcionam estabilidade célula-célula, essa ponte intercelular sofre alterações e é desfeita através da deposição e ação de anticorpos ou antígenos na epiderme, ocasionando no surgimento de lesões pustulo-bolhosas na derme do animal. O presente trabalho tem por objetivo descrever um caso de pênfigo desencadeado por fármacos, dando ênfase às possíveis causas, diagnóstico e tratamento. O caso trata-se de um cão de aproximadamente sete anos, SRD, atendido pelo setor de endocrinologia no dia 01 de junho de 2022, cuja queixa principal era uma lesão cutânea profunda, ulcerada, não pruriginosa. A tutora relatou que no mês de abril o animal foi diagnosticado com piodermatite e o tratamento instituído contava com cefalexina na dose de 30 mg/kg/BID, com regressão total do quadro. O cão foi encaminhado para outro hospital onde foi feita a limpeza da ferida e tratamento com doxiciclina devido ao quadro de trombocitopenia e teste sorológico positivo para erliquiose, porém o animal não obteve resposta satisfatória com o tratamento estabelecido, sucedendo no aparecimento diversas lesões de característica macroscópica semelhante à lesão inicial em diversas regiões do corpo. Todo o perfil hormonal do paciente estava normal, o teste rápido para leishmaniose foi negativo e a biópsia cutânea confirmou o diagnóstico de pênfigo farmacodermico.

Palavras chave: Autoimune. Canino. Farmacodermia. Pênfigo.

ABSTRACT

The pemphigus complex is a pathology of autoimmune character, that affects preferentially the epidermis and mucous membranes of dogs and cats, it can occur in a hereditary, idiopathic or drug-induced way. The epidermis is composed of keratinocytes that provide cell-cell stability. This intercellular bridge undergoes alterations and is undone through the deposition and action of antibodies or antigens in the epidermis, causing the appearance of pustular-bullous lesions in the dermis of the animal. This paper aims to describe a case of pemphigus triggered by drugs, emphasizing the possible causes, diagnosis and treatment. The case is an approximately seven-year-old SRD dog seen by the endocrinology department on June 1, 2022, whose main complaint was a deep, ulcerated, non-itchy skin lesion. The guardian reported that in April, the animal was diagnosed with pyodermatitis and the treatment consisted of cephalexin at a dose of 30 mg/kg/BID, with total regression of the condition. The dog was referred to another hospital where it was cleaned of the wound and treated with doxycycline due to the thrombocytopenia and positive serological test for erliquia, but the animal did not get a satisfactory response with the established treatment, succeeding in the appearance of several lesions of macroscopic characteristic similar to the initial lesion in various regions of the body. The entire hormonal profile of the patient was normal, the rapid test for leishmaniasis was negative, and the skin biopsy confirmed the diagnosis of pemphigus pemphigus.

Key words: Autoimmune. Canine. Pemphigus. Pharmacoderma.

LISTA DE ILUSTRAÇÕES

Figura 1 – Foto de lesões de pênfigo foliáceo.....14
Figura 2 – Foto de lesões de pênfigo vulgar..... 15 e 16
Figura 3 – Foto de lesões de pênfigo bolhoso..... 17
Figura 4 – Fotomicrografia apresentando estruturas compatíveis com acantócitos..... 22
Figura 5 - Fotomicrografia apresentando estruturas compatíveis com acantócitos.....22
Figura 6 - Fotomicrografia apresentando estruturas compatíveis com acantócitos.....22
Figura 7 - Fotomicrografia apresentando estruturas presentes na epiderme..... 22
Quadro 1 – Tipos de reações de hipersensibilidade..... 19
Quadro 2 – Composição farmacológica da pomada Vetaglós® 24

LISTA DE ABREVIATURAS E SIGLAS

BPM – Batimentos por minuto

ECC – Escore corporal

G – Gramas

LC – Leishmaniose cutânea

MPM – Movimentos por minuto

PAS – Pressão arterial sistólica

PB – Pênfigo bolhoso

PE – Pênfigo eritematoso

PF – Pênfigo foliáceo

PV – Pênfigo vulgar

TSH – Hormônio estimulador da tireoide

UI – Unidades internacionais

SUMÁRIO

1.INTRODUÇÃO 11
2.OBJETIVOS 12
2.1 OBJETIVO GERAL 12
2.2 OBJETIVOS ESPECÍFICOS 12
3.REVISÃO DE LITERATURA 12
3.1 DERMATOSES AUTOIMUNES 12
3.2 COMPLEXO PÊNFIGO 12
3.2.2 PÊNFIGO VULGAR 14
3.2.3 PÊNFIGO ERITEMATOSO 16
3.2.4 PÊNFIGO BOLHOSO 17
3.3 FARMACODERMIA 18
5- DISCUSSÃO 24
6-CONCLUSÃO 26
7-REFERÊNCIAS 27

1. INTRODUÇÃO

O complexo pênfigo é um grupo de doenças dermatológicas de caráter autoimune. Pode acometer animais domésticos como cães e gatos, mas também já foi relatado em animais de produção como equinos e caprinos. Não há predileção por sexo e comumente é descrito em animais jovens ou de meia idade, com predisposição por algumas raças como Akita Inu, Dachshund, dentre outras. Há variações na manifestação da doença, podendo ser descrito como pênfigo foliáceo, pênfigo vulgar, pênfigo eritematoso, pênfigo vegetante, pênfigo bolhoso e pênfigo paraneoplásico. O pênfigo bolhoso e paraneoplásico são raramentes descritos na medicina veterinária. Todas as variações acometem a epiderme e em alguns casos as mucosas, e estão associadas à hipersensibilidade do tipo II.

O pênfigo pode ser desencadeado de forma idiopática, mas pode ser influenciado por fatores genéticos ou pelo uso de determinados medicamentos, principalmente os antibióticos. A administração de determinados fármacos provocam uma reação de hipersensibilidade exacerbada, conhecida como farmacodermia ou reação medicamentosa adversa (RAM). Esse tipo de reação pode variar em gravidade e apresentação clínica, desde erupções cutâneas leves até reações graves. Existem diferentes tipos de farmacodermias, sendo os mais comuns à erupção química medicamentosa, a urticária medicamentosa, a dermatite medicamentosa e a necrólise epidérmica tóxica (NET), que é uma das formas mais graves.

Os principais sinais clínicos do pênfigo incluem a formação de bolhas na epiderme e nas membranas mucosas, que tendem a se romper e ulcerar, causando sensação dolorosa e servindo como porta de entrada para infecções bacterianas secundárias. Agravando o quadro de saúde do animal. O diagnóstico é feito com base nos achados clínicos, histopatológico e histórico do animal. O tratamento é feito com base na administração de imunossupressores, e se iniciado precocemente o prognóstico do animal é favorável, com remissão total das lesões.

2. OBJETIVOS

2.1 OBJETIVO GERAL

Relatar um caso de pênfigo em um cão, desencadeado por farmacodermia.

2.2 OBJETIVOS ESPECÍFICOS

- Descrever os achados macroscópicos e microscópicos do complexo pênfigo.
- Histórico, diagnóstico, tratamento, evolução clínica e diagnóstico diferencial.

3. REVISÃO DE LITERATURA

3.1 DERMATOSES AUTOIMUNES

As dermatoses imunomediadas incluem mecanismos imunológicos na formação das lesões, podendo ser de hipersensibilidade, autoimune ou outras condições imunológicas que incluem uma sensibilidade a drogas, vacinas e vários outros antígenos (COELHO *et al.*, 2021). Por uma disfunção no sistema imune, inicia-se a produção de anticorpos contra antígenos do próprio organismo, e dentro das dermatopatias, os antígenos atacados comumente são as proteínas cutanêas (FERREIRA *et al.*, 2015). Logo após, há a deposição desses complexos antígenos-anticorpos na membrana basal, levando a um quadro patológico (LARSSON, 2005).

3.2 COMPLEXO PÊNFIGO

O pênfigo é caracterizado por ser uma dermatose imunomediada, no qual se manifesta através de lesões cutâneas pustubolhosas e com presente formação de crostas (HARVEY, R.G *et al*, 2004). O Pênfigo Foliáceo (PF), o Pênfigo Eritematoso (PE) e o Pênfigo Vulgar (PV) são as variações mais frequentes de pênfigo em animais domésticos (LARSSON, 2005; SCOTT; MUELLER; 1995). A predisposição genética parece ser fator importante no desenvolvimento da auto-imunidade, fato este que explicaria a maior incidência em determinadas raças. Embora a maior parte dos casos de pênfigo ocorra de forma idiopática e frequente em cães

das raças Chow Chow, Dachshund e Akita Inu, há casos que demonstram que o uso de determinados fármacos podem desencadear o pênfigo. Dentre esses fármacos, destaca-se a classe das sulfas (HNILICA *et al.*, 2006). Outros fatores podem estar relacionados ao desenvolvimento do pênfigo como infecções virais, condições inflamatórias crônicas especialmente as dermatopatia alérgicas (LARSSON *et al* 1998).

A adesão intercelular entre os queratinócitos é mantida pelos desmossomos, complexo estrutural formado pelas desmogleínas, proteínas que são alvo da produção de autoanticorpos responsáveis pelo pênfigo (OLIVRY & LINDER, 2009). Na patogênese do pênfigo, ocorre à ligação do anticorpo à proteína, o que desencadeia a formação da uroquinase, um fator ativador de plasminogênio (BALDA *et al.*, 2005; COSTA-VAL, 2006). O plasminogênio então é convertido em plasmina, que promove a lise sobre os desmossomos, moléculas presentes na adesão celular, processo conhecido como acantólise, ocasionando a formação de lacunas intraepidérmicas (BALDA *et al*., 2005; LARSSON, 2005; COSTA-VAL, 2006). Esse processo está presente em todas as apresentações do complexo pênfigo.

Como diagnóstico diferencial para o complexo pênfigo pode-se destacar a leishmaniose cutanêa, dermatofitoses, piodermite, foliculite bacteriana, dentre outras alterações que acometem a pele do animal (Barbosa *et al.*, 2012).

3.2.1 PÊNFIGO FOLIÁCEO

Em cães o pênfigo foliáceo (PF) é o mais relatado, acometendo majoritariamente animais de raça pura, como Akita Inu, Collie e Chow Chow. Essas raças apresentam uma probabilidade de 4 a 40 vezes maior de desenvolver PF em comparação com as demais raças (PEDERSEN, 1999). Cães com PF apresentam lesões pustulares, pápulo-crostosas, formando colarinho epidérmico por consequência da ruptura pustular. As lesões podem ser observadas na face, pavilhão auricular, seguido de lesões palmo-plantares, região abdominal, podendo tornar-se multifocal em 60% dos casos (DALEGRAVE, *et al* 2021). No PF o principal antígeno é a desmogleína I, uma proteína constituinte dos desmossomos (LARSSON, 2005).

Entre os dois e sete anos de idade, os cães podem ser acometidos pelo pênfigo foliáceo, que pode evoluir de forma lenta (75% dos casos) ou rápida (25% dos casos) (PEDERSEN, 1999). A presença de pústulas vesiculares são comuns em biópsias de pele afetada por pênfigo foliáceo em cães e se encontram abaixo do estrato córneo. Além disso, microabscessos podem ser observados na bainha radicular externa ou nos folículos pilosos (SHINYA *et al.*, 1996).

O diagnóstico é realizado através das informações colhidas na anamnese, achados no

exame físico, sinais clínicos, histório e exames laboratoriais complementares. Um dos exames que podem ser realizados é o teste de Nikolsky, que consiste em realizar uma pressão local na pele e observa se ocorre descamação parcial ou total da epiderme (KERSHENOVICH *et al.*, 2014). Na citologia clínica pode-se observar a presença de acantócitos, ausência de bactérias, caso não haja infecção secundária e neutrófilos íntegros (BALDA *et al.*, 2005; LARSSON, 2005; COSTA-VAL, 2006).

A regressão clínica é mediante o uso de glicocorticóides associados ou não a outros fármacos, como azatioprina, ciclofosfamida ou sais de ouro (PEDERSEN, 1999).

Figura 1: Lesão crostosa na região nasal (A). Lesão crostosas extensa, com áreas despigmentadas na região nasal (B). Crostas na região auricular em decorrência do rompimento de pústulas (C). Lesões crostosas, com regiões alopécicas localizadas na região de face e região lateral direita do abdômen Fonte: Wilkinson & Harvey (1996).

3.2.2 PÊNFIGO VULGAR

O pênfigo vulgar (PV) é raro em animais de companhia, sendo a forma mais grave do complexo penfigoide, acometendo geralmente animais de meia idade (OSBORN, 2006). Raças como Schnauzers, Pastor Alemão e Poodle são mais acometidas (LARSSON, 2005).
As lesões no pênfigo vulgar se encontram nas junções mucocutâneas e mucosas (COLOMBO A KC., *et al*). Com predileção para boca, bochecha, língua, narinas, olhos, ânus e genitálias. Os animais acometidos frequentemente apresentam infecções secundárias, levando a sinais sistêmicos e prurido intenso (PEDERSEN, 1999). De acordo com SCOTT *et al* (1996) 90% dos animais apresentam lesão na cavidade oral, sendo este o sinal clínico inicial em cerca de 50% dos casos. As lesões cutanêas acometem comumente a virilha e axilas, mas não se limitam apenas a pele (GROSS, 1992)

O processo de acantólise no pênfigo vulgar ocorre em uma camada mais profunda da epiderme, no epitélio basal, induzindo a formação de bolhas mais profundas e resistentes, local onde está presente o principal antígeno acometido, a desmogleína III, proteína presente nos desmossomos (FERREIRA *et al.*, 2015). Portanto o exame de eleição para diagnosticar o pênfigo vulgar é o histopatológico, onde se observa a presença de acantólise e vesículas suprabasais nas camadas mais profundas da epiderme (BREATHNACH, 2008; MACEDO *et al.*, 2008; OSBORN, 2006).

O tratamento assim como no pênfigo foliáceo, é realizado com administração de glicocorticoides como prednisona ou prednisolona, associado ou não a outros fármacos. O uso de antibióticos é preconizado em quadros de infecções bacterianas secundárias. O prognóstico do pênfigo vulgar é reservado e varia de acordo com tempo de curso da doença e condições clínicas do animal.

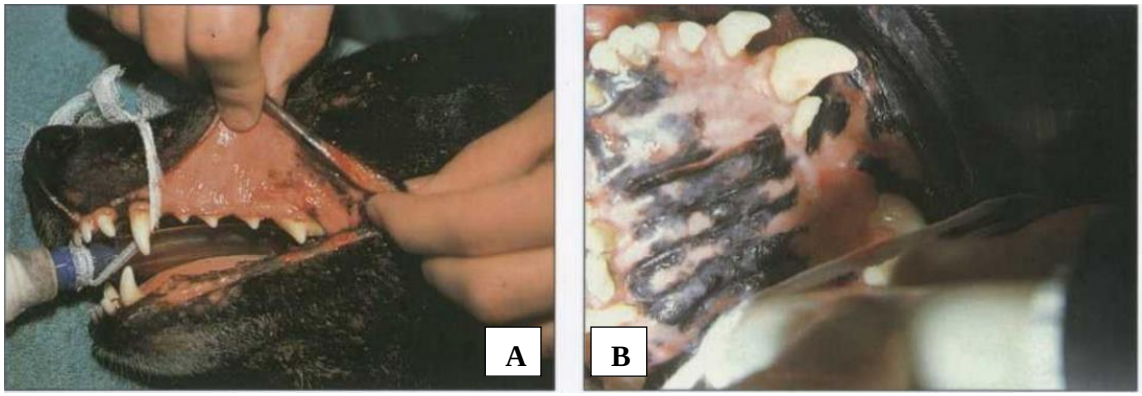

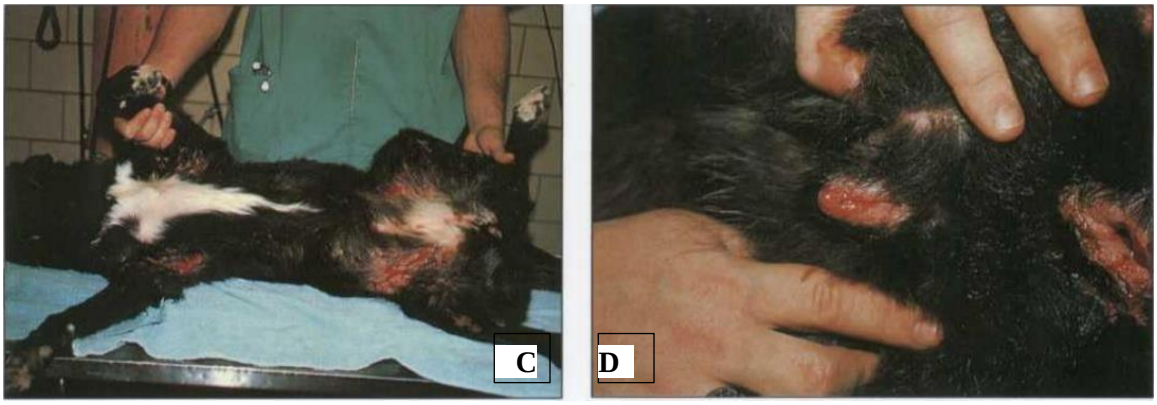

Figura 2: Lesão em comissura labial compatíveis com PV (A). Lesão em cavidade oral, na região de palato duro (B). Lesão ulcerada presente nas axilas e virilha (C). Lesão ulcerada em região genital (D). Fonte: Wilkinson & Harvey (1996).

3.2.3 PÊNFIGO ERITEMATOSO

O pênfigo eritematoso (PE) é uma variação do pênfigo foliáceo (PF) e apresenta sinais clínicos parecidos com os demais tipos de pênfigo e do lúpus eritematoso (MAKINO *et al.*, 2014). Ambos os casos possuem lesões semelhantes, localizadas na face, orelhas e região dos olhos (WILKINSON, 1996). Assim como os demais tipos de pênfigo, no PE também ocorre uma predisposição em raças de Pastores de Shetland, Pastor Alemão e Collies (GONSALVES-HUBERS, 2005).

Os achados macroscópicos incluem dermatite pustular, descamação, crostas, colaretes epidérmicos e alopecia (LARSSON, 2005).

A luz solar pode agravar a doença e causar despigmentação, principalmente na região do nariz, o que pode levar a um diagnóstico incorreto de 'focinho de collie'. Os sinais clínicos incluem prurido e dor em diferentes níveis (WILKINSON, 1996).

O diagnóstico é baseado nos achados clínicos, anamnese, histórico, exames clínicos e laboratoriais. Assim como nas demais variantes penfigoides, o diagnóstico definitivo é amparado nos achados histopatológicos, como presença de acantólise subcorneal, leucócitos e acantócitos (MUELLER, 2005; OSBORN, 2006; GONSALVES-HUBERS, 2005; LARSSON, 2005; COSTA-VAL, 2006).

O tratamento de eleição é o uso de glicocorticóides tópicos ou sistêmicos, sugerindo ao tutor que evite a exposição do animal aos raios solares (LARSSON, 2006; COSTA-VAL, 2006).

3.2.4 PÊNFIGO BOLHOSO

O pênfigo bolhoso (PB) é uma variação mais rara do complexo pênfigo, que acomete a camada subepidermal, com formação de lesões vesicobolhosas (GROSS, 2005). No pênfigo bolhoso observamos lesões erosivas, ulceradas e crostosas, com formação de vesículas inicialmente (COLOMBOA KC., *et al*). De acordo com BREATHNACH (2008), os animais das raças Collie possuem uma pré-disposição maior a desenvolver essa variante da doença.

Essa variante pode-se desenvolver na cavidade oral, pele, mais precisamente nas axilas e virilha, e nas junções mucocutanêas (SCOTT *et al.*, 1996). A maior parte das ocorrências é grave e disseminada, e clinicamente indistinguível de PV (SCOTT *et al.*, 1996).

O diagnóstico, assim como nas demais apresentações do complexo pênfigo, é baseado na anamnese, exames físicos, histopatológico e imunofluorescência (BREATHNACH, 2008). Porém, no pênfigo bolhoso não ocorre acantólise, apenas ocorre à formação de fendas subepidérmicas com a presença de vesículas (SCOTT *et al.*, 1996).

O tratamento é semelhante aos demais tipos de pênfigos, com administração de corticosteroides tópicos, podendo variar para administração de corticoides na apresentação oral na fase aguda da doença. O tratamento deve ser mantido até a regressão total do quadro (SOUSA *et al.*, 2005).

Figura 4: Lesões ulceradas e erosivas nos membros torácicos e pélvicos (A). Lesão erosiva presente em toda a região da face (B). Fonte: Wilkinson & Harvey (1996).

3.3 FARMACODERMIA

A farmacodermia compreende uma reação de hipersensibilidade causada pela resposta imunológica individual do indivíduo (SILVA & ROSELINO, 2003).

A indústria farmacêutica tem aumentado a produção de novos fármacos para atender à crescente demanda, mas isso tem levado ao uso indiscriminado de medicamentos e à ocorrência de efeitos adversos em diferentes órgãos e sistemas de pequenos animais (GIACHETTO, 2008). A farmacodermia possui natureza redicivante, pruriginosa e configuração celular variável (LARSSON, 1996, CABALLERO *et al.*, 2004). É uma condição pouco relatada na medicina veterinária. Segundo SCOTT & MILLER (1998) a incidência da farmacodermia é de aproximadamente 1,6% em gatos e de 2,0% em cães com distúrbios dermatológicos.

Em pequenos animais o uso de algumas drogas tem potencial para desencadear reação alérgica medicamentosa (RAM), resultando em lesões na pele, mucosas e anexos. O aparecimento de lesões cutâneas pode variar, podendo ocorrer após dias, anos e em alguns casos após a interrupção da administração do fármaco (ALAM, 2004; SCOTT *et al*, 1996). O diagnóstico é complexo, tendo em vista a similaridade dos sinais clínicos com outras dermatopatia (NAYAK & ACHARJYA, 2008).

Os antibióticos possuem uma pré-disposição maior para desencadear farmacodermia, especialmente a classe das penicilinas e outros β-lactâmicos (SILVA, *et al* 2003). Segundo AFFOLTER *et al* (1993) o uso concomitante de diversos medicamentos torna complexo a identificação do fármaco desencadeador do quadro. As alterações imunológicas oriundas da farmacodermia ocorrem após a segunda exposição do paciente ao fármaco (SILVA LM, *et al* 2003), dificultando o diagnóstico. Porém, em alguns casos a farmacodermia é observada na primeira administração de determinado fármaco, onde ele induz a ativação da cascata de reação alérgica, sem que se forme o complexo antígeno-anticorpo (SANTOS, 2015).

Dentre as manifestações clínicas observada em casos de farmacodermia observa-se dermatite esfoliativa, urticária, dermatite vesículo bolhosa, angioedema, pênfigo bolhoso e eczema (COELHO *et al*, 2010).

A resposta imunológica dos pacientes e as diversas formas de apresentação da hipersensibilidade são levadas em consideração na classificação da farmacodermia em pequenos animais, com base nos níveis de hipersensibilidade, sendo divididos em tipos I, II, III e IV (SILVA & ROSELINO, 2003). No quadro 1 pode-se observar as características de

cada tipo de hipersensibilade.

Quadro 01: Tipos de reações de hipersensibilidade

Tipos de hipersensibilidade	**Tipo I**	**Tipo II**	**Tipo III**	**Tipo IV**
Mecanismo envolvido	Mediada por anticorpos IgE, promovendo desgranulação de mastócitos e basófilos.	Mediada por anticorpos IgE e IgM, voltados contra antígenos na superfície da célula.	Mediada pela deposição de imunocomplexos, com ativação de neutrófilos, fagócitos e mastócitos.	Imunidade mediada por células ou hipersensibilidade tardia.
Designação	Imediata	Citotóxica	Imunocomplexos	Tardia
Tempo de reação	Imediata	Tardia	Tardia	Tardia
Apresentação clínica	Broncoespasmo, urticária, rinite,anafilaxia	Anemia hemolítica, nefrite instersticial, trombocitopenia.	Vasculite, doença do soro, glomerulonefrite	Dermatite de contato
Fármacos envolvidos	Penicilinas, AINES, Inibidores da enzima conversora da angiotensina.	Penicilinas, Sulfonamidas, Heparina, Metildopa, Meticilina.	Penicilinas, Alopurinol, Cefaclor.	Sulfas, Penicilinas, Hodroclorotiazida.

Fonte: Adaptado de REGATEIRO (2016)

SILVARES *et al* (2008) relatam que uma parcela de 5% a 15% dos pacientes que são tratados com fármacos apresentam reações cutâneas medicamentosas. A predileção racial é irrelevante nos casos de farmacodermia, tendo em vista que diversas raças já apresentaram esse quadro, tais como Dachshund (1,5%), Pinscher (3,1%), Poodle (0,5%), Chow Chow (2,4%) e SRD (O,4%) (AMARANTE, 2012).

Diagnosticar farmacodermia pode ser um desafio, já que muitos pacientes fazem uso de múltiplos medicamentos ao mesmo tempo. Por isso, é recomendável suspender todos os fármacos e realizar exames como biópsia cutanêa, mensuração de enzimas ou hormônios. Essas condutas podem ser uma forma de identificar uma resposta normal ou patológica a um

agente farmacológico (LARSSON & LUCAS, 2016).

O tratamendo é realizado de acordo com o quadro do animal. Insitui-se um tratamento suporte para reposição de eletrólitos com administração de fluidoterapia, uso de soluções antissépticas sobre as lesões, a fim de evitar infecções secundárias, antibioticorterapia e manejo e controle da dor (PÉREZ & YABOR, 2001)

4- RELATO DE CASO

No dia 11 de junho de 2022, foi atendido no setor de endocrinologia um paciente canino, de aproximadamente sete anos de idade, SRD, esterilizado, cuja queixa principal era uma lesão cutânea não pruriginosa, além de manifestações clínicas como poliúria, polidipsia e polifagia. O animal apresentava histórico de piodermite dois meses antes, sendo tratado com cefalexina na dose de 30 mg/kg/BID com regressão total do quadro. O local estava inflamado e o paciente apresentava muito desconforto na manipulação local. Ao exame físico, apresentou temperatura 38,0ºC, frequência cardíaca 136 batimentos por minuto (BPM), frequência respiratória 40 movimentos por minuto (MPM), tempo de perfusão capilar (TPC) 2 segundos, mucosa normocorada, sem dor abdominal, escore corporal (ECC) 7/9, pressão arterial sistólica (PAS) 138 mmHg e presença de lesão cutânea profunda, ulcerada, com formação de crosta firme e enegrecida em sua superfície, localizada na lateral esquerda da região abdominal. Visto que se tratava de uma alteração dermatológica de origem não hormonal, o paciente foi encaminhado para outro local, no qual foi realizada limpeza das lesões e iniciado o tratamento com doxiciclina por 21 dias, pois além das alterações cutâneas, o paciente possuía teste sorológico positivo para erliquiose. Foi prescrito em conjunto com a antibioticoterapia o uso de ômega 3, dieta hipoalergênica e pomada antibiótica (Vetaglos®) na lesão. Toda via o paciente não obteve uma resposta satisfatória do tratamento instituído, apresentando uma piora do quadro, com o surgimento de diversas lesões de característica macroscópica semelhante à lesão inicial, espalhadas pela região dorsal torácica e abdominal principalmente, acometendo também as pontas das orelhas, narina esquerda e a córnea do globo ocular esquerdo. Com a reavaliação do hemograma, mesmo com a terapia para hemoparasitose instituída, a trombocitopenia persistia. Frente à piora do quadro, foi solicitado a dosagem de hormônio estimulador da tireóide (TSH), T4 livre e o teste de supressão com dose baixa de dexametasona, com objetivo de excluir fatores hormonais que poderiam estar progredindo o quadro dermatológico. Além de teste rápido para leishmaniose e biópsia cutânea. Todo o perfil hormonal do paciente estava normal, o teste rápido foi negativo e a biópsia cutânea confirmou o diagnóstico de pênfigo farmacodêrmico, indicado nas imagens abaixo.

Nas figuras **1, 2 e 3** observamos a formação de lacunas intraepidemicas (setas), abaixo da camada córnea, resultante da perda de adesão dos desmossomos causada pela deposição de anticorpos. Além disso, é possível observar a presença de acantócitos (asterisco) nas figuras **1** e **3**. Já na figura **4** é possível observar a epiderme e suas camadas de forma íntegra (**A:**

camada córnea, **B:** camada granulosa, **C:** camada espinhosa, **D:** camada basal). É possível observar os desmossomos circulados na figura **4**.

Figura 4: Fotomicrografia de biópsia cutânea.

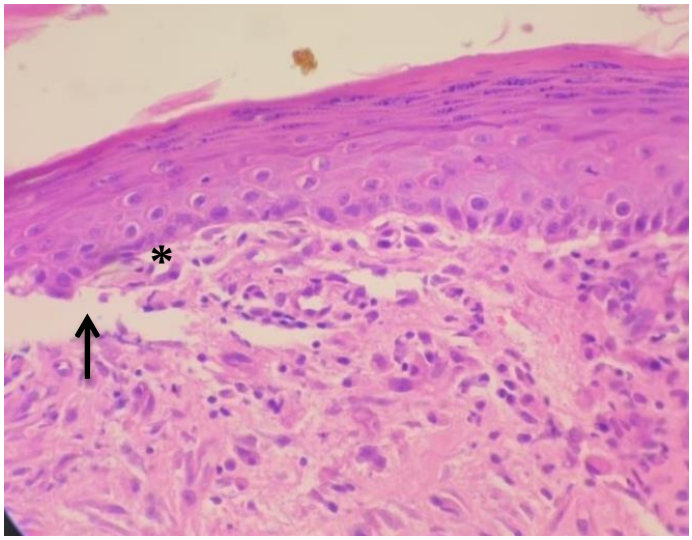

Fonte: Arquivo pessoal, 2023.

Figura 5: Fotomicrografia de biópsia cutânea.

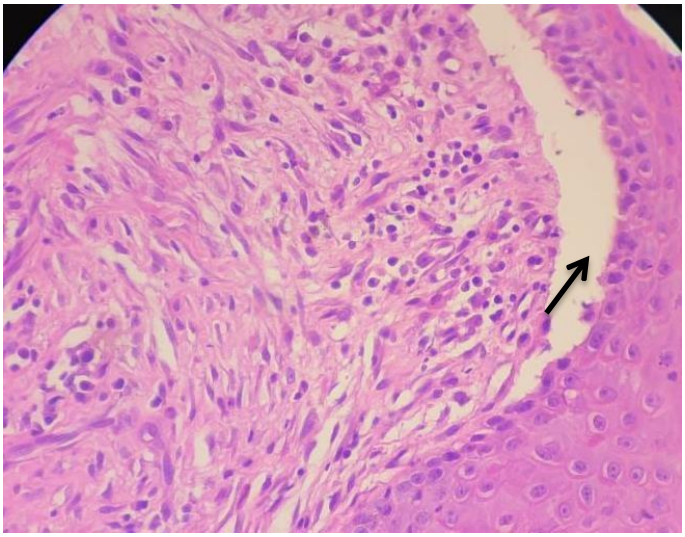

Fonte: Arquivo pessoal, 2023.

Figura 6: Fotomicrografia de biópsia cutânea.

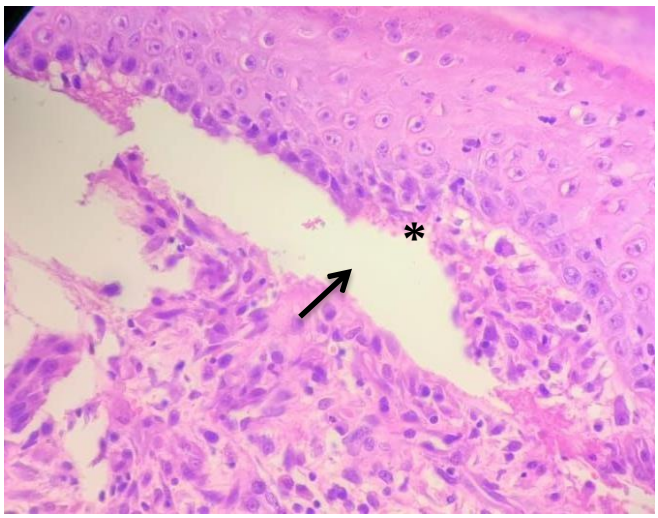

Fonte: Arquivo pessoal, 2023.

Figura 7: Fotomicrografia de biópsia cutânea.

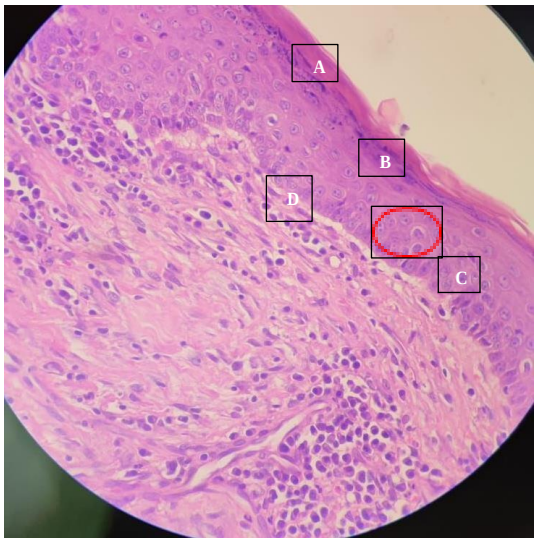

Fonte: Arquivo pessoal, 2023.

Em decorrência do surgimento das novas lesões e diagnóstico de pênfigo farmacodermico, foi suspenso o uso da doxiciclina e iniciou-se o tratamento com prednisona 1 mg/kg/BID e uso de pomada no local das lesões, até regressão total do quadro. Após 30 dias do início do tratamento o paciente já havia apresentado melhora clínica, com redução considerável das lesões cutâneas e do plano nasal, desaparecimento do provável granuloma ocular e melhora do estado geral do paciente, que estava iniciando quadro de apatia e perda de apetite. Além disso, foi observada ausência de trombocitopenia no hemograma realizado. O paciente segue em acompanhamento apresentando a cada reavaliação melhora do quadro.

5- DISCUSSÃO

O complexo pênfigo é uma patologia de carater autoimune, que atinge preferencialmente a epiderme e mucosas de cães e gatos. O pênfigo pode ter diversas causas, sendo elas a idiopática, onde não há uma causa elucidada sobre o aparecimento da enfermidade, podendo ter causas genéticas, ou estar relacionada à administração de alguns fármacos presentes na rotina clínica veterinária, outrora por enfermidades dermatológicas de curso crônico.

No presente relato a patologia foi desencadeada de forma exógena, resultante da administração de fármacos. É de conhecimento que o animal foi tratado anteriormente para um quadro de piodermite com cefalexina, um antibíotico da classe dos β-lactâmicos, que de acordo com SILVA, *et al* (2003) é uma classe de farmácos que possui uma pré-disposição para desencadear a farmacodermia.

Posteriormente, com a queixa das lesões crostosas e ulceradas, acompanhadas de um teste sorológico positivo para erliquiose, o tratamento iniciou-se com doxiciciclina, ômega 3 e administração de pomada antibiótica Vetagloss ®. A composição farmacológica da pomada é demonstrada no quadro 2.

Quadro 2: Composição farmacológica da pomada Vetaglós®.

A cada 100g contém	
Gentamicina	**0,5g**
Sulfanilamida	**5,0g**
Sulfadiazina	**5,0g**
Uréia	**5,0g**
Palmitato de vitamina A	**120.000 UI**

Fonte: Adaptado de **Vetaglós Pomada® antibacteriana e cicatrizante**. Disponível em: <https://vetnil.com.br/produto/vetaglos-pomada-r>. Acesso em: 22 jun. 2023.

A classe farmacológica dominante na composição da pomada são as sulfonamidas, uma classe de antibióticos que podem ser usados na terapêutica da pele, ossos, dentre outros sistemas, com ação antiinflamatória e antibacteriana (CARVALHO, *et al,* 2019). É sabido que as sulfas possuem um potencial para desencadear uma reação de hipersensibilidade do tipo II e tipo IV como apontam os estudos feitos por REGATEIRO (2016), sendo também indicada como potencial desencadeador do pênfigo por HNILCA *et al* (2006).

A doxiciciclina é um antibiótico da classe das tetraciclinas. ENSINA *et al* (2018) associa o uso de tetraciclina pela via sistêmica com o surgimento de erupções cutanêas eritematosas,

com formato redondo a oval, e coloração avermelhada a acastanhada.

De acordo com TIZARD (2014) a exposição prolongada a medicamentos pode corroborar para o desenvolvimento do pênfigo, visto que a ligação do medicamento em componentes celulares na forma de haptenos incentiva o reconhecimento dos mesmos como substâncias estranhas, resultando em uma resposta autoimune. Em seus estudos AFFOLTER *et al* (1993) menciona que a identificação do fármaco responsável pelo quadro pode ser prejudicada quando há uso simultâneo de vários medicamentos. SANTOS (2015) descreve a manifestação de farmacodermia na primeira administração de determinado fármaco. No entanto SILVA *et al* (2003) aponta a ocorrênca das alterações farmacodermicas após a segunda exposição a determinado fármaco.

As lesões iniciais apresentadas pelo animal são descritas como ulceradas, crostosas não pruriginosas localizadas na lateral esquerda do abdomên, achados comuns das lesões relatadas no complexo pênfigo, citados por HARVEY *et al* (2004), DALEGRAVE *et al* (2021) LARSSON (2005) e WILKINSON (1996) em seus estudos. As lesões que surgiram após o início do tratamento descrito com as mesmas características macroscópicas, porém disseminadas no dorso do abdomên, tórax, ponta de orelha e narina corroboram com os achados descritos por DALEGRAVE *et al* (2021) no pênfigo foliáceo, onde o mesmo demonstra que em 60% dos casos as lesões se tornam multifocais. A trombocitopenia persistente demonstrada no hemograma é descrita em quadros de hipersensibilidade do tipo II por REGATEIRO (2016).

Como descrito por BARBOSA *et al.*, (2012) a leishmaniose cutânea (LC) entra como um diagnóstico diferencial para quadros de dermatopatias, incluindo casos de pênfigo, pois a mesma apresenta lesões similares as descritas no animal. Logo se tornou necessário à realização de um teste rápido para descartar ou confirmar um possível diagnóstico de LC. É notório que alterações hormonais como Síndrome de Cushing e hipertireoidismo são capazes de promover sinais clínicos sistêmicos como as observadas no animal, tais como poliúria, polidipsia e polifagia, tornando crucial a realização de teste hormonais como a dosagem de TSH, T4 livre e o teste de supressão com dose baixa de dexametasona, a fim de conduzir um melhor diagnóstico para o animal. A literatura não aponta para a ocorrência de sinais sistêmicos como poliúria, polidipsia ou polifagia no complexo pênfigo, como mencionado pela tutora.

Os achados histopatológicos encontrados na biópsia cutanêa como a presença de acantólise e fendas intraepidérmicas são condizentes com os achados descritos em casos de pênfigo foliáceo, pênfigo vulgar e pênfigo eritematoso por BREATHNACH (2008)

MACEDO *et al.,(* 2008), OSBORN (2006), BALDA *et al.,* (2005), LARSSON (2005) e COSTA-VAL (2006). Apenas em casos de pênfigo bolhoso não é observada a presença de acantólise, assim descrito por SCOTT *et al.,* (1996).

Conforme descrito na literatura, o tratamento mais adequado é o uso de glicocorticoides para diminuir a resposta imune exacerbada. É essencial manter o tratamento até a regressão total do quadro e se atentar a presença de infecções secundárias.

6-CONSIDERAÇÕES FINAIS

O presente relato descreveu um caso raro de pênfigo desencadeado por um quadro de farmacodermia. Os achados do exame histopatológico, histórico clínico e histórico medicamentoso sugerem um caso de pênfigo vulgar ou pênfigo eritematoso.

.

7-REFERÊNCIAS

AFFOLTER, V.K.; VON TSCHARNER, C. Cutaneous drug reactions: a retrospective study of histopathological changes and their correlation with the clinical disease. **Vet. Dermatol**., v.4, p.79-86, 1993.

ALAM, M. (2004). Fitzpatrick's dermatology in general medicine. **Archives of Dermatology,** 140(3), 372.

AMARANTE, C.F. **Análise epidemiológica das dermatopatias de uma população canina atendida no período de 2005 a 2010 no setor de dermatologia do hospital veterinário da universidade federal rural do Rio de Janeiro.** 2012. 114 f. Dissertação (Pós-Graduação em Medicina Veterinária) Pós-Graduação em Ciências. Veterinárias – Universidade Federal Rural do Rio de Janeiro, Seropédica – RJ, 2012.

BALDA A.C.; IKEDA M.O.; JÚNIOR C.E.L.; MICHALANY NS., & LARSSON C.E. (2008). Pênfigo foliáceo canino: estudo retrospectivo de 43 casos clínicos e terapia (2000-2005). **Pesquisa Veterinária Brasileira**, 28, 387–392. https://doi.org/10.1590/S0100-736X2008000800007

BALDA, A.C. et al. Pênfigo foliáceo canino: estudo retrospectivo de 43 casos clínicos e terapia (2000-2005). **Pesquisa Veterinária Brasileira**. São Paulo. v.28, n.8. p. 387- 392, 2008.

BARBOSA, M. V. F.; FUKAHORI, F.L.P.; DIAS, M.B.M. C. & LIMA, E. R. (2012). Patofisiologia do pênfigo foliáceo em cães: revisão de literatura. **Medicina Veterinária,** 6(3):26-31.

BREATHNACH. R. Autoimmune skin diseases: the old and the new. World Small Animal Veterinary Congress, 33rd. 2008, Irlanda. **Proceedings of the 33rd World Small Animal Veterinary Congress: FECAVA**, 2008.

CABALLERO, A.B A.; RIVELLi, V. B. & GOROSTIAGA, G. 2004. **Farmacodermias em niños. Pediátria,** 31, 112-116.

CARVALHO, F.B.; CAMARGO, A.; & OLIVEIRA, S. Estudo da estrutura eletrônica e da geometria da dihidroquinolinona sulfonamida utilizando Teoria do Funcional da Densidade. In **V Congresso de Ensino, Pesquisa e Extensão da UEG. Pirenópolis, Goiás** (Vol. 17), 2019.

COELHO, R.V.F.; BEDA, T.A.; DE OLIVEIRA, N.A. (2021). Pênfigo Foliáceo em cão da raça Dachshund: Relato de caso. ***Pubvet,*** *15*, 186.

COLOMBOA, K.C.; RICARDO, A.L.D.; GASPARINA, A.; CASAGRANDE, A.G.; LORINIA, R.; CHAGASA, P.M.; CRIPPA, A.L.B**. FARMACODERMIA EM PEQUENOS ANIMAIS.**

COSTA-VAL, A.P.C. Doenças cutâneas auto-imunes e imunomediadas de maior ocorrência em cães e gatos: revisão de literatura. **Revista Clínica Veterinária. São Paulo**, ano XI, n. 60, p. 68-74, 2006.

DALEGRAVE S.; FIORIN, D.F.T.; MANSOUR, E.G.; DE MATOS, M.R.; ERDMANN, R.H.; FLECKE, L.R.; DE OLIVEIRA, E.C. (2021). Penfigoide bolhoso em cão. **Acta Scientiae Veterinariae,** *49*(1), 609.

ENSINA, L. F.; FERNANDES, F. R.; DI GESU, G.; MALAMAN, M. F.; CHAVARRIA, M. L.; BERND, L. A. G. Reações de hipersensibilidade a medicamentos.**Revista brasileira de alergia e imunopatologia**, v. 32, n. 2, p. 42-47, 2018.

FERREIRA, T. C. et al. Patogenia, biomarcadores e imunoterapia nas dermatopatias autoimunes em cães e gatos. Uma Revisão. **Revista Brasileira de Higiene e Sanidade Animal**, v. 9, n. 2, p. 299–319, 25 maio 2015.

GIACHETTO, G.; DANZA, A.; LUCAS, L.; CRISTIANI, F.; GUÑETTI, L.; VÁZQUEZ, X.; GRECZANIK, A. Hospitalizaciones por reacciones adversas a medicamentos y abandono del tratamento farmacológico em el hospital universitário. **Revista Médica del Uruguay**, v.24, n.2, 2008.

GONSALVES-HUBERS, T. Pemphigus erythematosus in a Chow-Chow. In: **Canadian Veteterinary Journal, Canadá**,v. 46. p. 925-927, 2005.

GROSS, T.L. et al. Bullous and vesicular diseases of the epidermis and dermal epidermal junction. In: **Veterinary dermatopathology: a microscopic evaluation of canine and feline skin disease**. 1.ed. Mosby-Year Book, 1992. p.31-33.

GROSS, T.L. et al. Interface diseases of the dermal-epidermal junction. Skin diseases of the dog and cat: clinical and histopathologic diagnosis. 2.ed. **Blackwell Publishing**, p.61-62,

2005.
HARVEY, R.G. & MCKEEVER, P.J. **Manual Colorido de Dermatologia do Cão e do Gato: Diagnóstico e Tratamento.** São Paulo: Revinter. 2004. 240 p.

HNILICA, K.A.; PATTERSON, A.P. Autoimmune and immune-mediated skin disorders: Small animal dermatology: a color atlas and therapeutic guide. 4th ed. [place unknown]: **ELSEVIER;** 2016. 652 p. 15 vol. ISBN: 9780323376518.

KERSHENOVICH, R. et al. Diagnosis and classification of pemphigus and bullous pemphigoid. **Autoimmunity Reviews,** v.13, p.477-481, 2014.

LARSSON, C.E.; LUCAS, R.; OTSUKA, M.; MICHALANY, N.S. Pênfigo foliáceo em cães - primeiras descrições em São Paulo: relato de casos. **Clínica Veterinária**. 1998 ; 3(13): 28-32.[citado 2022 dez. 17]

LARSSON, C.E. Wandering through the autoimmune dermatoses: Pemphigus Complex. World Small Animal Veterinary Congress, 30th. 2005, México. **Proceedings of the 30th World Small Animal Veterinary Congress:** FECAVA, 2005.

LARSSON, C.E.; LUCAS, R. **Tratado de medicina externa: dermatologia veterinária. 1.ed.** São Paulo: Interbook, 2016.

LARSSON, CE. 1996. **Dermatopatias alérgicas-hipersensibilidade medicamentosa** (HM). Clínica Veterinária, 5, 351-355.

MAKINO et al. Induction of skin lesions by ultraviolet B irradiation in a case of pemphigus erythematosus. **Acta DermatoVenereologica**. v. 94, p.487-488, 2014.

MUELLER, R.S. Immune-mediated skin diseases. **56° Congresso Nazionale Multisala Scivac**. 2005, Itália.

NAYAK, S.; ACHARJYA, B. Reação cutânea adversa a medicamentos. Indian J. **Dermatol**., v.53, p.2-8, 2008.

OLIVRY, T.; LINDER, K.E. Dermatoses affecting desmosomes in animals: a mechanistic review of acantholytic blistering skin diseases. **Veterinary Dermatology**. v.20, p.313-326, 2009

OSBORN, S.C. Autoimmune diseases in the dog. North America Veterinary Conference. 2006, Nova Iorque. NAVC Proceedings 2006: **North American Veterinary Conference: International Veterinary Information Service**, 2006.

PEDERSEN, N.C. A review of immunologic diseases of the dog. **Vet Immunol Immunopathol.** 1999 Aug 2;69(2-4):251-342. doi: 10.1016/s0165-2427(99)00059-8.

PÉREZ, O.P.; YABOR, V.A. Necrólisis epidérmica tóxica: descripción de 1 caso. **Revista Cubana de Pediatria,** v. 73, n.4, p. 245-248, 2001.

REGATEIRO, F.; FARIA, E. Mecanismos imunopatológicos das reações de hipersensibilidade a fármacos. **Revista Portuguesa de Imunoalergologia**, v. 24, n. 2, p. 63-78, 2016.

SANTOS, F.P.; QUITÉRIO, L.M.; PINTO, V.B.; GOMES, L.B. Farmacodermia: tipos de identificação, drogas envolvidas e classes medicamentosas que acometem os pacientes internados no ambulatório de dermatologia. **Revista Brasileira de Farmácia Hospitalar e Serviços de Saúde** , *[S. l.]* , v. 6, n. 2, 2019. Disponível em: https://www.rbfhss.org.br/sbrafh/article/view/223. Acesso em: 5 jul. 2023.

SCOTT D.W. et al. Immune-mediated skin disorders. **Small Animal Dermatology**. 5th ed. W.B. Saunders, Philadelphia. p.667-779, 2001.

SCOTT, D.W. et al. Doenças imunológicas da pele. Muller & Kirk, dermatologia de pequenos animais. 5.ed. **Interlivros,** p. 549-551, 1996.

SHINYA, K.; NOMURA, K.; WADA, S.; MORIOKA, H.; UMEMURA, T. Pênfigo foliáceo com achados histológicos e imunohistológicos típicos em um cão. **J. Vet. Ciências Médicas**. 1996; 58 :815–817.

SILVA, L.M.; ROSELINO, A. M. F. Reações de hipersensibilidade a drogas (farmacodermia). **Medicina (Ribeirão Preto)**, *[S. l.]*, v. 36, n. 2/4, p. 460-471, 2003. DOI: 10.11606/issn.2176-7262.v36i2/4p460-471. Disponível em: https://www.revistas.usp.br/rmrp/article/view/29419. Acesso em: 5 jul. 2023.

SILVARES, M.R.C.; ABBADE, L.P.F.; LAVEZZO, M.; GONÇALVES, T. M.; ABBADE, J.F. Reações cutâneas desencadeadas por drogas. **Anais Brasileiros de Dermatologia**, v. 83, p. 227-232, 2008.

SOUSA, B. et al. Penfigóide Bolhoso em Lactente. **Acta Médica Portuguesa. Portugal,** n. 18, p.159-162, 2005.

TIZARD, I.R. Imunologia veterinária: introdução. 9. ed. São Paulo: **Elsevier,** 533p., 2014.

WACHHOLZ, P.l.; BIERHALS, E.S.; ROBALDO, G.F.; ZAMBONI, R.; BONEL, J.; FRANÇA, R.T. et al (2022). Pênfigo foliáceo em um cão–Relação clínica, citopatológica e histopatológica. **Research, Society and Development,** *11*(2), e23611225683-e23611225683.

WILKINSON, G.T; HARVEY, R. G. **Atlas colorido de dermatologia dos pequenos animais**. 4ed. 1996.