UNIVERSIDADE FEDERAL DOS VALES DO JEQUITINHONHA E MUCURI

INSTITUTO DE CIÊNCIAS AGRÁRIAS

Dálila Ferrão da Silva

ESTUDO DAS CITOPATOLOGIAS REALIZADAS NO PERÍODO DE 2020 A 2022 EM UMA CLÍNICA VETERINÁRIA DO MUNICÍPIO DE UNAÍ, MINAS GERAIS, BRASIL

Unaí

2023

Dálila Ferrão da Silva

ESTUDO DAS CITOPATOLOGIAS REALIZADAS NO PERÍODO DE 2020 A 2022 EM UMA CLÍNICA VETERINÁRIA DO MUNICÍPIO DE UNAÍ, MINAS GERAIS, BRASIL

Trabalho de Conclusão de Curso apresentado ao Curso de Medicina Veterinária da Universidade Federal dos Vales do Jequitinhonha e Mucuri como requisito para obtenção do título de Bacharel

Orientadora: Prof.ª Dr.ª Soraia de Araújo Diniz

Unaí

2023

Dálila Ferrão da Silva

ESTUDO DAS CITOPATOLOGIAS REALIZADAS NO PERÍODO DE 2020 A 2022 EM UMA CLÍNICA VETERINÁRIA DO MUNICÍPIO DE UNAÍ, MINAS GERAIS, BRASIL

Trabalho de Conclusão de Curso apresentado ao Curso de Medicina Veterinária da Universidade Federal dos Vales do Jequitinhonha e Mucuri como requisito para obtenção do título de Bacharel.

Orientadora: Prof.ª Dr.ª Soraia de Araújo Diniz

Documento assinado digitalmente
PAULO FERNANDES MARCUSSO
Data: 06/02/2023 14:55:09-0300
Verifique em https://verificador.iti.br

Prof.º Dr.º Paulo Fernandes Marcusso

Universidade Estadual Paulista – UNESP

Documento assinado digitalmente
MARILIA CRISTINA SOLA
Data: 07/02/2023 11:56:49-0300
Verifique em https://verificador.iti.br

Prof.ª Dr.ª Marília Cristina Sola

Universidade Federal dos Vales do Jequitinhonha e Mucuri – UFVJM

Documento assinado digitalmente
SORAIA DE ARAUJO DINIZ
Data: 07/02/2023 16:45:35-0300
Verifique em https://verificador.iti.br

Prof.ª Dr.ª Soraia de Araújo Diniz

Universidade Federal dos Vales do Jequitinhonha e Mucuri – UFVJM

Unaí

2023

AGRADECIMENTOS

Primeiramente agradeço à Deus em sua infinita bondade e amor por todas as bênçãos em minha vida e por ser um guia diante todas as adversidades, me erguendo e me dando determinação em cada obstáculo que encontrei. Essa vitória dedico a tua graça e glória!

À minha querida mãe, minha eterna gratidão. Agradeço por ser minha base e inspiração de mulher forte e batalhadora, que sempre se mostrou otimista e me ajudou e aconselhou nos momentos difíceis. Você sempre foi e será meu maior exemplo de força e coragem. Essa vitória é sua mãe!

Agradeço à minha família por todo apoio. Aos meus tios e tias, primos e primas, ao meu pai, meu irmão Douglas e minha cunhada Adriana, por sempre estarem presentes me apoiando nas vitórias e momentos difíceis. Aos meus avós Rita, Antônio, Albertino e Terezinha por me transmitirem força e coragem para enfrentar a jornada da vida.

Aos meus queridos professores que se fizeram presentes e se destacaram durante a graduação, demonstrando amor e dedicação à profissão, em especial aos professores Soraia, Marília, Paulo, James, Thaís, Ricardo, Heloísa e Bruno. A vocês deixo minha imensa gratidão por todos os conselhos, conhecimentos, vivências e experiências, que me fizeram crescer e evoluir durante minha trajetória.

Aos meus queridos amigos Lara e Leandro pela amizade e apoio, que mesmo à distância se fizeram presentes. A todos os meus amigos e colegas que vivenciaram essa jornada junto comigo, em especial Júlia, Iara e Victor que compartilharam muitos momentos e me acompanharam durante os anos da graduação.

Ao meu querido companheiro de vida David, que foi mais que um amigo, parceiro e conselheiro durante esta jornada. Gratidão por todos os momentos que passamos juntos e por sempre se fazer presente nos momentos de batalhas e conquistas. Agradeço também por se aventurar comigo nesta jornada e por nunca me deixar abalar diante os obstáculos. Você sempre será pra mim uma fonte de inspiração e de pessoa humana que enfrenta as batalhas com todo o seu coração e carinho. Essa conquista também é sua! Te amo muito!

Gratidão a todas as pessoas que contribuíram direta ou indiretamente para minha evolução e crescimento profissional e pessoal, a vocês o meu muito obrigado!

RESUMO

O fundamento do exame citológico se baseia sobretudo na análise individual das células e na identificação de possíveis alterações de processos patológicos. Possibilitando que as amostras sejam coletadas por métodos simples, diretos ou indiretos, de forma segura, minimamente invasiva, com baixo custo e resultados rápidos. Constituindo, desta forma, uma importante ferramenta auxiliar para médicos veterinários em diagnósticos de processos inflamatórios, infecciosos, hiperplásicos ou neoplásicos, facilitando a triagem e decisões clínicas pertinentes que auxiliam no diagnóstico, prognóstico e manejo do caso. O propósito deste trabalho consiste em descrever as frequências e os achados das citologias realizadas em cães e gatos em uma clínica veterinária no município de Unaí-Minas Gerais, no período de janeiro de 2020 a julho de 2022, mediante a análise dos laudos citopatológicos. Dentre os laudos analisados, 69,15% tinham origem neoplásica, 18,18% eram processos infecciosos e/ou parasitários, 18,18% processos císticos, 6,06% processos hiperplásicos e 6,06% categorizados como outros. Os cães representaram a maior parte dos laudos analisados com 94%, sendo que os animais Sem Padrão Racial Definido (SPRD) constituíram a maioria com 34,92% de diagnósticos neoplásicos. A faixa etária de maior frequência dos cães diagnosticados com neoplasias foi igual ou superior aos 6 anos de idade, com 81,08% dos diagnósticos. Os laudos dos felinos demonstraram que 66,67% eram sugestivos de neoplasias, sendo que 50% destes foram coletados em efusões torácicas. A pele e tecido subcutâneo foi o principal local de coleta das citologias e representou 58,11% de todas as amostras neoplásicas, seguido do tecido mamário com 14,86% . Dentre o total de neoplasias diagnosticadas, o Carcinoma/ Adenocarcinoma foi o diagnóstico de maior destaque, seguido do Mastocitoma, com respectivamente 25% e 12,16% dos laudos. Concluiu-se, portanto, que as neoplasias mais diagnosticadas foram os carcinomas/ adenocarcinomas e mastocitomas, e aquelas com origem de células redondas tiveram maior ocorrência.

Palavras-chave:

Citologia. Neoplasias. Oncologia. Cães. Gatos

ABSTRACT

The foundation of the cytological examination is based mainly on the individual analysis of the cells and on the identification of possible alterations of pathological processes. Enabling samples to be collected by simple, direct or indirect methods, safely, minimally invasive, with low cost and quick results. Thus constituting an important auxiliary tool for veterinarians in diagnosing inflammatory, infectious, hyperplastic or neoplastic processes, facilitating screening and relevant clinical decisions that aid in the diagnosis, prognosis and management of the case. The purpose of this work is to describe the frequencies and findings of cytology performed in dogs and cats at a veterinary clinic in the municipality of Unaí-Minas Gerais, from January 2020 to July 2022, through the analysis of cytopathological reports. Among the reports analyzed, 69.15% had neoplastic origin, 18.18% were infectious and/or parasitic processes, 18.18% cystic processes, 6.06% hyperplastic processes and 6.06% categorized as other. Dogs accounted for most of the reports analyzed with 94%, and animals Without Defined Breed Pattern (SPRD) constituted the majority with 34.92% of neoplastic diagnoses. The age group with the highest frequency of dogs diagnosed with neoplasms was 6 years old or older, with 81.08% of diagnoses. The feline reports showed that 66.67% were suggestive of neoplasms, and 50% of these were collected in thoracic effusions. The skin and subcutaneous tissue was the main site for cytology collection and represented 58.11% of all neoplastic samples, followed by breast tissue with 14.86%. Among the total number of neoplasms diagnosed, Carcinoma/Adenocarcinoma was the most prominent diagnosis, followed by Mastocytoma, with respectively 25% and 12.16% of the reports. It was concluded, therefore, that the most diagnosed neoplasms were carcinomas/adenocarcinomas and mast cell tumors, and those originating from round cells had a higher occurrence.

Keywords:

Cytology. Neoplasms. Oncology. Dogs. Cat.

LISTA DE FIGURAS

Figura 1 - Frequência de neoplasias (n) diagnosticadas em cães e atendidos em uma clínica veterinária, Unaí (MG), nos períodos de 2020 a 2022.....20

Figura 2 - Análise da predisposição etária de cães e gatos com diagnóstico citológico sugestivo de processo neoplásico, atendidos em uma clínica veterinária, Unaí (MG), nos períodos de 2020 a 2022.....21

LISTA DE TABELAS

Tabela 1 - Frequência de cães em função do padrão racial acometidos por neoplasias, atendidos na Clínica Veterinária Pet Stop, Unaí (MG), nos períodos de 2020 a 2022.....22

Tabela 2 - Ocorrência das neoplasias de acordo com a localização anatômica, de cães e gatos atendidos numa Clínica Veterinária em Unaí (MG), no período de 2020 a 2022.....23

Tabela 3 - Localização anatômica das neoplasias diagnosticadas na pele e subcutâneo, de cães e gatos atendidos na Clínica Veterinária PetStop, Unaí (MG), no período de 2020 a 2022.....24

Tabela 4 - Tipos neoplásicos de maior ocorrência na pele e tecido subcutâneo em cães e gatos atendidos na Clínica Veterinária Pet Stop, Unaí (MG), no período de 2020 a 2022.....25

Tabela 5 - Tipos neoplásicos de maior ocorrência no sistema genital em cães e gatos atendidos na Clínica Veterinária Pet Stop, Unaí (MG), no período de 2020 a 2022.....26

Tabela 6 - Tipos neoplásicos de maior ocorrência em linfonodos de cães e gatos atendidos na Clínica Veterinária Pet Stop, Unaí (MG), no período de 2020 a 2022.....27

SUMÁRIO

1 INTRODUÇÃO.....11

2 OBJETIVOS.....12

2.1 Objetivos gerais.....12

2.2 Objetivos específicos.....12

3 REVISÃO BIBLIOGRÁFICA.....12

3.1 Coleta do material.....12

***3.1.1 Citologia por agulha fina*.....12**

***3.1.2 Citologia esfoliativa*.....13**

***3.1.3 Imprint e citologia indireta*.....14**

***3.1.4 Lavados e fluidos*.....14**

3.2 Citologia Oncológica.....14

***3.2.1 Classificação das neoplasias*.....15**

***3.2.1.1 Neoplasias epiteliais*.....15**

***3.2.1.2 Neoplasias mesenquimais*.....15**

***3.2.1.3 Neoplasias de células redondas*.....16**

***3.2.2 Critérios de malignidade*.....16**

4 MATERIAL E MÉTODOS.....17

5 RESULTADOS E DISCUSSÃO.....18

6 CONCLUSÃO.....29

7 REFERÊNCIAS 30

INTRODUÇÃO

Segundo dados de 2021 da Associação Brasileira de Indústria de Produtos para Animais de Estimação (ABINPET), o crescimento acumulado de animais representa 149,6 milhões, sendo destes 58,1 milhões de cães e 27,1 milhões de gatos. Concomitantemente à crescente proximidade do homem com os animais de estimação há o aumento de estudos e pesquisas das diversas patologias que afetam os animais na rotina veterinária.

Os atendimentos veterinários na rotina clínica de cães e gatos vêm aumentando ao longo dos últimos anos, em conjunto com a busca por novos métodos diagnósticos que resolvam os problemas clínicos nas diferentes espécies. Uma das vertentes para a busca de novos métodos está ligada a aplicação de procedimentos acessíveis com resultados mais rápidos e precisos.

O exame citológico representa um método diagnóstico de grande facilidade de realização, com resultados que podem ser interpretados em poucos minutos. Além disso, representa uma ferramenta auxiliar extremamente valiosa na rotina, visto que por ser um método minimamente invasivo permite ser realizado sem que o animal seja submetido a procedimentos mais extremos que aumentam o custo e risco do exame.

A citopatologia se fundamenta na análise individual das células e identificação da natureza do processo patológico envolvido (SILVA *et al.*, 2020), de modo a facilitar a triagem e decisões clínicas pertinentes que auxiliam no diagnóstico, prognóstico e manejo do caso (RASKNIN, 2016). Portanto, a aplicabilidade do exame citológico permite que o clínico consiga avaliar individualmente as células presentes em determinada afecção sem a necessidade de intervenções invasivas no animal.

Apesar da boa assertividade apresentada pela análise citológica, algumas inferências podem ser encontradas durante a execução do exame, como a baixa disposição de conteúdo da amostra, a possibilidade de perda celular por lise (ROSOLEM et al., 2013), a perda da arquitetura tecidual (BRAZ *et al.*,2016) e a contaminação sanguínea (SALZEDAS & CALDERARO, 2020). Contudo, representa um método que auxilia o clínico para uma triagem segura auxiliando-o na tomada de decisões e possíveis procedimentos e tratamentos que possam ser realizados.

A coleta do material para a análise citológica pode ser feita por diversas técnicas, como a citologia por agulha fina, citologia esfoliativa, biópsias por impressão direta (*imprint*) e

indireta (utilizando escovas citológicas, *swabs* e lavados). As diversas possibilidades de execução do exame citológico permitem a interpretação citodiagnóstica de processos inflamatórios ou infiltrados celulares, respostas à lesão tecidual, processos hiperplásicos e neoplásicos (RASKIN,2016). A identificação das características citomorfológicas também permite que nos processos neoplásicos seja possível caracterizar as células quanto a sua morfologia, tamanho, quantidade e disposição na amostra (SANTANA *et al.,* 2016). Cumprindo apropriadamente a função de diferenciar os processos neoplásicos de não neoplásicos e caracterizar as neoplasias quanto a benignidade ou malignidade.

Perante a importância da citologia diagnóstica para as diversas patologias que afetam os animais atendidos na rotina veterinária, este trabalho objetiva realizar um estudo dos exames citológicos realizados em uma clínica veterinária, localizada no município de Unaí- Minas Gerais, e identificar a frequência das afecções diagnosticadas em cães e gatos.

OBJETIVOS

1 Objetivo geral

Descrever os achados nas citologias realizadas no período de janeiro de 2020 a julho de 2022 em uma clínica veterinária localizada no município de Unaí-MG.

2 Objetivos específicos

Descrever as características das citologias realizadas em uma clínica veterinária no município de Unaí.

Calcular a frequência das patologias diagnosticadas em cães e gatos mediante o exame citológico.

REVISÃO DE LITERATURA

1 Coleta do material

1.1 Citologia por Agulha Fina

A citologia por agulha fina pode ser realizada por aspiração (punção) ou por capilaridade. A punção aspirativa por agulha fina (PAAF) consiste em isolar manualmente o tecido e inserir a agulha acoplada a um êmbolo, aspirando o conteúdo sob vácuo, seguido da introdução e retirada da agulha várias vezes com movimento de vai e vem em várias direções.

Logo em seguida, o material coletado pode ser depositado na lâmina de vidro ou tubo de EDTA, dependendo da amostra coletada (MEYER et al., 2016). A punção por aspiração permite a coleta de material de formações sólidas na pele (como nódulos, massas, tumores), glândulas e tecidos com pouca esfoliação (OLIVEIRA *et al.*, 2021).

A coleta por capilaridade pode ser realizada posicionando a agulha no interior do tecido, permitindo a entrada das células na agulha por capilaridade, realizando-se novas introduções repetidas da agulha de três a seis vezes. A capilaridade é aplicável a tecidos proliferativos e com maior vascularização (OLIVEIRA *et al.*, 2021).

As amostras coletadas são geralmente dispostas em lâminas microscópicas mediante a técnica de *squash* ou esmagamento, que consiste na deposição de uma pequena quantidade de material na lâmina redistribuído com o auxílio de outra lâmina, que é deslizada em um movimento único e contínuo (MEYER et al., 2015). Enquanto o preparo de lâminas de *swabs* ou escovas citológicas se baseia em rolar suavemente o objeto sobre a lâmina microscópica com movimento semelhante ao realizado durante a coleta (NELSON & COUTO, 2015).

As amostras dispostas em lâminas podem ser coradas utilizando corantes do tipo Romanowsky, visto que são de fácil utilização e execução rápida, oferecendo resultados detalhados do núcleo e citoplasma celulares (MEYER et al., 2015). Dentre os corantes do tipo Romanowsky, os mais recomendados são Wright, Giemsa, Papanicolau e Diff-Quik (panótico rápido), sendo o último o mais utilizado devido menor custo de aquisição (BORGES, 2012).

A realização da citologia aspirativa por agulha fina (CAAF) auxiliada pela ultrassonografia aumenta o alcance do exame na rotina clínica, permitindo a realização de procedimentos pouco invasivos para a obtenção de material em órgãos e cavidades internas (SHARKEY, 2011). O ultrassom permite que a agulha a ser introduzida no tecido possa ser guiada e visibilizada em locais de difícil acesso (MEYER et al., 2015).

1.2 Citologia esfoliativa

A citologia esfoliativa ou raspado se baseia na obtenção de células superficiais mediante a raspagem (esfoliação) da lesão utilizando uma lâmina de bisturi. É indicada para a avaliação de exsudatos ou para a identificação de agentes parasitários ou infecciosos, bem como para a obtenção de material quando a técnica de *imprint* não for suficiente para coletar material. Este método se restringe às lesões superficiais se resumindo na maioria das vezes em processos infecciosos ou inflamatórios (SANTANA et al., 2016).

1.3 *Imprint* e citologia indireta

O esfregaço por impressão direta *(imprint)* permite a coleta das células por contato direto de uma lâmina microscópica em tecidos onde as células se esfoliam com facilidade, como em biópsias ou lesões ulceradas. O decalque permite a coleta de células em tecidos que esfoliam ao corte, permitindo uma avaliação instantânea da biópsia, que pode ser interpretada comparativamente aos achados histopatológicos (MEYER et al., 2015).

A citologia indireta utilizando *swabs*, escovas citológicas e lavados são indicadas para cavidades e locais de difícil acesso por outras técnicas, como ocorre nos condutos corporais, mucosa vaginal e fistulações (SANTANA *et al*., 2016), enquanto os lavados são mais indicados para a coleta de células em órgãos cavitários (GRANDI et al., 2014).

1.4 Lavados e fluidos

As amostras de fluidos ou provenientes de lavados devem ser colhidas em tubos com EDTA (ácido etilenodiaminotetracético) para a preservação celular e evitar a coagulação das amostras. Desta forma, as amostras são centrifugadas e o sedimento é coletado para a confecção da lâmina citológica. As amostras que se apresentem com pouca celularidade podem ser misturadas com soro do animal para a centrifugação e preparação das lâminas (SANTANA et al., 2016).

2 Citologia Oncológica

As interpretações do exame citológico têm o objetivo principal em diferenciar processos neoplásicos de inflamatórios. Sendo as amostras com presença de células inflamatórias e/ou com poucas células displásicas indicativas de processos inflamatórios, e as amostras com células atípicas são indicativas de processos hiperplásicos ou neoplásicos. É possível encontrar um misto de células inflamatórias e atípicas que sugerem o estabelecimento de um processo neoplásico em conjunto com inflamação secundária ou um processo inflamatório somado a uma displasia secundária, sendo nestes casos o difícil estabelecimento do diagnóstico (RASKIN, 2016)

A classificação das neoplasias se baseia na apresentação citomorfológica das células e pode ser classificada em epiteliais, mesenquimais, células redondas e de núcleos livres. Entretanto, algumas neoplasias pouco diferenciadas podem ser difíceis de categorizar (SANTANA et al., 2016).

3.1 Classificação das neoplasias

2.1.1. Neoplasias epiteliais

Originadas principalmente de superfícies de revestimento, tecidos glandulares ou parenquimatosos, se caracterizam por aglomerados de células redondas ou poligonais. A forte celularidade apresentada por essas neoplasias se esfolia em fileiras ou grupos, e as células apresentam bordas do citoplasma bem definido que se aderem firmemente às células adjacentes, formando áreas contínuas de adesão celular (RASKIN, 2016).

A nomenclatura designada para estas neoplasias é carcinoma, quando não glandular, e adenocarcinoma, se glandular. Neoplasias de origem glandular apresentam formato acinar e relevante vacuolização no citoplasma, enquanto que aquelas de origem aglandular podem apresentar citoplasma basofílico e graus diferentes de queratinização. Adenoma sebáceo, carcinoma de células transicionais, mesotelioma, adenocarcinoma pulmonar são exemplos de neoplasias epiteliais (SANTANA et al., 2016).

Alguns autores classificam as neoplasias de núcleos livres como epiteliais. Estas neoplasias se apresentam como células com núcleos isolados pouco aderentes, alta celularidade que se esfoliam em fileiras pobremente aderidas e bordas pouco distintas. Apresentam formato celular redondo ou poligonal com núcleos edentados ou arredondados. Geralmente apresentam origem endócrina, neuroendócrina ou neurais, como ocorre nas neoplasias de tireoide e de células de ilhotas (RASKIN, 2016).

2.1.2. Neoplasias mesenquimais

Se originam de tecidos embrionários que formam os tecidos conjuntivo, como o cartilaginoso, muscular, ósseo, liso, e os vasos sanguíneos e linfáticos. São caracterizadas por baixa quantidade de células na amostra, devida a baixa esfoliação. São células que se apresentam isoladas ou em pequenos aglomerados com conteúdo extracelular eosinofílico amorfo, apresentam formato oval, estrelado ou fusiforme com citoplasma em vários graus de basofilia, escasso, e com núcleos redondos a elípticos (RASKIN, 2016).

Quando malignas são denominadas sarcomas e apresentam características pleomórficas. As neoplasias benignas apresentam sufixo *-oma*, contudo, algumas de caráter maligno podem receber esse sufixo, como ocorre no melanoma e mastocitoma. Enquanto que as neoplasias originadas de hemácias e granulócitos recebem a terminologia leucemia (DAGLI, 2015).

2.1.3. Neoplasias de células redondas

As neoplasias de células redondas esfoliam moderadamente e se apresentam como células redondas com núcleos redondos a ovais e distribuídas uniformemente (RASKIN, 2016). A maioria destas neoplasias possuem origem embrionária mesenquimal, entretanto sua classificação na citologia se correlaciona com as características citomorfológicas apresentadas pelas células (SILVA et al., 2020).

Estas neoplasias possuem correlação com as células hematopoiéticas e, portanto, apresentam núcleo com tamanho cerca de duas a quatro vezes o diâmetro de hemácias. Os linfomas, mastocitomas, histiocitomas, plasmocitomas e Tumor Venéreo Transmissível (TVT) são exemplos deste grupo (RASKIN,2016).

2.2 Critérios de malignidade

Os critérios de malignidade podem ser divididos em gerais e nucleares, e se baseiam nas características atípicas das células e no índice mitótico celular. no pleomorfismo, razão núcleo-citoplasma, anisocariose, cromatina nuclear grosseira, alterações nucleares, moldagem nuclear, multinucleação, e figuras mitóticas anormais (RASKIN, 2016).

Os critérios gerais incluem anisocitose, macrocitose, hipercelularidade e pleomorfismo. Enquanto que os critérios nucleares compreendem anisocariose e macrocariose, multinucleação, relação núcleo-citoplasma anormal, nucléolo anormal, mitoses anormais ou atípicas, cromatina nuclear grosseira, deformação celular, além dos critérios citoplasmáticos de malignidade com as alterações citoplasmáticas (SANTANA et al., 2016).

Os processos neoplásicos benignos apresentam células com tamanho uniforme, relação núcleo citoplasma e características nucleares uniformes. Enquanto que os processos malignos se apresentam com três ou mais critérios de anormalidade celular e imaturidade (RASKIN, 2016).

As neoplasias malignas são infiltrativas, com crescimento rápido e invasivo, mitoses atípicas e frequentes, e geralmente com metástases. As neoplasias benignas são geralmente localizadas, sem metástase, diferenciadas, com crescimento lento, e, raras e normais figuras de mitoses (LOPES, 2002).

Frente às diversas características relacionadas à citologia, como os diferentes métodos de coleta, tipos de corantes e indicações e contraindicações de cada método, é importante que

cada exame citológico seja pensado e planejado antes de sua realização, principalmente para evitar erros durante e após a coleta que possam interferir nos resultados, bem como nas intercorrências que podem surgir durante a coleta do material.

MATERIAL E MÉTODOS

O estudo foi realizado a partir de informações disponíveis em laudos citopatológicos. Foram analisados 100 laudos citopatológicos de atendimentos realizados em cães e gatos entre janeiro de 2020 a julho de 2022, numa clínica veterinária, localizada no município de Unaí, Minas Gerais. As coletas citológicas foram realizadas em animais submetidos a consultas clínicas prévias e analisadas em laboratório clínico veterinário da própria instituição.

O material biológico foi coletado utilizando a técnica mais adequada para a característica da lesão apresentada, as técnicas utilizadas foram PAAF, CAAF e *imprint.* Em seguida, o material foi depositado e redistribuído em lâminas microscópicas, coradas pelo método panótico rápido e analisadas em microscópio óptico (Thrall et al., 2017), seguido da confecção do laudo citopatológico.

Foram utilizadas as informações referentes ao animal, como raça, sexo e idade. Bem como as características do material recebido para análise, as características macroscópica e microscópica da lesão, o diagnóstico sugestivo e as observações pertinentes feitas pelo patologista veterinário responsável pelo laudo.

Os resultados foram avaliados e classificados de acordo com as características citomorfológicas observadas, sendo divididos em 6 grupos diferentes: (1) neoplasias benignas e malignas; (2) hiperplasias; (3) processos inflamatórios agudos e crônicos (piogranulomatoso, granulomatoso ou misto); (4) processos infecciosos ou parasitários; (5) processos císticos e (6) outros.

Os resultados foram tabelados para realização de análise descritiva e teste de qui-quadrado para comparação das frequências observadas (Sampaio, 1998). Para tabulação e análise foram utilizados os softwares *Microsoft Excel 2016* ®e *InfoStat* ®.

RESULTADOS E DISCUSSÃO

Nos 100 laudos citológicos realizados em cães e gatos foram analisadas 107 amostras citológicas, visto que alguns laudos continham mais de uma amostra do mesmo animal coletada em locais diferentes.

Das 107 amostras analisadas, 69,15% (n=74) foram diagnosticadas como neoplásicas e 30,85% (n=33) não neoplásicas. Dentre as amostras não neoplásicas, 51,51% (n=17) foram categorizadas como processos inflamatórios agudos e crônicos, 18,18% (n=6) como processos infecciosos e/ ou parasitários, 18,18% (n=6) como processos císticos (sialocele e cisto epidérmico), 6,06% (n=2) em hiperplasias e 6,06% (n=2) categorizadas como outros (sendo um diagnóstico de hemopericárdio e outro inconclusivo).

Quanto à espécie, 94% (n=94) dos laudos eram de cães e 6% (n=6) de felinos. Nos felinos, foram diagnosticados quatro processos neoplásicos,um processo infeccioso e/ou parasitário e um diagnóstico inconclusivo. Em contrapartida com os cães que apresentaram setenta diagnósticos de processos neoplásicos, dezessete processos inflamatórios agudos e crônicos, seis processos císticos, cinco processos infecciosos e/ou parasitários, duas hiperplasias e um hemopericárdio (classificado como outros).

Considerando-se as amostras não neoplásicas, a maioria foram representadas pelos processos inflamatórios com 51,51% (n=17) de diagnósticos, valores superiores aos encontrados por Borges *et al.* (2016) e Oliveira *et. al* (2021), que encontraram respectivamente 47,40% e 43,80%. No que se refere aos processos inflamatórios agudos e crônicos, as inflamações piogranulomatosas prevaleceram com 67,71% (n=11), seguido das granulomatosas com 11,76% (n=2). Considerando o local de coleta das amostras nos processos inflamatórios, 58,82% (n=10) foram coletadas em formações na pele e subcutâneo. Em alguns laudos de processos inflamatórios foi indicado o exame histopatológico confirmatório, isso se deve principalmente ao fato de o processo inflamatório poder mascarar a origem neoplásica, dificultando a análise e podendo gerar diagnósticos falsos negativos (SIMEONOV, 2010; GHISLENI et al., 2006).

Os processos infecciosos e/ou parasitários diagnosticados foram de 66,67% (n=4) para infecções bacterianas e 33,33% (n=2) em infecções parasitárias, representando, portanto, quantidades pouco expressivas do total de diagnósticos. As infecções bacterianas diagnosticadas foram principalmente com morfologia cocos e presença de neutrófilos íntegros

e degenerados e macrófagos. Um animal foi diagnosticado com erliquiose e a amostra foi coletada por aspirado de medula óssea e linfonodo, outro foi diagnosticado com leishmaniose e piodermatite profunda. Oliveira et. al (2021) ressalta a importância de exames microbiológicos para melhor segurança no diagnóstico e eficácia terapêutica. Tal importância refletiu no presente estudo, uma vez que houve nestes casos a indicação do exame microbiológico para confirmação diagnóstica e acompanhamento das lesões.

Dentre as hiperplasias diagnosticadas 33,33% (n=1) foi hiperplasia mamária, 33,33% (n=1) hiperplasia nodular hepática e 33,33% (n=1) hiperplasia prostática benigna. Dos processos císticos categorizados, 50% (n=3) foram cistos epidérmicos e os outros 50% (n=3) foram sialocele/sialoadenite.

Acerca das neoplasias, aquelas de células redondas tiveram uma frequência de 37,84% (n=28), enquanto epitelial e mesenquimal representaram respectivamente 35,13% (n=26) e 27,02% (n=20) dos diagnósticos neoplásicos. Resultados semelhantes aos encontrados por Rossetto et al. (2009) e Rosolem et al. (2013) que encontraram maior prevalência de neoplasias de células redondas seguido de neoplasias epiteliais e mesenquimais. A maior frequência das neoplasias de células redondas se deve principalmente ao maior número de diagnósticos de Mastocitoma e Tumor Venéreo Transmissível (TVT). Somando-se a maior prevalência no país e ao nível de esfoliação durante a coleta, o que torna estas neoplasias de maior detecção nos diagnósticos (GUEDES et al., 2000), bem como da alta prevalência e transmissão do TVT no Brasil (ROSSETTO et al., 2009).

Avaliando-se o contexto geral das neoplasias diagnosticadas (Tab.1), os Adenocarcinomas/Carcinomas tiveram a maior frequência no estudo com 25% (n=18), seguido do Mastocitoma 12,16% (n=9) e Osteossarcoma 9,46% (n=7), e em menor frequência, mas com registros significativos o TVT 8,11% (n=6) e linfoma 6,76% (n=5). As neoplasias Plasmocitoma, Fibroma odontogênico, Hemagiossarcoma e Tumor benigno de folículo piloso tiveram somente um diagnóstico e, portanto, foram agrupadas na categoria outros, como demonstra a figura 1. Não foi possível chegar ao diagnóstico definitivo em algumas amostras analisadas, visto que em algumas o diagnóstico foi inconclusivo e em outras foi possível classificar a neoplasia somente quanto a sua origem. Isso se deve principalmente as limitações da técnica, que por vezes não é capaz de identificar apropriadamente todas as neoplasias amostradas, desta forma, para grande maioria dos diagnósticos neoplásicos é indicado o exame histopatológico confirmatório.

Figura 1 – Frequência de neoplasias diagnosticadas em cães e atendidos em uma clínica veterinária, Unaí (MG), nos períodos de 2020 a 2022.

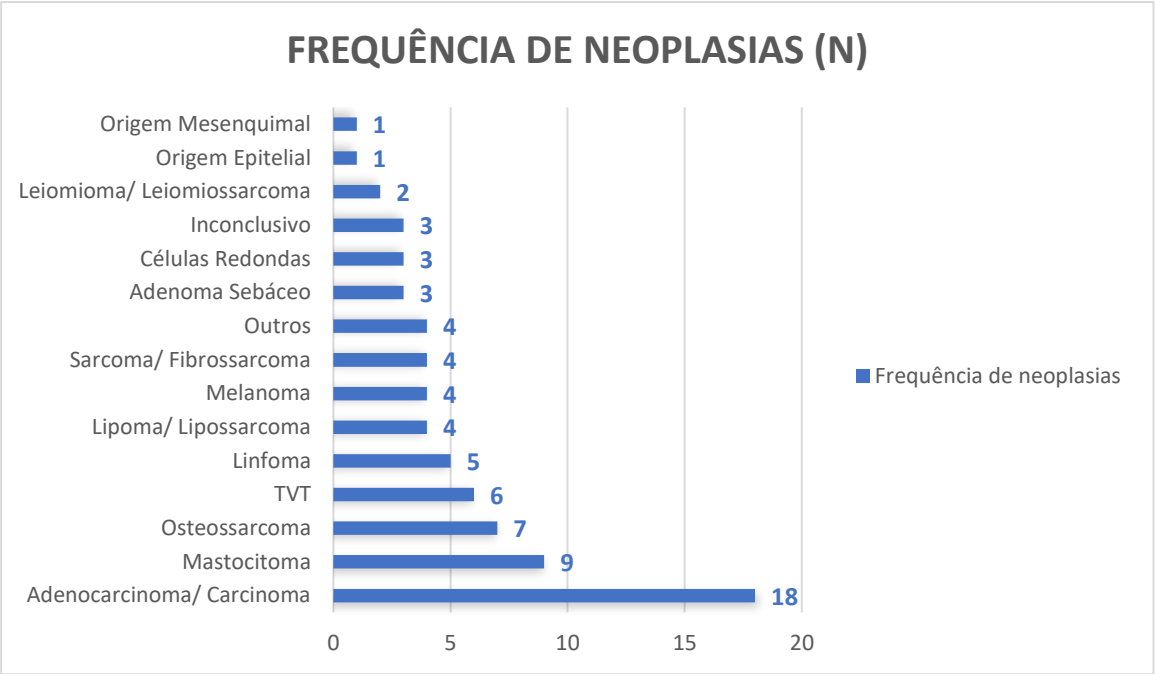

Em relação ao sexo e ao diagnóstico de neoplasias, as fêmeas apresentaram maior frequência. Sendo que de 57 fêmeas e 43 machos analisados, 75,44% (n=43) das fêmeas e 55,81% (n=24) dos machos tiveram diagnóstico de processos neoplásicos, havendo diferença significativa entre fêmeas e machos com p = 0,038 no teste de qui-quadrado. Representando estatisticamente uma diferença significativa das fêmeas em relação aos machos nas neoplasias avaliadas neste estudo.

Nas fêmeas foram encontradas 53,49% (n=23) de neoplasias de origem epitelial, 30,23% (n=13) neoplasias de células redondas e 25,58% (n=11) de origem mesenquimal. Todavia os machos apresentaram 58,33% (n=14), de neoplasias de células redondas, 33,33% (n=8) mesenquimal e 20,83% (n=5) de origem epitelial. As neoplasias de células redondas foram de maior frequência nos machos, sendo o mastocitoma (n=6) e TVT (n=3) os neoplasmas mais diagnosticadas. Enquanto nas fêmeas, as neoplasias de origem epitelial prevaleceram e o carcinoma mamário foi a neoplasia mais diagnosticada (n=15).

No que se refere a predisposição etária nos processos neoplásicos (Figura 2), diferentes faixas etárias foram registradas, inclusive foi observado que animais jovens tiveram um número considerável de diagnósticos neoplásicos. Os animais com idade superior ou igual aos 6 anos tiveram uma frequência de 81,08% (n=60), sendo a faixa etária dos 8 aos 13 anos

correspondentes a 62,16% (n=46) do total de animais, mostrando-se uma tendência de aumento de neoplasias nessa faixa etária. Sendo os animais com 6 anos de idade representando a maior frequência de diagnósticos neoplásicos neste estudo.

Diversos autores relatam que os animais idosos têm maiores prevalências de diagnósticos neoplásicos (RIBEIRO, 2011; ROSSETTO et al., 2009; CASSALI et al., 2014), e estas podem ter correlação com a exposição constante aos agentes carcinogênicos e redução na resposta imune dos animais idosos (PRIESTER et al., 1980), entretanto, percebeu-se que animais de meia idade a idoso tiveram maior frequência de neoplasias. E, portanto, duas ponderações podem ser consideradas avaliando-se os resultados deste estudo: (1) o diagnóstico das neoplasias está sendo feito precocemente; (2) as mudanças em hábitos dos animais está expondo-os à fatores carcinogênicos precocemente e/ou quantidades elevadas e , desta forma, as neoplasias estão se manifestando nos animais ainda jovens.

Gráfico 2- Análise da predisposição etária de cães e gatos com diagnóstico citológico sugestivo de processo neoplásico, atendidos em uma clínica veterinária, Unaí (MG), nos períodos de 2020 a 2022.

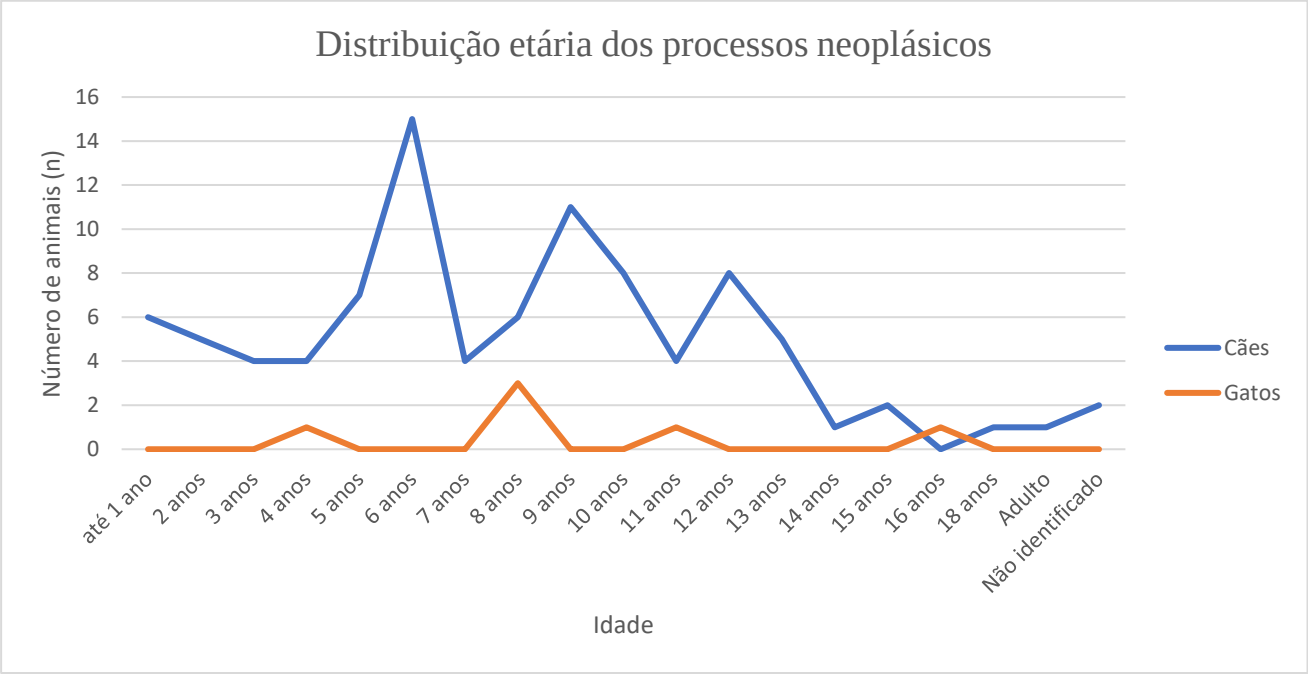

A distribuição entre padrão racial dos cães pode ser observada na Tabela 1. Dos 74,47% (n=70) de cães com diagnóstico neoplásico, 34,92% (n=22) eram de animais Sem Padrão Racial

Definido (SPRD) . A raça Pinscher foi a de maior frequência no estudo, com 15,87% (n=10) dos diagnósticos, seguidos da raça Shih-Tzu com 14,28% (n=9) e Rottweiler com 7,94% (n=5). Nas raças Pitbull e Poodle houve respectivamente 7,94% (n=5) e 4,76% (n=3) de diagnósticos neoplásicos, e as raças Border Collie, Fila Brasileiro e Labrador tiveram 3,17% (n=2) registrados. As raças com menos registros sugestivos de neoplasias foram Boiadeiro Australiano, Chihuahua, Dachshund, Doberman, Golden Retriever, Pug, São Bernardo e Spitz, todos com 1,67% (n=1). No que diz respeito ao padrão racial dos felinos, 66,67% (n=4) que foram diagnosticados com neoplasias eram Sem Padrão Racial Definido (SPRD).

Tabela 1 - Frequência de cães em função do padrão racial acometidos por neoplasias, atendidos na Clínica Veterinária Pet Stop, Unaí (MG), nos períodos de 2020 a 2022.

Raça	Epiteliais	Mesenquimais	Células redondas	Total
Boiadeiro Australiano	0	1	0	1
Border Collie	0	1	1	2
Chihuahua	0	0	1	1
Dachshund	1	0	0	1
Doberman	0	1	0	1
Fila Brasileiro	0	2	0	2
Golden Retriever	0	0	1	1
Labrador	2	0	0	2
Maltês	0	0	1	1
Pinscher	5	2	3	10
Pitbull	0	1	4	5
Poodle	1	1	1	3
Pug	0	1	0	1
Rottweiler	3	2	0	5
São Bernardo	0	1	0	1
Shih-Tzu	8	1	0	9
Spitz	1	0	0	1
SRD	6	5	11	22
Não informado	0	0	1	1
Total	**27**	**19**	**24**	**70**

A correlação entre o padrão racial e o diagnóstico das neoplasias demonstrou que os animais SPRD (Sem Padrão Racial Definido) tiveram uma maior frequência no estudo, sendo que as neoplasias de células redondas foram as mais diagnosticadas nestes animais, semelhante ao encontrado por Rossetto et al. (2009). Nos animais com raça definida houve o diagnóstico em diferentes raças, contudo notou-se que as raças de grande porte prevaleceram no diagnóstico de neoplasias, comparado às raças de pequeno porte.

Os processos neoplásicos diagnosticados tiveram localizações anatômicas variadas, contudo as localizações mais acometidas foram: pele e subcutâneo 58,11% (n=43) e tecido mamário 14,86% (n=11), acompanhado dos linfonodos que também apresentaram quantidades expressivas com 8,10% (n=6). As outras localizações anatômicas se apresentaram em menores quantidades (Tab. 2), enquanto que as amostras localizadas na pele e subcutâneo tiveram localização variada, sendo a genitália externa de maior frequência com 23,25% (n=10) de diagnósticos (Tab.3).

Tabela 2- Ocorrência das neoplasias de acordo com a localização anatômica, de cães e gatos atendidos numa Clínica Veterinária em Unaí (MG), no período de 2020 a 2022.

Localização Anatômica	**Número (n)**	**Percentual (%)**
Pele e subcutâneo	43	58,11%
Tecido mamário	11	14,86%
Linfonodos	6	8,10%
Cavidade oral	2	2,70%
Ossos e articulações	3	4,05%
Cavidade Torácica	3	4,05%
Cavidade Abdominal	5	6,75%
Não informado	1	1,35%
TOTAL	74	**100%**

Dentre os laudos analisados, 6 apresentaram mais de um local de coleta no mesmo animal. A pele e o subcutâneo estavam presentes nos 6 laudos, enquanto a genitália externa, linfonodos e baço estavam cada um presente em dois registros. Os laudos que apresentaram amostras coletadas em mais de um local foram diagnosticados sugestivamente em Carcinoma,

sendo este presente em dois laudos, além de Melanoma, Mastocitoma e Sarcoma/Fibrosarcoma. Somente um laudo coletado em locais diferentes no mesmo animal teve diagnóstico sugestivo de duas neoplasias, sendo Linfoma e TVT. Souza et al. (2006) relata que a apresentação de lesões múltiplas de uma mesma neoplasia pode ser frequentemente encontradas em um mesmo animal, chegando a representar 1/5 dos casos, contudo, não justifica-se a coleta de somente uma das lesões para a análise, visto que o animal pode apresentar mais de uma neoplasia, como foi observado em um dos casos neste estudo.

Tabela 3- Localização anatômica das neoplasias diagnosticadas na pele e subcutâneo, de cães e gatos atendidos numa Clínica Veterinária, Unaí (MG), no período de 2020 a 2022.

Localização Anatômica	**Número (n)**
Genitália Externa	10
Membros pélvicos	6
Membros torácicos	5
Região abdominal	2
Região cervical	1
Região inguinal	1
Região perineal	2
Região lombar	1
Região nasal	2
Região ocular	1
Região torácica	8
Não informado	4
TOTAL	43

As neoplasias diagnosticadas na pele estão destacadas na Tabela 4, sendo o mastocitoma, TVT, osteossarcoma/condrossarcoma, melanoma e lipoma/lipossarcoma de maior frequência. Nos felinos diagnosticados com neoplasias, 50% (n=2) apresentaram localização anatômica de pele e tecido subcutâneo, sendo 25% (n=1) sugestivo de sarcoma/fibrossarcoma e 25% (n=1) mastocitoma. As neoplasias de pele apresentam significativa relevância no Brasil, principalmente em razão da exposição crônica aos raios ultravioletas (SCOPEL, 2007). Autores relatam que o mastocitoma é considerado uma das

neoplasias cutâneas mais comuns, sendo a terceira mais diagnosticada (SANTANA et al. 2016) e esta pode estar localizada em qualquer tecido (SANTOS et al., 2013). A prevalência de TVT nas neoplasias de pele e subcutâneo explica-se pela categorização feita neste trabalho, visto que todas as lesões de pele, incluindo aquelas presentes na genitália externa, foram alocadas em um grupo e posteriormente subdivididas (Tab. 3).

Tabela 4- Tipos neoplásicos de maior ocorrência na pele e tecido subcutâneo em cães e gatos atendidos numa Clínica Veterinária, Unaí (MG), no período de 2020 a 2022.

Neoplasias	**Número (n)**	**Percentual (%)**
Adenocarcinoma/ Carcinoma	3	7,14%
Adenoma Sebáceo	3	7,14%
Fibrossarcoma/ Sarcoma	3	7,14%
Leiomioma/Leiomiossarcoma	2	4,76%
Linfoma	2	4,76%
Lipoma/ Lipossarcoma	4	9,52%
Mastocitoma	7	16,67%
Melanoma	4	9,52%
Osteossarcoma / condrossarcoma	4	9,52%
Plasmocitoma	1	2,38%
TVT	5	11,90%
Neoplasia de células epiteliais*	1	2,38%
Neoplasia de células redondas*	2	4,76%
Neoplasia de células mesenquimais*	1	2,38%
Total	43	100%

* Não foi possível chegar a um diagnóstico sugestivo baseado somente na citologia, portanto classificou-se somente quanto à origem celular.

Dentre as amostras coletadas na pele, a genitália externa apresentou frequência de 25% (n=11) dentre as neoplasias. Os principais diagnósticos sugestivos foram de Tumor Venéreo Transmissível (TVT) com 45,46% (n=5) seguido de mastocitoma 18,18% (n=2) e leiomioma/leiomiossarcoma com 18,18% (n=2). As outras neoplasias diagnosticadas foram adenoma sebáceo e sarcoma/fibrossarcoma, com 9,09% (n=1), como mostra a Tabela 5.

Considerando os TVT's diagnosticados, foi possível subclassificar três amostras, sendo dois do tipo plasmocitóide e um misto. Os Tumores Venéreos Transmissíveis diagnosticados tiveram prevalência na genitália externa, explicando-se principalmente pela transmissão por contato direto que pode ocorrer via coito, mordeduras, lambeduras ou outros (MURCHISON et al., 2014). Sugere-se que animais semi-domiciliados possam ter correlações com os casos de TVT diagnosticados, devido a forma de transmissão da neoplasia, contudo, dados de acesso a rua dos animais não foram informados nos laudos analisados neste estudo.

Tabela 5- Tipos neoplásicos de maior ocorrência no sistema genital em cães e gatos atendidos numa Clínica Veterinária, Unaí (MG), no período de 2020 a 2022.

Neoplasias	**Números (n)**	**Percentual (%)**
Tumor Venéreo Transmissível	5	45,46%
Mastocitoma	2	18,18%
Leiomioma/ Leimiossarcoma	2	18,18%
Sarcoma/ Fibrossarcoma	1	9,09%
Adenoma sebáceo	1	9,09%
Total	**11**	**100%**

As neoplasias diagnosticadas no tecido mamário foram todas sugestivas de carcinoma/ adenocarcinoma. As neoplasias mamárias são importantes e frequentes afecções na rotina clínica e apresentam maior casuística nas fêmeas com idade acima dos cinco anos (GONÇALVES et al., 2019), somando-se àquelas não castradas que possuem maior chance de desenvolvimento das neoplasias (NASCIMENTO et al., 2021). Uma vez que os hormônios reprodutivos são importantes fatores para a oncogênese no tecido mamário, devido principalmente ao estímulo às mitoses, crescimento e proliferação das células no tecido mamário (PELETEIRO, 1994; RAMOS et al., 2012).

Os processos neoplásicos mais pertinentes nos linfonodos foram: carcinomas/ adenocarcinoma 33,33% (n=2); linfoma 33,33% (n=2); mastocitoma 16,67% (n=1) e inconclusivo 16,67% (n=1), como demonstrado na Tabela 6. Todas as amostras de linfonodos foram sugestivas de processos neoplásicos, sendo que destas, 33,33% (n=2) foram coletadas em outros órgãos no mesmo animal. Os linfonodos representam importantes órgãos para a avaliação de diversas patologias e podem refletir na disseminação local ou generalizada de uma

doença. Nas neoplasias, a avaliação dos linfonodos reflete principalmente na busca por metástases, bem como na determinação do estadiamento da neoplasia (SONREMO et al., 2013). Todos os linfonodos com amostras coletadas em mais de um local no mesmo animal foram diagnosticados como metástase linfonodal.

Tabela 6- Tipos neoplásicos de maior ocorrência em linfonodos de cães e gatos atendidos numa Clínica Veterinária, Unaí (MG), no período de 2020 a 2022.

Neoplasias	**Número(n)**	**Percentual (%)**
Linfoma	2	33,33%
Carcinoma/ Adenocarcinoma	1	16,67%
Carcinoma/ Adenocarcinoma**	1	16,67%
Mastocitoma**	1	16,67%%
Inconclusivo	1	16,67%
Total	**6**	**100,00%**

**Diagnóstico de amostras coletadas em mais de uma localização anatômica.

Das 3 amostras coletadas na cavidade oral e nasal foram diagnosticados: 33,33% (n=1) fibrosarcoma/sarcoma; 33,33% (n=1) fibroma odontogênico; e 33,33% (n=1) melanoma. Em contrapartida, as amostras de tecido ósseo e articulação tiveram diagnóstico neoplásico de 100% (n=3) para osteossarcoma, sendo 66,67% (n=2) destes diagnósticos acompanhados de processo inflamatório granulomatoso. O osteossarcoma é um dos tumores ósseos mais frequentes em cães e com maior ocorrência nas raças de grande porte (LIMA et al., 2017). Neste estudo, todos os animais diagnosticados com osteossarcoma eram de raças de grande porte.

As amostras citológicas coletadas na cavidade abdominal apresentaram 6,76% (n=5) dos diagnósticos neoplásicos, posto que 20% (n=1) das amostras foram coletadas no fígado e teve o diagnóstico de carcinoma hepático; 40% (n=2) do baço foram diagnosticadas em hemagiossarcoma e mastocitoma; 20% (n=1) de rins com diagnóstico de carcinoma renal; e 20% (n=1) coletada na vesícula urinária por cistocentese teve diagnóstico sugestivo de carcinoma de células transicionais. Todas as amostras da cavidades abdominal e torácica foram coletadas com auxílio da ultrassonografia, permitindo a visibilidade da agulha para coleta do material citológico.

Foram coletadas 4,05% (n=3) amostras da cavidade torácica, sendo destas 33,33% (n=1) no pulmão e 66,67% (n=2) de efusões neoplásicas. A amostra do pulmão foi categorizada como

neoplasia de células redondas, enquanto que as efusões, que pertenciam a felinos, foram diagnosticadas como efusão neoplásica de origem epitelial e efusão neoplásica de células redondas (linfoma de grandes linfócitos). As neoplasias mediastinais representam importantes causas de efusões pleurais em felinos, de forma que o linfoma é uma das neoplasias com maior ocorrência, contudo, existem outras neoplasias que podem evoluir para efusões (BARAL, 2012) além de outras patologias não neoplásicas.

Quanto à malignidade, das 74 amostras analisadas nos laudos diagnosticados com neoplasias, 86,49% (n=64) eram malignos e 13,51% (n=10) benignos. Dentre as neoplasias classificadas como benignas, aquelas de células redondas representaram maior frequência com 37,5% (n=24), seguidos das epiteliais 35,94% (n=23) e mesenquimais 26,56% (n=17). Enquanto que nos processos benignos prevaleceu as neoplasias de origem epitelial com 50% (n=5), e em menor frequência aquelas de origem mesenquimal com 30% (n=3) e de células redondas 20%(n=2). Somando-se a isso, alguns laudos diagnosticados como cisto epidérmico, 4,05% (n=3) também foi sugerido o diagnóstico diferencial de tumor benigno de folículo piloso, não sendo possível definir veementemente o diagnóstico definitivo.

Com relação aos métodos de coleta utilizados, 85,98% (n=92) foram feitos utilizando a Punção Aspirativa por Agulha Fina (PAAF), 4,67% (n=5) por esfregaço direto (*imprint*) e 2,80% (n=3) não foram identificadas no laudo. Todas as amostras coletadas pelo método *imprint* foram realizadas em lesões ulceradas enquanto o método PAAF foi realizado em variados tipos de lesões, desde formações na pele e subcutâneo até em efusões, bem como em órgãos internos.

CONCLUSÃO

No presente estudo, as neoplasias foram as patologias de maior ocorrência, sendo os Carcinomas/ Adenocarcinomas e Mastocitomas de maior destaque. As neoplasias com origem em células redondas apresentaram maior frequência, principalmente devido ao número de diagnósticos de mastocitomas e TVT's. Somando-se a isso, o exame citológico se mostrou de grande valia e importância para a identificação de variadas afecções, permitindo uma avaliação rápida, de baixo custo e pouco invasiva. Em muitos diagnósticos, o exame citológico foi capaz de identificar o processo patológico e em outros permitiu uma triagem e orientação da conduta a ser seguida pelo clínico, tornando-o um exame de rotina fundamental em diversas afecções, principalmente nas neoplasias. Portanto, devido a distribuição nos processos patológicos variarem de acordo com a região, é importante que se conheça os aspectos epidemiológicos e fatores ambientais envolvidos, bem como os métodos diagnósticos adequados, para enfim definir a conduta adequada para cada caso.

REFERÊNCIAS

ASSOCIAÇÃO BRASILEIRA DA INDÚSTRIA DE PRODUTOS PARA ANIMAIS DE ESTIMAÇÃO (ABINPET). 2021. Mercado Pet Brasil 2021: População de Animais do Brasil. São Paulo**. ABINPET,** 8p.

BARAL R. M. Cavidade Torácica. IN: LITTLE S. E. **O Gato**. 1 edição. Rio de Janeiro. Roca. Seção 4. Medicina Interna de Felinos, 2016, p 858 – 859.

BORGES, I.L.; FERREIRA, J.S.; MATOS, M.G.; *et al.* Diagnóstico citopatológico de lesões palpáveis de pele e partes moles em cães. **Revista Brasileira de Higiene e Sanidade Animal**, v. 10, n. 3, p. 382–395, 2016.

BORGES, R. F.et al. Estudo comparativo de métodos de coleta e coloração para citologia conjuntival em cães normais. **Veterinária e Zootec**nia, Botucatu, v. 19, p. 381-391, 2012.

BRAZ, PAULO H.; BRUM, K. B., SOUZA, A. I., ABDO, M. A. Comparação entre a citopatologia por biopsia com agulha fina e a histopatologia no diagnóstico das neoplasias cutâneas e subcutâneas de cães. **Pesquisa Veterinária Brasileira**, v. 36, p. 197-203, 2016.

CASSALI, G.D et al. Consensus for the Diagnosis, Prognosis and Treatment of Canine Mammary Tumors. **Brazilian Journal of Veterinary Pathology**, v.7, n.2, p.38-69, 2014.

DAGLI, M.L.Z. Introdução a Oncologia Veterinária. In: JERICÓ, M.M.; KOGIKA, M.M.; NETO, J.P.A. **Tratado de medicina interna de cães e gatos**. Rio de Janeiro: Roca, 2015.p. 478.

GHISLENI G., ROCCABIANCA P., CERUTI R., STEFANELLO D., BERTAZZOLO W., BONFANTI U. & CANIATTI M. Correlation between fine-needle aspi-ration cytology and histopathology in the evaluation of cutaneous and subcutaneous masses from dogs and cats**. Veterinary Clinical Pathology**, v.35, p. 24-30, 2006.

GONÇALVES, R. O. et al. Neoplasias mamárias em cadelas: um estudo estatístico para auxiliar no tratamento. **Pubvet**, v. 14, p. 138, 2019.

GRANDI, F. et al. **Citologia Veterinária Diagnóstica**. São Paulo: Med Vet, 2014. 164 p

GUEDES, R. M. C.; ZICA, K. G. B.; GUEDES, M. I. M. C.; OLIVEIRA, S. R. Accuracy of cytological exam for diagnosis of inflammatory and proliferative process in domestic animals. ***Arquivo Brasileiro de Medicina Veterinária e Zootecnia***, Belo Horizonte, v. 52, n. 5, p. 437-9, 2000.

LIMA, R. T., GOMES, M. S., NEGREIROS, V. M., NASCIMENTO, L. F. M. Osteossarcoma canino: Relato de caso. **Pubvet**, v. 11, p. 1188-1297, 2017.

LOPES, A. A., OLIVEIRA, A. M., PRADO, C., B., C. Principais genes que participam da formação de tumores**. Revista de Biologia e Ciências da Terra** , v.2, n.2, 2002.

MEYER, D. J. The acquisition and management of cytology specimens. IN: ROSE E. NELSON, R.W.; COUTO, C.G. **Medicina Interna de Pequenos Animais**. 5. ed. - Rio de Janeiro: Elsevier, 2015, p. 3254 – 3480.

MURCHISON, E.P et al.. Transmissable dog cancer genome reveals the origin and history of an ancient cell lineage**. Science**, v. 343, n. 6169, p.437-440, 2014.

NASCIMENTO, K. K. F., DO NASCIMENTO, K. K. F., KNUPP, S. N. R., FERNANDES, M. M., DO NASCIMENTO, K. K. F., & DOS SANTOS, F. S. Levantamento retrospectivo da rotina no setor de clínica médica de pequenos animais do HV-ASA/IFPB nos anos de 2014 a 2019. ***Revista Principia - Divulgação Científica e Tecnológica do IFPB***, p.1-14, 2021.

NELSON, R.W.; COUTO, C.G. **Medicina Interna de Pequenos Animais**. 5. ed. - Rio de Janeiro: Elsevier, 2015. p. 3254 – 3480.

OLIVEIRA C. M. Doenças do Sistema Genital e Reprodutor. In: Jericó M. M., Neto J. P., Kogika M. M. **Tratado de Medicina Interna de Cães e Gatos**. São Paulo: Rocca, 1. Ed., 2021, p. 4563-4668.

OLIVEIRA, A. P.; RODRIGUES, V.T.S.; SANTOS, J.P.; SOUZA, V.F.M.; MENDONÇA, F.L.M.; CARNEIRO, I.O.; JÚNIOR, D.C.G.; VIEIRA, L.C.A.S. Utilização do exame citológico no diagnóstico de afecções de cães e gatos. **Research, Society and Development**, v. 10, n. 12, p. e224101220350-e224101220350, 2021.

PELETEIRO, M. C. Tumores mamários na cadela e na gata. **Revista Portuguesa de Ciências Veterinárias**, v. 89, n. 509, p. 10-29, 1994.

PRIESTER, W. A.; MCKAY, F. W. The occurrence of tumors in domestic animals. **Journal of the National Cancer Institute Monographs**, Bethesda, n. 54, p. 210- 216, 1980.

RAMOS, R. S. et al. Expressão gênica dos REα, REβ e PR em tumores mamários de cadelas por meio do q-PCR. **Arquivo Brasileiro de Medicina Veterinária e Zootecnia**, v. 64, p. 1471-1477, 2012.

RASKIN, DENNY J. MEYER. **Canine and Feline Cytology: A Color Atlas and Interpretation Guide (Third Edition)**. W.B.: Saunders, 2016, p.1-15.

RASKIN, R.E. General Categories of Cytologic Interpretation. IN: ROSE E. RASKIN, DENNY J. MEYER. **Canine and Feline Cytology: A Color Atlas and Interpretation Guide (Third Edition).** W.B.: Saunders, 2016, p. 16-33.

RIBEIRO L. G. R**. Patologias do Sistema Reprodutor em Cães e Gatos**. 2011. 19f. Dissertação (Mestrado) - Universidade da Bahia, 2011.

ROSOLEM, M.C.; MOROZ, L.R.; RODIGHERI, S.M.; *et al*. Estudo retrospectivo de exames citológicos realizados em um Hospital Veterinário Escola em um período de cinco anos. **Arq. Bras. Med. Vet. Zootec**., v. 65, n. 3, p. 735–741, 2013.

ROSSETTO, V. J. V.; MORENO, K., GROTTI, C. B., DOS REIS, A. C. F., & BRACARENSE, A. P. F. R. L. Frequência de neoplasmas em cães diagnosticados por exame citológico: estudo retrospectivo em um hospital-escola. **Semina: Ciências Agrárias**, v. 30, n. 1, p. 189-200, 2009.

SALZEDAS, B. A.; CALDERARO, F. F. Estudo retrospectivo comparativo entre as análises citológicas e histopatológicas no diagnóstico de tumores de células redondas em cães. **Brazilian Journal of Animal and Environmental Research**, v. 4, n. 1, p. 1119-1133, 2021.

SANTANA, A.E.; SEKI, M. C.; GAMA, F.G.V.; SOBREIRA, M.F. da R.; CANESIN, A.P.M.N.; SANTANA, L.A. de S. Citologia Aspirativa por Agulha Fina Aplicada ao Estudo das Neoplasias. IN: DALECK, C. R. **Oncologia em cães e gatos / Carlos Roberto Daleck, Andrigo Barboza De Nardi**. 2. ed. Rio de Janeiro: Roca, 2016, p.112- 132.

SANTOS, I. F. C., CARDOSO, J. M. M., OLIVEIRA, K. C., LAISSE, C. J. M., & BESSA, S. A. T. MORENO, K., GROTTI, C. B., DOS REIS, A. C. F., & BRACARENSE, A. P. F. R. L. Prevalência de neoplasias diagnosticadas em cães no Hospital Veterinário da Universidade Eduardo Mondlane, Moçambique. **Arquivo Brasileiro de Medicina Veterinária e Zootecnia**, v. 65, p. 773-782, 2013.

SCOPEL, D., SPADER, M. B., GUIM, T. N., DANIELI, V. M., FERNANDES, C. G. Estudo retrospectivo da casuística de carcinoma de células escamosas em felinos, bovinos, caninos, equinos e ovinos entre os anos de 2002 e 2006 . In: **CONGRESSO DE INICIAÇÃO CIENTIFICA E ENCONTRO DE PÓS-GRADUAÇÃO**, 16, 2007.

SHARKEY, L.C.; WELLMAN, M.L. Diagnostic Cytology in Veterinary Medicine: A Comparative and Evidence-Based Approach. **Clinics in Laboratory Medicine**, v. 31, n. 1, p. 1–19, 2011.

SILVA, D. R.; FALEIRO, M. B. R.; MOURA, V. M. B. D. Tumores de células redondas em cães: aspectos gerais e marcadores imunoistoquímicos**. Enciclopédia Biosfera**: Centro Cientifico Conhecer, Goiânia, v. 11, n. 22, p.2650-2682, set. 2015.

SILVA, S.A.; LIMA, K.R.; MARTINS, D.S.; *et al.* Cytopathological examination in veterinary medicine. **Brazilian Journal of Veterinary Pathology**, v. 6, n. 6, p. 39519-39523, jun. 2020.

SILVA, S. A. et al. Exame citopatológico na medicina veterinária. **Brazilian Journal of Development,** v. 6, n. 6, p. 39519-39523, 2020.

SIMEONOV S.R. The accuracy of fine-needle aspiration cytology in the diagnosis of canine skin and subcutaneous masses. **Comparative Clinical Pathology**, v. 21, p. 143-147, 2010.

SONREMO K.U., WORLEY D.R. & GOLDSCHMIDT M.H. **Small Animal Clinical Oncology.** Elsevier, St Louis, 2013, p.538-556.

SOUZA, T. M. D., FIGHERA, R. A., IRIGOYEN, L. F., & BARROS, C. S. L. D. Estudo retrospectivo de 761 tumores cutâneos em cães. **Ciência Rural,** v. *36*, p. 555-560, 2006.