UNIVERSIDADE FEDERAL DOS VALES DO JEQUITINHONHA E MUCURI

Curso de Medicina Veterinária

Instituto de Ciências Agrárias - ICA

Bruna Teixeira da Silva

RETICULOPERICARDITE TRAUMÁTICA BOVINA – RELATO DE CASO

Unaí – MG

2021

Bruna Teixeira da Silva

RETICULOPERICARDITE TRAUMÁTICA BOVINA – RELATO DE CASO

Trabalho de Conclusão de Curso apresentado ao Curso de Medicina Veterinária, como parte dos requisitos exigidos para a conclusão do curso.

Orientador: Prof. Jenevaldo Barbosa da Silva

Unaí – MG

2021

Bruna Teixeira da Silva

RETICULOPERICARDITE TRAUMÁTICA BOVINA – RELATO DE CASO

Trabalho de Conclusão de Curso apresentado ao Curso de Medicina Veterinária, como parte dos requisitos exigidos para a conclusão do curso.

Orientador: Prof. Jenevaldo Barbosa da Silva

Data de aprovação: ...../...../.....

_____

Prof. Dr. Débora Ribeiro Orlando – UFVJM

_____

Prof. Dr. Eduardo Gorzoni Fioratti - UFVJM

_____

Prof. Dr. Jenevaldo Barbosa da Silva – UFVJM

Unaí – MG

2021

AGRADECIMENTOS

Agradeço primeiramente a Deus por ter me concebido a oportunidade de estar cursando o que sempre almejei, e poder estar me formando uma médica veterinária.

Agradeço ao meu professor e orientador Prof. Dr. Jenevaldo Barbosa da Silva por ter proporcionado várias experiências a campo, por todo ensinamento, por me aconselhar e por toda a atenção dedicada.

Agradeço aos meus pais, José Valdir e Eune, meu irmão Lucas e ao meu filho Antônio, vocês são minha inspiração e a razão de tudo isso. Obrigada pela paciência e consideração em relação as minhas escolhas, sem o apoio de vocês nada disso seria possível.

A todos os meus amigos, mas em especial, ao Bruno Montijo, Michelle Moura, Roberta Leão e Bruna Campos, por sempre ter me apoiado e por todo cuidado e carinho comigo e com o meu filho. Ao Uguiarlem Durães pelas sugestões e auxílio que contribuíram para formação deste estudo**.** A todos os meus tios, primos, familiares e colegas que me apoiaram e incentivaram nesta etapa.

A instituição, Universidade Federal dos Vales do Jequitinhonha e Mucuri – Campus Unaí pelo constante apoio e fornecimento da infraestrutura necessária para realização do presente trabalho incluindo todos os profissionais que tive ao longo desses anos pela experiência adquirida por cada um.

Muito obrigada.

RESUMO

A reticulopericardite traumática é uma lesão cardiotorácica provocada pela penetração de corpos estranhos metálicos e pontiagudos no retículo, pericárdio e coração desencadeando um processo inflamatório local ou generalizado que acomete mais os bovinos. Trata-se de um relato de caso, cujo o objetivo é apresentar como se deu o diagnóstico de retículopericardite traumática durante uma visita realizada na Fazenda Trombas, localizada no município de Cabeceira Grande, Minas Gerais. O animal foi submetido a eutanásia e, posteriormente, a necropsia onde foi possível observar alterações macroscópicas e coleta de material para exame histopatológico. Na necropsia foi observada exsudação purulenta em diversas áreas, sobretudo no coração e pulmões. Foi encontrado objeto pontiagudo no coração, caracterizando o quadro de reticulopericardite traumática. O animal acometido apresentava uma peritonite crônica difusa, onde foi possível detectar aderência em toda a cavidade abdominal com grande quantidade de fibrina livre, depósito de fibrina entre o retículo e os órgãos adjacentes. O prognóstico da reticulopericardite traumática é desfavorável, em virtude da gravidade da enfermidade por não possuir um tratamento específico. É necessário que os profissionais compartilhem suas experiências sobre a temática, para que haja avanços nas produções de evidências sobre esta temática, e que mecanismos preventivos sejam socializados afim de proporcionar melhores condições de manejo e evitar a ocorrência da doença.

Palavras-chave: Reticulopricardite. Corpo estranho. Necropsia. Ruminantes.

ABSTRACT

Traumatic reticulopericarditis is a cardiothoracic lesion caused by the penetration of metallic and sharp foreign bodies in the reticulum, pericardium and heart, triggering a local or generalized inflammatory process that affects more cattle. This is a case report, whose objective is to present the diagnosis of traumatic reticulopericarditis during a visit carried out at Fazenda Trombas, located in the municipality of Cabeceira Grande, Minas Gerais. The animal was submitted to euthanasia and, later, a necropsy where it was possible to observe macroscopic changes and collection of material for histopathological examination. At necropsy, purulent exudation was observed in several areas, especially in the heart and lungs. A sharp object was found in the heart, characterizing traumatic reticulopericarditis. The affected animal had diffuse chronic peritonitis, where it was possible to detect the occurrence throughout the abdominal cavity with a large amount of free fibrin, fibrin deposit between the reticulum and adjacent organs. The prognosis of traumatic reticulopericarditis is unfavorable, due to the seriousness of the disease, as it does not have a specific treatment. It is necessary that professionals share their experiences on the subject, so that there is progress in the production of evidence on this subject, preventive devices are socialized in order to provide the best management conditions and prevent the occurrence of the disease.

Keywords: Reticulopricarditis. Strange body. Necropsy. Ruminants.

LISTA DE ILUSTRAÇÕES

Figura 1.	Figuras A e B – Vaca	16
Figura 2.	Cavidade Abdominal	17
Figura 3	Superfícies epicárdicas e visceral do saco pericardio cobertas por um exsudato fibrinopurulento	17
Figura 4	Coração pão de manteiga	18
Figura 5	Coração em corte trasnversal apresentando as áreas lesionadas	18
Figura 6	Figuras A e B - Objeto perfuro cortante e áreas lesionadas	19/20
Figura 7	Figuras A e B - Análises Necroscópicas	21/22
Figura 8	Figura A – Região Centrolobular	22

SUMÁRIO

1	**INTRODUÇÃO**	9
2	**REVISÃO DE LITERATURA**	10
2.1	Etiologia e Epidemiologia	10
2.2	Fisiopatogenia	11
2.3	Sinais Clínicos	12
2.4	Achados da Necropsia e Histopatologia	13
2.5	Diagnóstico e Tratamento.....	14
3	**MATERIAL E MÉTODOS**	15
4	**RESULTADOS**	15
5	**DISCUSSÃO**	23
6	**CONCLUSÃO**	24
	REFERÊNCIAS BIBLIOGRÁFICAS	25

1. INTRODUÇÃO

A reticulopericardite traumática é uma lesão toraco cardíaca provocada pela penetração de corpos estranhos metálicos e pontiagudos no retículo, pericárdio e coração desencadeando um processo inflamatório local ou generalizado. Os bovinos, principalmente os de aptidão leiteira, são predispostos a desenvolver a patogenia por receberem alimentos concentrados e processados, por permanecerem próximos a currais, cochos e cercas de reparo, além disso, alguns animais podem ter acesso a lixões (BUCZINSKI et al., 2010; WILDNER, SILVA E ROSSATO, 2010). A perda econômica ocorre devido a baixa produção de leite, carne, aumento do intervalo entre gestação e alta taxa de mortalidade. Tal fator, evidencia a importância da manipulação correta de objetos perfuro cortantes para evitar transtornos ou perdas com essa enfermidade que possui alta taxa de mortalidade (BEZERRA, 2014).

A ingestão de corpos estranhos metálicos e pontiagudos na alimentação tem como consequência a reticulopericardite traumática, quando ocorre a perfuração da parede do retículo e peritônio provocando um processo inflamatório agudo ou crônico. O corpo estranho encaminha da região crânio ventral ao retículo, devido as contrações necessárias para a condução de alimentos no pré-estomago, diafragma e saco pericárdio são atingidos provocando grandes transtornos clínicos (BORGES e CUNHA, 2007).

Os sinais clínicos mais evidenciados são o aparecimento rápido de anorexia, acentuada queda de produção de leite, febre moderada, dorso arqueado, ausência de ruminação, diminuição das contrações abdominais, alteração na consistência das fezes e dor abdominal. Além dos sinais clínicos podem ser realizados exame físico através da avaliação das mucosas, aferimento de temperatura, ausculta cardíaca, pulmonar e motilidade ruminal. No entanto o exame físico do retículo a auscutação é comprometida em virtude do seu posicionamento anatômico, predominantemente cranial na cavidade abdominal, porém existem outras formas de realizar a inspeção, palpação e percução com a realização das provas de sensibilidades do retículo, como a prova do bastão e beliscamento da cernelha (RODOSTITS et al., 2007).

Os exames complementares são necessários para o diagnóstico do caso clínico, como exame hematológico, análise de líquido peritoneal e pericárdico, determinação do fibrinogênio plasmático, análise do fluido ruminal, e os diagnósticos por imagem como ultrassonografia torácica e radiografia da região reticular e do tórax, colaborando para que um tratamento possa ser realizado e promover a estabilidade do quadro clínico (RADOSTITS et al., 2010).

A necropsia é um instrumento recomendado como método de diagnóstico em bovinos com reticulopericardite traumática, onde normalmente o corpo estranho é identificado (BRAUN, 2008). Trata-se de um método de diagnóstico realizado posteriormente a eutanásia do animal para obter informações sobre a integridade interna dos órgãos envolvidos. A anomalia mais evidenciada nos órgãos acometidos, macroscopicamente, são superfícies pericárdicas espessadas por massa branca de tecido conjuntivo fibroso, que circundam um acumulo de exsudato purulento branco a cinzento, espesso e de odor fétido (ZACHARY, 2018). Os achados macroscópicos e microscópicos, sendo este realizado no exame histopatológico, apresentam características no qual é possível classificar a inflamação do pericárdio em pericardite fibrinosa, supurativa e constritiva (BRAUN, 2008).

Mediante o exposto, o objetivo deste relato é apresentar como se deu o diagnóstico de retículopericardite traumática em uma vaca da raça Holandesa, analisando os aspectos clínicos e patológicos, a fim de divulgar informações sobre a doença, para que sejam tomadas medidas preventivas e corretivas.

2. REVISÃO DE LITERATURA

2.1 Etiologia e Epidemiologia

A retículopericardite traumática é uma doença resultante da perfuração do retículo por corpos estranhos do retículo, acarretando a formação de exsudato no interior do saco pericárdico e que pode estar livre ou aderida ao epicárdio (BORGES e CUNHA, 2007). Os bovinos, por serem pouco seletivos no momento da ingestão de alimentos, são acometidos por disfunções digestivas, em destaque, a retículopericardite traumática, por ser uma das principais doenças em grandes ruminantes (REBHUN, 2000).

As causas mais recorrentes da reticulopericardite traumática são a ingestão de farpas de madeira, estruturas metálicas e pontiagudas, pedaços de arame ou pregos juntamente aos alimentos. A conformação anatômica e tamanho do corpo estranho irá interferir no desenvolvimento da doença (DIRKSEN et al., 2005). Comumente, o objeto mais encontrado na enfermidade são arames, com variação de 5 a 15 cm e com um gancho na extremidade ou curvos, elevando os riscos de perfuração. Além disso, alterações que podem aumentar a pressão abdominal, como tenesmo, timpanismo,

deslocamento de abomaso e gestação avançada colaboram para o avanço do caso clínico (REBHUN, 2000).

A reticulopericardite traumática pode ocorrer em qualquer raça, sexo ou idade, entretanto, foi observado que acomete principalmente novilhas e vacas, com idade superior a dois anos, devido ao longo período reprodutivo e ao manejo intensivo (REBHUM, 2000; BORGES e CUNHA, 2007). Vacas que se encontram no terço final da gestação, próximo ao pré- parto o útero realiza compressão sobre retículo e em sequência, sobre a cavidade torácica, podendo ocasionar a perfuração do retículo, gerando um grande fator de risco para a ocorrência da doença (Hinchcliss e Constable, 2007).

O corpo estranho ao ser ingerido chega aos pré-estômagos, sendo retido no retículo, durante os ciclos de movimentação ruminal. Sendo estrutura perfurante, esse corpo estranho poderá movimentar-se em sentido cranial, provocando a perfuração da parede do retículo permitindo o vazamento do líquido reticular e bactérias, contaminando a cavidade peritoneal, resultando em peritonite local ou difusa. As alterações oriundas dos processos inflamatórios em consequência das peritonites traumáticas podem ser observadas em toda cavidade torácica, apresentando-se de forma isolada ou difusa, sendo a última a mais comum (BRAUN et al., 1993b; ABDELAL et al., 2009).

A penetração na cavidade torácica pode ocorrer sem a perfuração do pericárdio e causar pneumonia e pleurite. A dispersão hematógena da infecção a partir de um abscesso diafragmático ou peritonite local crônica é uma das causas mais comuns de endocardite, arterite, nefrite e abscesso pulmonar. Esporadicamente, a infecção se localiza no mediastino, com desenvolvimento de um grande abscesso que origina pressão sobre o saco pericárdico, resultando em disfunção e insuficiência cardíaca congestiva (RIET-CORREA et al, 2001).

2.2 Fisiopatogenia

A penetração do corpo estranho perfurante na musculatura do retículo parcial ou total da parede reticular provoca primeiramente uma reticuloperitonite traumática focal e em seguida podendo se tornar difusa. Quando atinge a perfuração completa, o corpo estranho se encaminha na direção crânio ventral impactando o diafragma e pericárdio ou a cavidade torácica, ocasionando a reticupericardite, pneumonia e pleurite. Se o perfuro cortante seguir direção ventral, provoca a formação de abcessos subperitoniais e subcutâneos adjacente ao apêndice xifoide ou desencadeando uma hemorragia interna ao atingir grandes vasos, levando o animal a uma morte súbita. A direção lateral direita pode lesionar omaso e abomaso e

lateral esquerda direciona-se para o baço e provoca formação de abcessos em tais orgãos (HARVEY, 2008).

No coração o acumulo de liquido no saco pericárdico provem da redução da capacidade de distensão cardíaca, provocando aumento da pressão diastólica ventricular terminal e dificultando o preenchimento ventricular e aumentando a pressão atrial. Esse aumento interfere diretamente no debito cardíaco devido a depressão na contratilidade ventricular pela interferência no retorno venoso, consequentemente provocando um colapso circulatório (RADOSTITIS et al., 2007).

2.3 Sinais Clínicos

O desencadeamento clínico da doença pode ocorrer de diferentes formas para cada caso de Retículopericardite Traumática, sendo que a intensificação da produção de leite proporciona aumento em sua ocorrência. As manifestações clínicas que os bovinos podem apresentar quando estão com dores, é caracterizada por cotovelos em abdução, mugidos expiratórios espontâneos ou induzidos, relutância em se movimentarem ou preferência em ficar em estação com os membros torácicos apoiados em superfícies elevadas (SMITH, 1993).

Na retículopericardite traumática aguda o animal apresenta sinais clínicos como, anorexia, ansiedade, febre, diminuição da produção de leite, dorso arqueado, ausência de ruminação, relutância em se movimentar, diminuição da contração ruminal, fezes secas ou com alimentos mal digeriddos, tensão abdominal elevada e sinais de dor abdominal, no entanto, em casos crônicos as manifestações destes sinais não estarão notórias (GHANEM, 2010).

Outros sinais que o animal pode apresentar são mucosas congestas, tempo de preenchimento capilar aumentado, distensão das veias jugulares, edema submandibular, de barbela e cranial ao úbere, requerido a compressão da efusão sobre o coração direcionando a uma insuficiência cardíaca congestiva direita (REEF e MCGUIRK, 2006; GHANEM, 2010). Algumas alterações de postura são característica da doença, como dorso arqueado, abdômen tenso, membros torácicos afastados do tronco, abdução dos cotovelos, animais com a cabeça e pescoço esticados e abaixados, em decúbito com a cabeça voltada para o peito, porém não são características patognomônicas, devendo ser consideradas outras enfermidades como diagnóstico diferencial, como peritonite, doenças do pericárdio e pulmões, distúrbios de faringe, esôfago ou do sistema respiratório (DIRSEN et al., 1993).

2.4 Achados da Necropsia e Histopatologia

No exame pós-morte, é notado várias alterações macroscópicas, onde podem ser observadas a distensão do saco pericárdico pelo acúmulo de líquido que pode apresentar coloração amarelada ou amarronzada, com presença de espuma e odor fétido. Pode ocorrer a fibrose e o exsudato fibrinoso podem estar presentes no epicárdio, podendo infiltrar no miocárdio. Pode haver ocorrência de derrame pleural. Da mesma maneira, também podem estar presentes outras lesões de insuficiência cardíaca congestiva, como: congestão pulmonar, edema pulmonar e congestão passiva crônica do fígado. Na Retículo Pericardite Traumática, o objeto pode estar bem cravejado num trato fistuloso localizado entre o retículo e o pericárdio (SMITH, 1993). Quando a pericardite alcança um estágio crônico, o pericárdio fica aderido ao epicárdio, em maior ou menor extensão da superfície cardíaca, agravando-se em abscessos embólicos em outros órgãos (RADOSITIS et al, 2002).

Na análise histopatológica, pode observar áreas multifocais necrosadas associadas ao infiltrado inflamatório apresentando neutrófilos íntegros e degenerados, macrófagos e linfócitos, além de intensa quantidade de deposição de fibrina sobre superfície capsular e miríades bacterianas basofílicas cocóides intralesionais. E ainda, abundante proliferação de tecido conjuntivo fibroso e neoformação vascular em superfície capsular. O fígado e o pulmão podem apresentar uma congestão acentuada em regiões centrolobulares, e adição ao infiltrado inflamatório de neutrófilos, macrófagos por proliferação de tecido conjuntivo fibroso. Em alguns casos o coração pode apresentar infiltrado inflamatório composto por neutrófilos e macrófagos associado a discreta deposição de fibrina sobre pericárdio, devido o material perfurante levar consigo bactérias do rúmen que contaminam o fluido pericárdico, caracterizando a reticulopericardite traumática (SMITH, 1993; PEEK; MCGUIRK, 2008).

A pericardite pode ser classificada em: Pericardite efusiva com a presença física de liquido no saco pericárdico; Pericardite fibrinosa apresentando superfície visceral e pariental recoberta por fibrina de coloração amarelada; Pericardite supurativa com exsudato purulento e presença de filamentos de fibrina entre as faces do pericárdio; Pericardite constritiva com a formação de aderências fibrinosas e extensa proliferação de fibrina (BRAUN, 2008).Os achados de necropsia ou localizado do corpo estranho na necropsia são suficientes para concluir o diagnóstico da pericardite traumática. Devido à grande quantidade de exsudato e aderências, a localização e trajeto do corpo estranho podem não ser localizados (BRAUN, 2007).

2.5 Diagnóstico e Tratamento

O exame físico pode ser realizado com métodos não invasivos, como a percussão, auscultação, provas de dor, detectores de metais, radiografia e ultrassonografia, e por métodos invasivos, como a laparoscopia, laparotomia e ruminotomia, no entanto essas técnicas não são convincentes para um diagnóstico específico (HARVEY, 2008). A realização das provas de dor por corpo estranho pode apresentar várias manifestações clínicas, como bruxismo, tenesmos musculares e gemidos espontâneos e em casos crônicos as manifestações serão discretas ou ausentes (BRAUN et al., 2007; GUARD, 2002).

A manifestação clínica da doença está ligada ao volume e velocidade de formação da efusão pericárdica. No diagnóstico clínico será possível a detecção de taquicardia/taquipnéia, distensão das veias jugulares, estase venosa, abafamento dos sons cardíacos, pulso jugular e grunhindo expiratório espontâneo ou induzido. O animal pode apresentar diferentes graus de taquicardia e distensão venosa de acordo com a quantidade de fluido dentro do saco pericárdico e compressão do coração (RADOSTITIS et al., 2007).

No exame hematológico, o leucograma geralmente revela leucocitose neutrofílica e aumento dos níveis de fibrinogênio e globulina, sendo que em bovinos a avaliação do fibrinogênio plasmático é considerado bom indicador do processo inflamatório. No hemograma, as alterações podem variar conforme o estágio da doença, podendo apresentar um processo infeccioso agudo ou crônico com a tendência a desvio a esquerda e anemia atribuído aos diferentes graus de desidratação ou a perda de sangue devido a penetração do corpo estranho no reticulo, diafragma e saco pericárdico (DIRSEN et al., 1993; REEF e MCGUIRK, 2006; GHANEM, 2010).

Na auscultação cardíaca pode ser detectado alguma alteração sonora devido a formação de efusão no interior do pericárdio, como som de líquido, abafamento e crepitações fortes, e em casos crônicos, a percussão de sons como “esguichos”, provem da formação de liquido e gás, sendo um indicativo da presença de organismos anaeróbicos. Tais alterações devem ser levadas em conta como diagnóstico diferencial as efusões pleurais, pericardite de neoplasias cardíacas ou outras causas de insuficiência cardíaca congestiva (RADOSTITIS et al., 2007). A auscultação pulmonar na porção ventral do tórax pode ficar dificultada pela distensão do saco pericárdico, provocando um som mais abafado e na região dorsal pode apresentar maior intensidade (REEF e MCGUIRK, 2006).

O prognóstico do retículo pericardite traumática é desfavorável. O tratamento proporciona uma estabilidade branda ao animal, sendo possível realizar drenagem do pericárdio por meio da

pericardiocentese. Além disso, pode ser aplicado a terapia de apoio com administração de antibióticos de amplo espectro, e para redução da dor deve ser administrado anti-inflamatórios não esteroidais. Outro fármaco que pode ser utilizado são os diuréticos para eliminação de edema periférico e diminuição do retorno venoso com pericardite, que segundo Smith (1993) resulta na regressão da insuficiência cardíaca.

3. MATERIAL E MÉTODOS

Foram analizados os aspectos macroscopicos e microcospicos da necropsia e análise histopatológica do fragmento do coração, fígado e pulmão de um relato de caso de retículopericardite traumática na Fazenda Trombas, localizada no município de Cabeceira Grande, Minas Gerais. A propriedade é referência na região pela grande produção de leite, com a estrutura de ordenha mecânica carrossel e sistema semi- intensivo com o fornecimento de silagem nos piquetes de rotação das vacas leiteiras.

Em anamnese realizada juntamente com o proprietário Lorenzo, o mesmo relatou que o animal apresentou queda brusca na produção de leite, perda de peso, não se alimentava e nem fazia ingestão de líquido após a última parição. No exame físico foi possível identificar que o animal apresentava anorexia, encontrava-se há 1 dia em decúbito esternal, as mucosas estavam pouco congestas, quando submetida à palpação apresentou pulso jugular positivo foi possível observar presença de edema na região de barbela e tórax dificultando a realização da ausculta cardíaca e pulmonar.

O animal foi submetido a eutanásia, a anestesia geral com cloreto de potássio e dissociação do córtex cerebral e, posteriormente, a necropsia onde foi possível observar alterações macroscópicas e coleta de material, os fragmentos do coração e fígado, foram coletados e fixados em formol a 10%, processados rotineiramente para histologia.

4. RESULTADOS

A vaca tinha 6 anos de idade, raça Holandêsa, pelagem branca e preta, de aproximadamente 450 kg, com média de produção de 30 litros de leite. Na realização do exame físico, foi observada a presença de sialorreia, apatia, prostração e edema na região ventral, anorexia e encontrava-se em decúbito ventral há um dia, como observado na Figura 1 foto A. Na Figura 1 foto B, pode-se notar o ingurgitamento da veia jugular, sendo uma alteração característica de alteração no sistema cardíaco.

Figura 1. Na figura A o animal apresenta-se em decúbito ventral e apresentando sialorreia

como sinal clínico. Na figura B o animal apresenta pulso jugular positiva em evidência.

Figura A

Fonte: Jenevaldo Barbosa da Silva, 2020.

Figura B

Fonte: Jenevaldo Barbosa da Silva, 2020.

Durante a realização do exame necroscópico foi possível observar o local de perfuração do objeto pontiagudo no retículo, diafragma, saco pericárdio e miocárdio (figura 5 e 6), caracterizando o quadro de reticulopericardite traumática. O animal acometido apresentava uma peritonite crônica ativa, onde foi possível detectar aderência de fibrina no coração, com grande quantidade de extravasamento de líquido translucido na cavidade torácica e abdominal (figura 2) . Na cavidade torácica foi detectado expressivas alterações inflamatórias no saco pericárdico, distensão do mesmo por exsudato purulento fétido, além da quantidade de fibrina livre e aderida ao pericárdio visceral (figura 3 e 4).

O diagnóstico se baseou nos achados clínicos e necroscópicos, onde localizou-se o objeto perfuro cortante metálico, característico de um pedaço de arame, na cavidade do saco pericárdico e foi

notório as fístulas entre retículo, saco pericárdico e coração.

Figura 2. Na cavidade abdominal e torácica foi possível observar grande quantidade de extravasamento de líquido translucido devido a inflamação ativa.

Figura 3. As superfícies epicárdicas e visceral do saco pericardio estão espessadas por tecido conjuntivo fibroso e cobertas por um exsudato fibrinopurulento.

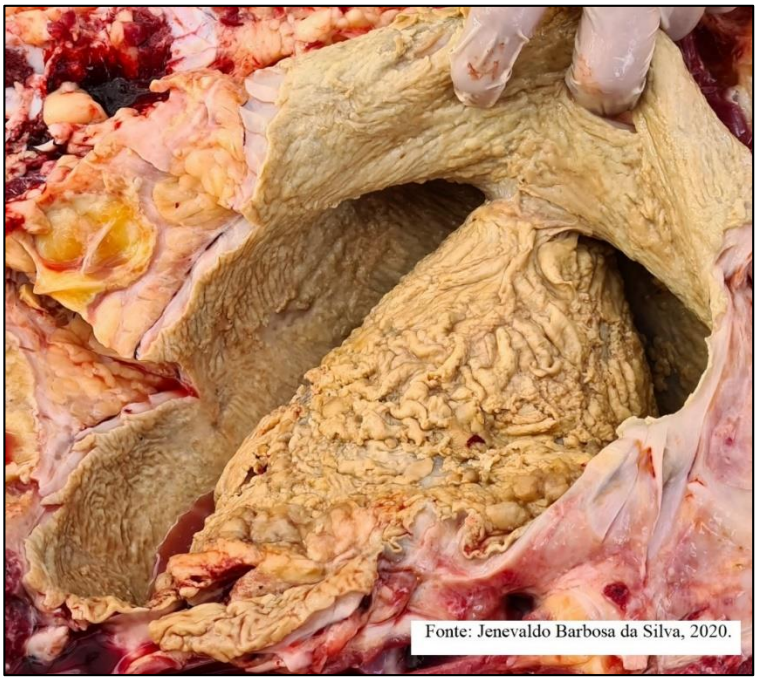

Figura 4. Coração recoberto por uma camada de exsudato fibrinopurulento, apresentando o aspecto "coração pão de manteiga".

Figura 5. Coração em um corte transversal ilustrando a espessura da camada de fibrina e os locais de lesão no miocárdio.

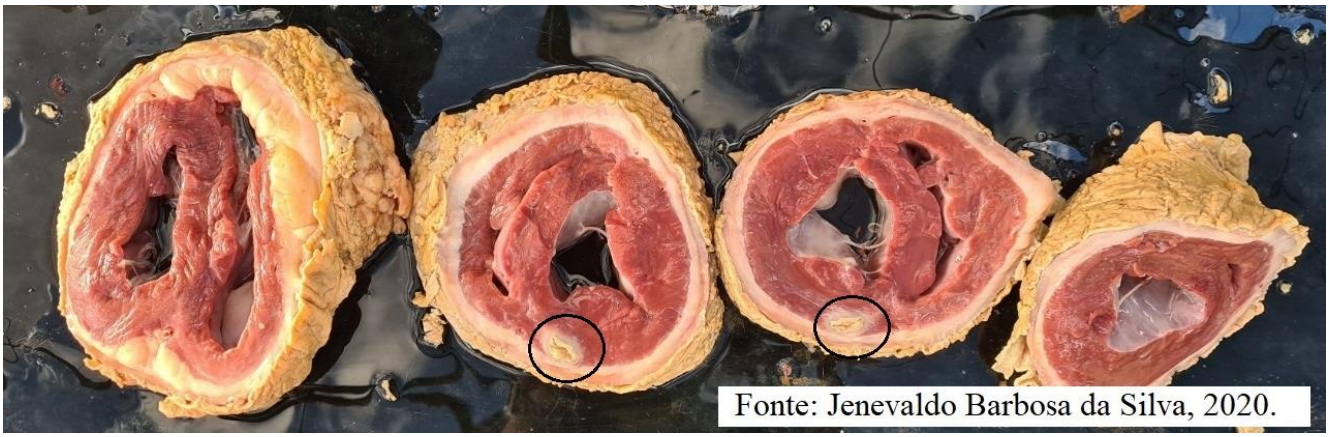

Figura 6. Na figura A, observa-se o objeto perfurocortante encontrado na cavidade do saco pericárdico, e a lesão provocada no miocárdio. Na figura B, observa-se a lesão no saco pericárdico, com uma espessa massa branco a cinzento de tecido conjuntivo fibroso e de aparência felpuda.

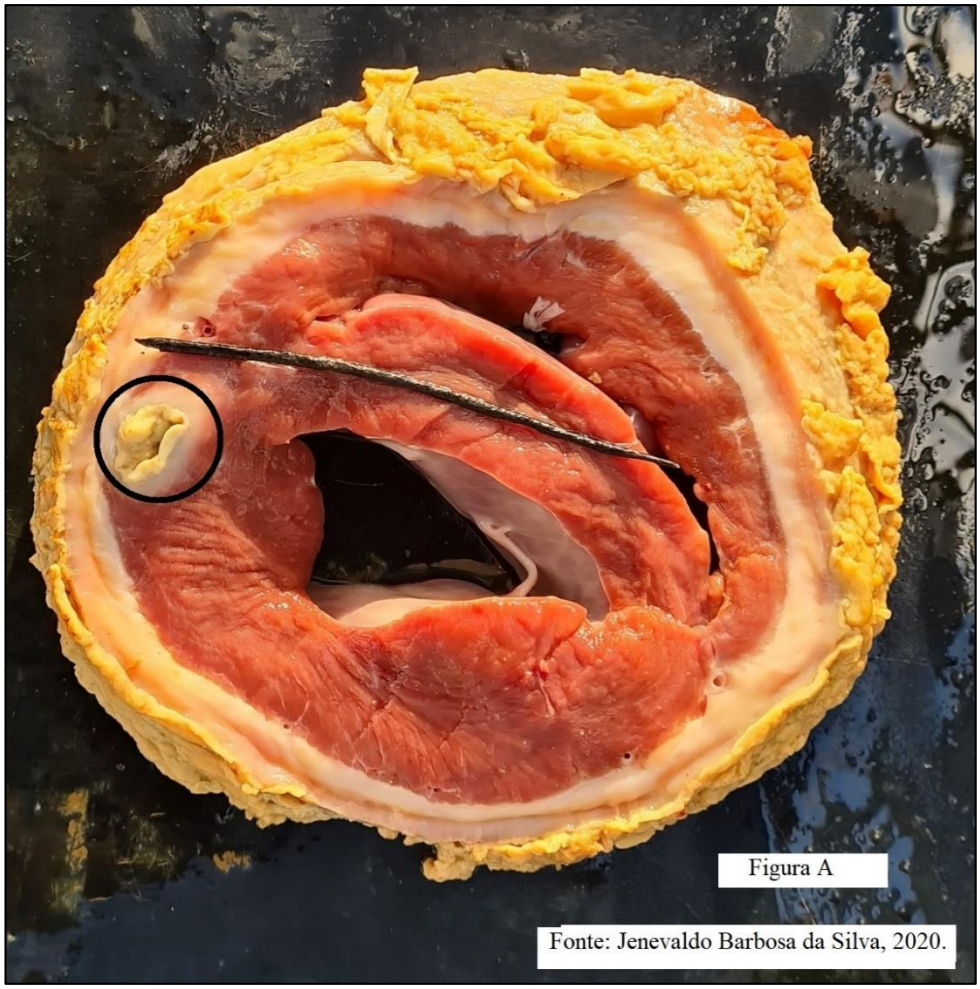

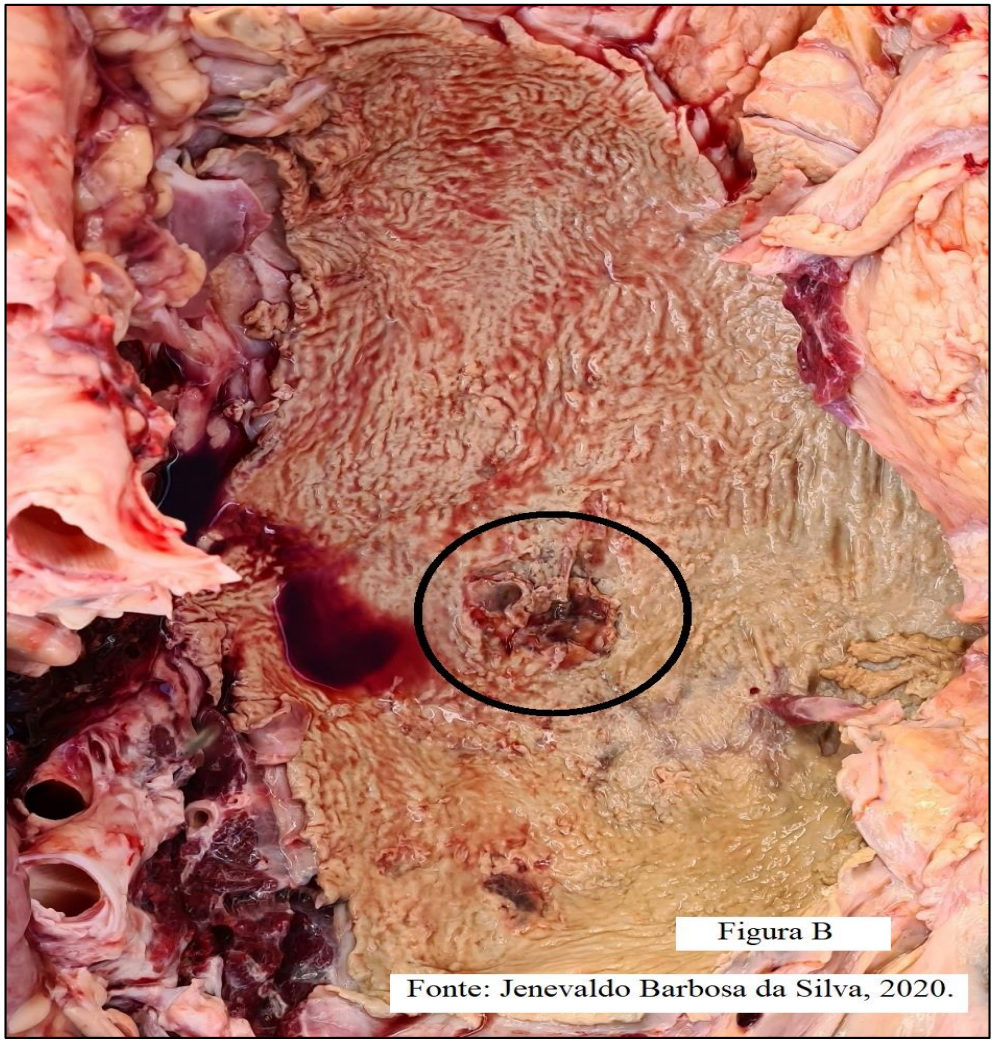

A amostras histopatológicas foram encaminhadas ao Setor de Anatomia Patológica (SAP) da Universidade Federal Rural do Rio de Janeiro, as estruturas cardíacas e hepática. No coração foi observado que na superfície do epicárdio, tinha a presença de acentuado infiltrado inflamatório neutrófilo difuso em permeio a proliferação de fibrina (figura 7), que com frequência emite vilos e fímbrias. Sobrejacente a proliferação havia marcada proliferação de tecido conjuntivo fibroso, associado a neoformação de vasos de diversos calibres e ainda infiltrado linfohistiocítico e neutrófilo acentuado (tecido de granulação) que permeia o tecido adiposo. O pericárdio encontra-se acentuadamente distendido pela presença de abundante tecido de granulação em associação a fibrose, diversos focos de supuração e exsudação fibrinosa.

No fígado foi possível identificar acentuada quantidade de hepatócitos com núcleos picnóticos a cariorréticos nas zonas centrolobulares (necrose) além de vacuolização citoplasmática dos hepatócitos

adjacentes às áreas necróticas (figura 8/A). Observa-se ainda moderada congestão nas regiões centrolobulares, além de moderada quantidade de hemácias livres com distribuição multifocal, como ilustrado na figura 8/B (hemorragia);

Figura 7. Na figura A, pode ser observado uma epicardiite supurativa, e na linha traçada pode ser observado processo inflamatório. Na figura B pode ser observado a presença de depósitos de fibrina na superfície epicárdica.

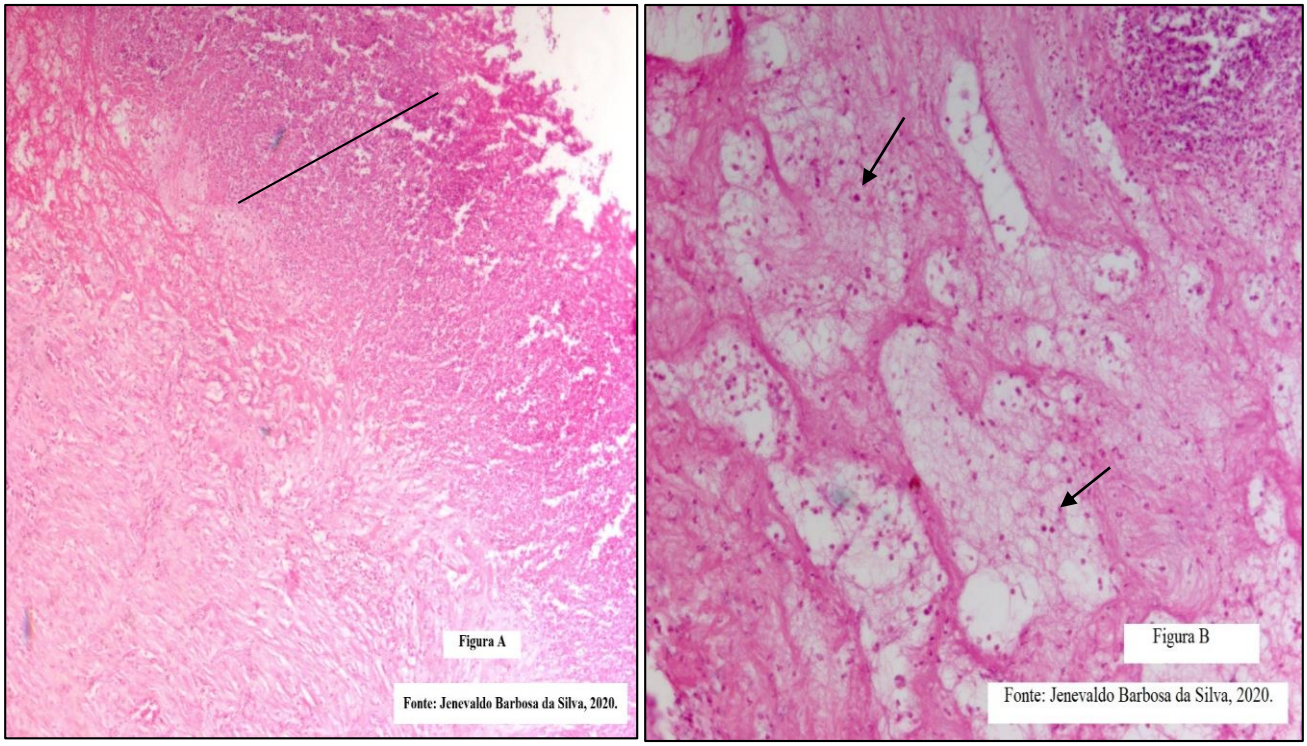

Figura 8. A figura A, ilustra a região centrolobular do fígado com congestão, com a seta indicando as hemácias dentro do espaço sinusoide. Na figura B, é possível ver alem da congestão, a vacuolização citoplasmática.

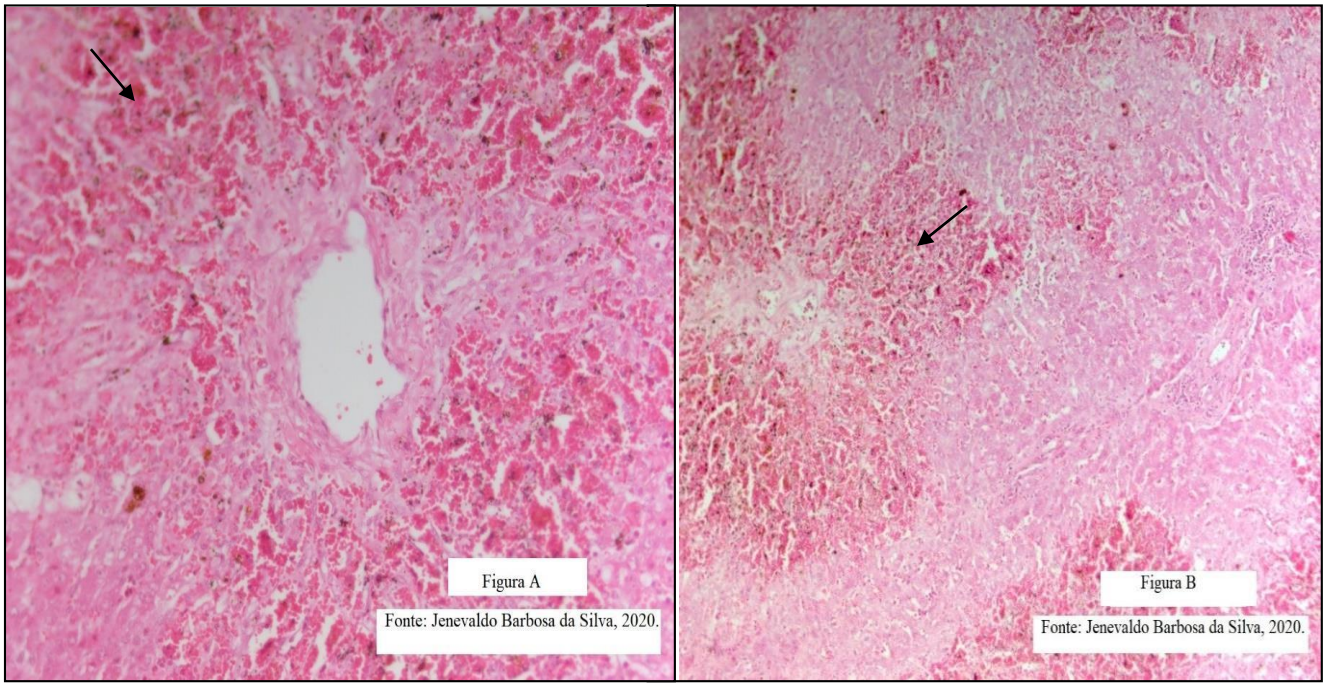

5. DISCUSSÃO

Os resultados dos exames físico e complementares possibilitaram o diagnóstico de Retículopericardite. Estudos relatam que a ocorrência da reticulopericardite traumática é esporádica, porém na maioria das vezes é fatal causando perdas econômicas na propriedade. A enfermidade está mais relacionada aos bovinos, principalmente de raça leiteira, devido aos mesmos possuírem pouca seletividade alimentar e discernimento oral. Outro fator predisponente, é o fornecimento de alimentos processados e fornecidos em cochos manuseados próximos a currais, celeiros e cercas em restauração (Borges e Cunha, 2007), como era o caso do bovino submetido a eutanasia, que viviam nestas mesmas condições.

Quando realizado o exame físico, foi observada a presença de sialorreia, apatia, prostração e edema na região ventral, anorexia e encontrava-se em decúbito ventral, sendo possível notar o ingurgitamento da veia jugular, sendo uma alteração característica de alteração no sistema cardíaco. Marra et al. (2019) ao realizarem o exame físico de um bovino observaram abafamento das bulhas cardíacas, atonia ruminal, ingurgitamento bilateral da veia jugular, edema de barbela, percussão dolorosa na região do xifoide. Os testes de beliscamento de cernelha e do bastão foram positivos. No teste da rampa inclinada o animal apresentou relutância em subir.

Durante a realização do exame necroscópico foi possível observar o local de perfuração do objeto pontiagudo no retículo, diafragma, saco pericárdio e miocárdio, caracterizando o quadro de reticulopericardite traumática. Bernardi et al. (2012) apontam que em alguns relatos de casos o material perfuro-cortante pode perfurar a parede do retículo e provoca reticulite e peritonite séptica, podendo ser supurativa ou fibrinosa com odor pútrido. Nestes casos, a morte ocorre por peritonite e configura-se como Retículo Peritonite Traumática, que foi divergente ao encontrado no nosso relato de caso, que foi diagnosticado como reticulopericardite traumática.

Na cavidade torácica foi detectado expressivas alterações inflamatórias no saco pericárdico, distensão do mesmo por exsudato purulento fétido, além da quantidade de fibrina livre e aderida ao pericárdio visceral. Jungbeck et al. (2018) fizeram o procedimento de necropsia em bovino e encontraram resultados semelhantes quanto à abertura da cavidade torácica, havia acentuada dilatação do saco pericárdio com abundante quantidade de exsudato amarelado em seu interior e na superfície do epicárdio. Corroborando com os achados Smith (2006) ressalta que a inflamação promove o acúmulo de líquido ou exsudato entre os pericárdios visceral e parietal, comprometendo o enchimento diastólico cardíaco, esse fluido comprime o átrio e ventrículo direitos não permitindo um enchimento completo

dos mesmos, o que resulta no quadro de insuficiência cardíaca congestiva (RADOSTITS et al., 2007).

O animal acometido apresentava uma peritonite crônica ativa, onde foi possível detectar aderência de fibrina no coração, com grande quantidade de extravasamento de líquido translucido na cavidade torácica e abdominal. Moreira e Serrano (2011) relatam ser possível observar a hepatomegalia e a esplenomegalia, podem ocorrer também, em razão da estase venosa, devido à lesão cardíaca ocasionada pelo material perfurante.

Os resultado das análises necroscópicas poderam observar uma epicardite supurativa, onde há presença de depósitos de fibrina na superfície epicárdica. Na amostra coletada do fígado, evidencia-se na região centrolobular uma congestão e uma vacuolização citoplasmática, que corrobora com os estudos de Jungbeck et al. (2018), que apontaram que no fígado, em regiões centrolobulares, por vezes paracentrais, encontraram discreta necrose de hepatócitos, caracterizadas por citoplasma hipereosinofílico e núcleos picnóticos, além de discreta hemorragia adjacente as áreas de necrose. No coração, na região do epicárdio, acentuado infiltrado inflamatório composto por neutrófilos íntegros e degenerados, macrófagos e linfócitos, associados a abundante deposição de fibrina, miríades bacterianas cocoides basofílicas, além de acentuada neoformações vasculares e proliferação de tecido conjuntivo fibroso, devido o material perfurante levar consigo bactérias do rúmen que contaminam o fluido pericárdico, são achados comuns que caracterizam a RPT (SMITH, 1993; PEEK e MCGUIRK, 2008).

6. CONCLUSÃO

Diante dos achados obtidos, dos sinais clínicos e da necropsia, pode-se concluir que a reticulopericardite traumática é uma enfermidade grave por não possuir um tratamento especifico. É recomendado que sejam adotadas medidas preventivas, como o descarte adequado de objetos perfuro cortantes utilizados próximo ao local onde os animais se alimentam. Percebe-se a escassez de literatura sobre a patologia. É necessário que os profissionais compartilhem suas experiências sobre o assunto, para que haja avanços nas produções de evidências sobre esta temática, e que mecanismos preventivos sejam socializados afim de proporcionar melhores condições de manejo e evitara ocorrência da doença.

REFERÊNCIAS BIBLIOGRÁFICAS

ABDELAAL, M. et al. *Clinical and ultrasonographic differences between cattle and buffaloes with various sequelae of traumatic reticuloperitonitis.* **Veterinarni medicina**, v. 54, n. 9, p. 399-406, 2009.

BERNARDI, F. et al. Retículo-peritonite e retículo-pericardite traumática em bovinos de leite. In: ENCONTRO NACIONAL DE DIAGNÓSTICO VETERINÁRIO**, ANAIS...UFRGS**, Vol. 7, p.179 Porto Alegre, 2012.

BEZERRA, I.A. **Retículo Pericardite Traumática diagnosticada em bovinos no Laboratório de Patologia Animal do Hospital Veterinário da UFCG.** 2014. Monografia (Graduação em Medicina Veterinária), 27f. Universidade Federal de Campina Grande, Patos, 2014.

BORGES, J. R. J.; CUNHA, P. H. J. Reticuloperitonite traumática. In: RIET-CORREA, F. et al. **Doenças de Ruminantes e Equinos.** 3. ed. Rio Grande do Sul, p. 341-347, 2007.

BRAUN, U; et al. *Clinical findings in 28 cattle with traumatic pericarditis.* ***The Veterinary Record.*** v. 161, p. 558-563, 2007.

BRAUN, U. *Traumatic pericarditis in cattle: Clinical, radiographic and ultrasonographic findings.* **The Veterinary Journal.** 2008.

BRAUN, U; GÖTZ, M.; MAMIER, O. *Ultasonography finding in cows with traumatic reticuloperitonitis.* ***The Veterinary Record***, London, v. 133, 416-422, 1993b.

BUCZINSKI, S. et al. *A study of heart diseases without clinical signs of heart failure in 47 cattle.* **The Canadian Veterinary Journal.** La revue veterinaire canadienne vol. 51, Nº11, p. 1239-46, 2010

DIRKSEN, G.; GRÜNDER, H.D.; STÖBER, M. R. **Exame clínico dos bovinos.** 3 ed. Rio de Janeiro: Guanabara koogan, 1993. 419p.

DIRKSEN, G; GRÜNDER, H-D; STÖBER, M. ***Medicina Interna Y Cirurgia del Bovino***. 4 ed. Buenos Aires, vol. 1, Intermédica, 2005.

GHANEM, M. M. *A comparative study on traumatic reticuloperitonitis and traumatic pericarditis in Egyptian cattle*. ***Turkish Journal of Veterinary and Animal Sciences***, 34 (2):143-153, Egypt, 2010.

GUARD, C. *Traumatic Reticuloperitonitis.* In: Smith, B. P. ***Large Animal Internal Medicine***, 3. ed. St. Louis: Mosby, 2002, p.747-748.

HARVEY, N. D. *Case Report* – Chronic Bovine Traumatic Reticuloperitonitis: an Unusual Presentation. ***The Bovine Practitioner***, Stillwater, v. 42, n. 2, p. 169-176, 2008.

JUNGBECK, Micaela, et al. Anaplasmose e reticulopericardite traumática em um bovino – relato de caso. **XXIII Seminário Interinstitucional de Ensino, Pesquisa e Extensão - Ciência e Diversidade**. 2018.

KARADEMIR, B.; ATALAN, G. *The prevalence of traumatic reticuloperitonitis in cattle of kars provinve.* ***Veterinary cerrahi dergisi,*** 9 ed., Vol 3, p.26-18, 2003.

MARRA, S. J. M. Retículo Pericardite Traumática Bovina: Relato de Caso. **11ª Jornada Científica e Tecnológica e 8º Simpósio da Pós-Graduação do IFSULDEMINAS**. 2019. Disponível em: https://jornada.ifsuldeminas.edu.br/index.php/jcinc1/jcinc1/paper/viewFile/5490/3879

MOREIRA, R. F.; SERRANO, M. T. Retículo pericardite traumática: relato de caso**. Anais III Simpósio de Produção Acadêmica da Univiçosa (SIMPAC)**, v.3, p. 370-375, 2011.

PEEK, S. F.; MCGUIRK, S. M. *Cardiovascular diseases.* In T. J. Divers & S. F. Peeks (Eds.), ***Rebhun's diseases of dairy cattle.*** Missouri: Saunders, 2 ª ed, p. 43 -78, 2008.

RADOSTITS, O. T. **Clínica Veterinária: Um tratado de doenças dos bovinos, ovinos, suínos, caprinos e equinos.** 9 ed. Rio de Janeiro: Guanabra Koogan, 2002.

RADOSTITS, O.M. et al. **Medicina Veterinária: Um Livro Didático das Doenças de Bovinos, Cavalos, Ovelhas, Porcos e Cabras.** 10ª Edição, Elsevier Saunders, Londres, p. 966-994, 2007.

REBHUN, W. C. **Doenças do gado leiteiro**, São Paulo: Roca, 2000. 642 p.

REEF, V. B; MCGUIRK, S. M. Pericardite. in In: Smith, B. P. **Medicina interna de grandes animais,** 3 ed, Barueri, São Paulo, ed. Manole, p. 463-467, 2006.

RIET-CORREA, F. **Doenças de Ruminantes e Equinos.** Santa Maria: Palloti, v. 2. 2001.

ROTH, L.; KING, J. M. *Traumatic reticulitis in cattle: a review of 60 fatal cases**. Journal Veterinary Diagnostic Invetigation.*** v. 3, p 52-54. 1991.

SMITH, B.P. **Medicina interna de grandes animais/**Bradford P. Smith.-3ed.-Barueri, Sp: Manoele, p.464, 2006.

SMITH, B.P. **Tratado de medicina interna de grandes animais.** 2 ed. São Paulo: Manole, 1993.

ZACHARY, J. F. **Bases da Patologia em Veterinária.** 6ª Edição. Elsever, Rio de Janeiro, 2018.

WILDNER, R. F.; SILVA, G. Y. C.; ROSSATO, C. K. **Retículo Pericardite Traumática em Bovinos.** In: Seminário Interinstitucional de Ensino, Pesquisa 3 Extensão. UNICRUZ. Disponível em: http://www.unicruz.edu.br/15_seminario/seminario_2010/CCS/RET%C3%8DCULO%20PERICARDITE%20TRAUM%C3%81TICA%20EM%20BOVINOS.pdf