UNIVERSIDADE FEDERAL DOS VALES DO JEQUITINHONHA E MUCURI
INSTITUTO DE CIÊNCIAS AGRÁRIAS
Maria Fernanda Santos Silva

RETROSPECTIVA DAS CITOPATOLOGIAS EM HOSPITAL VETERINÁRIO DE UMUARAMA, PARANÁ, BRASIL

Unaí
2021

Maria Fernanda Santos Silva

RETROSPECTIVA DAS CITOPATOLOGIAS EM HOSPITAL VETERINÁRIO DE UMUARAMA, PARANÁ, BRASIL

Trabalho de Conclusão de Curso apresentado ao Curso de Medicina Veterinária da Universidade Federal dos Vales do Jequitinhonha e Mucuri, como requisito para obtenção do título de Bacharel.

Orientador: Prof. Dr. Paulo Fernandes Marcusso

Unaí

2021

Maria Fernanda Santos Silva

RETROSPECTIVA DAS CITOPATOLOGIAS EM HOSPITAL VETERINÁRIO DE UMUARAMA, PARANÁ, BRASIL

Trabalho de Conclusão de Curso apresentado ao Curso de Medicina Veterinária da Universidade Federal dos Vales do Jequitinhonha e Mucuri, como requisito parcial para obtenção do título de Bacharel.

Orientador: Prof. Dr. Paulo Fernandes Marcusso

Data de aprovação 05/05/2021.

Natalie Bertelis Merlini

Profa. Dra. Natalie Bertelis Merlini
Universidade Paranaense - UNIPAR

MICHELLY FERNANDES DE MACEDO:01208223429 Assinado de forma digital por MICHELLY FERNANDES DE MACEDO:01208223429 Dados: 2021.05.05 16:39:54 -03'00'

Profa. Dra. Michelly Fernandes de Macedo
Universidade Federal Rural do Semi-Árido - UFERSA

Prof. Dr. Paulo Fernandes Marcusso
Instituto de Ciências Agrárias - UFVJM

Unaí

AGRADECIMENTOS

Primeiramente sou grata à Deus por me dar forças, abençoar minha jornada e ter colocado pessoas extraordinárias na minha vida.

À minha mãe, Dayse Cantuária Santos Silva, por ter sido sempre otimista por mim, dizendo que tudo ia dar certo, me transmitindo calma e estando ao meu lado independente das minhas escolhas. Obrigada por ter sido meu maior exemplo de bondade.

Ao meu pai, Marcos Antônio Silva, por ter sido minha primeira inspiração para entrar na Medicina Veterinária, por demonstrar seu orgulho diante todas minhas conquistas e estar comigo durante as derrotas.

À toda minha família, principalmente minhas irmãs, Mariana e Lívia, por terem sido companheiras e estarem sempre presentes; minhas sobrinhas, Ana Júlia e Isabela por me trazerem alegria; minhas avós por terem me dado força e coragem para encarar a vida; minhas tias, tios e primos que me mostraram o valor de ter uma família unida.

Ao meu orientador, professor doutor Paulo Fernandes Marcusso, por ter sido um excelente profissional, que contribuiu grandiosamente com minha formação. Sou grata pela confiança, pelos puxões de orelha, pelos incentivos e por ser um professor que inspira.

A todos professores do Instituto de Ciências Agrárias que contribuíram na minha graduação, com ênfase aos professores doutores Ricardo Uscategui, Jeanne Siqueira e James de Andrade, por terem me orientado com trabalhos acadêmicos que contribuíram para meu desenvolvimento dentro da Universidade.

À todos meus amigos de graduação, principalmente os da turma da “Máfia da Anatomia” pelo companheirismo; às meninas da minha República Whiskas, que se tornaram segunda família durante essa jornada, em especial, Ana Flávia, Giovana e Ellen.

À todas as pessoas que confiaram e me auxiliaram tanto profissionalmente, quanto pessoalmente para minha graduação.

RESUMO

O exame citopatológico na medicina veterinária auxilia na obtenção de diagnósticos preliminares de forma rápida, minimamente invasiva e com baixo custo. Permite uma análise das alterações morfológicas em células isoladas obtidas por raspado, descamação natural ou aspiração, sendo o diagnóstico baseado nas modificações individuais, sem diferenciá-las da histoarquitetura tecidual, permitindo ao veterinário diagnosticar e/ou diferenciar doenças infecciosas, inflamatórias, proliferativas e neoplásicas. Objetivou-se apresentar uma retrospectiva dos resultados de exames citopatológicos realizados em hospital veterinário de Umuarama (PR), determinando a prevalência das alterações e caracterizando os tipos celulares mais presentes nas lesões diagnosticadas em cães e gatos, de março de 2017 a dezembro de 2018. Foram avaliados prontuários médicos de 225 cães e 10 gatos. Constatou-se que 75% das amostras citopatológicas dos cães eram de origem neoplásica, sendo os 24,88% restantes referentes à processos inflamatórios, infecciosos, hiperplásicos e císticos. Animais com 10 anos ou mais foram os mais acometidos pelos processos neoplásicos. Os cães Sem Padrão Racial Definido (SPRD) foram mais prevalentes, correspondendo à 53,25%, seguidos dos da raça Poodle (20,25%) e Pitbull (12,65%). Das amostras neoplásicas 42,01% foram classificadas como epiteliais, 42,01% de células redondas e 15,97% mesenquimais. As neoplasias nos felinos corresponderam a 30% das amostras sendo todas classificadas como carcinomas, tendo os siameses a maior prevalência. Concluiu-se que o diagnóstico neoplásico foi o mais frequente, com destaque para os carcinomas e os TVT's que representaram o maior número de amostras.

Palavras-chave: Citologia. Cães. Gatos. Neoplasias. Epidemiologia.

ABSTRACT

The cytopathological examination in veterinary medicine assists in obtaining preliminary diagnoses quickly, minimally invasively and at a low cost. It allows an analysis of morphological changes in cells defined by scraping, natural desquamation or aspiration, the diagnosis being based on individual changes, without differentiating them from tissue histoarchitecture, allowing the veterinarian to diagnose and / or differentiate infections, inflammatory, proliferative and neoplastic. The objective was to present a retrospective of the results of cytopathological exams performed in a veterinary hospital in Umuarama (PR), determining the prevalence of changes and characterizing the cell types most present in lesions diagnosed in dogs and cats, from March 2017 to December 2018. Medical doctors of 225 dogs and 10 cats were requested. It was found that 75% of the dogs' cytopathologies were of neoplastic origin, with the remaining 24.88% referring to inflammatory, infectious, hyperplastic and cystic processes. Animals aged 10 years or more were the most affected by neoplastic processes. Dogs without breed standard were the most prevalent, corresponding to 53.25%, followed by Poodle (20.25%) and Pitbull (12.65%). Of the first neoplasms, 42.01% were classified as epithelial, 42.01% as round cells and 15.97% mesenchymal. Neoplasms in cats accounted for 30% of people, all of which were classified as carcinomas, with Siamese having the highest prevalence. It was concluded that the neoplastic diagnosis was the most frequent, with an emphasis on carcinomas and TVT's that represented the largest number before.

Keywords: Cytology. Dogs. Cats. Neoplasms. Epidemiology.

LISTA DE TABELAS

Tabela 1 – Frequência de cães sem raça definida (SPRD) e de raças caninas acometidas por neoplasmas no período de 2017 - 2018.....11

Tabela 2 - Classificação citológica de neoplasias acometendo cães atendidos no período de 2017 - 2018.....12

Tabela 3 - Classificação dos grupos neoplásicos de acordo com a localização anatômica.....13

Tabela 4 - Tumores presentes no tecido mamário de acordo com o diagnóstico citológico.....14

Tabela 5 - Tumores presentes em pele e/ou tecido subcutâneo de acordo com o diagnóstico citológico.....15

Tabela 6 - Tumores presentes nos órgãos genitais de acordo com o diagnóstico citológico.....16

Tabela 7 - Tumores presentes em linfonodos de acordo com o diagnóstico citológico.....16

Tabela 8 - Tumores presentes em cavidades nasal e oral de acordo com o diagnóstico citológico.....17

SUMÁRIO

1 INTRODUÇÃO 07
2 MATERIAL E MÉTODOS..... 08
3 RESULTADOS..... 09
4 DISCUSSÃO 18
5 CONCLUSÃO..... 25
REFERÊNCIAS 25

1 INTRODUÇÃO

O exame citológico ou citopatológico na medicina veterinária é uma ferramenta que auxilia na obtenção de diagnósticos preliminares de forma rápida, minimamente invasiva e com baixo custo (SILVA *et al*., 2020). O uso dessa técnica em animais tem uma abordagem semelhante à preconizada em humanos, todavia, assumem uma importância ainda maior. Métodos de coleta não invasivos reduzem o risco de complicações e, pela rápida disponibilidade dos resultados, auxiliam na triagem e nas decisões clínicas a serem tomadas pelo médico veterinário. Além disso, o procedimento normalmente não requer anestesia local ou geral sendo esta uma vantagem em relação a histopatologia (SHARKEY; WELLMAN, 2011).

A citopatologia por definição corresponde ao estudo das alterações morfológicas em células isoladas obtidas por raspado, descamação natural ou aspiração, sendo o diagnóstico baseado nas modificações individuais, sem diferenciá-las da histoarquitetura tecidual (SANTANA *et al.,* 2016). A análise citológica permite ao veterinário diagnosticar e/ou diferenciar doenças infecciosas, inflamatórias, proliferativas, neoplásicas (SILVA *et al.,* 2020) e, ao descartar as causas inflamatórias de massas, é possível identificar a categoria geral e, na maioria das vezes, o tipo específico de alguns tumores (JOHNSON; MYERS, 2017). Além disso, possibilita o estabelecimento de um prognóstico, identificação de metástases e monitoramento da evolução/involução de neoplasias (ROSOLEM *et al*., 2013). A interpretação deve ser realizada correlacionando-se as características citomorfológicas encontradas com dados obtidos a partir da resenha, anamnese, exame físico, aspectos macroscópicos da lesão, localização anatômica, entre outras informações, sendo a experiência do patologista e o conhecimento das características celulares normais, fundamentais na determinação do diagnóstico final (ROSSETTO *et al*., 2009).

Existem várias técnicas citológicas para obtenção de um grupo celular, tais como, punção aspirativa por agulha fina (PAAF), citologia por decalque (*imprints*), citologia esfoliativa (raspados), técnica do swab, fluidos e lavados. Dentre essas, a punção por agulha fina é o método de eleição para obtenção de células a partir de lesões nodulares presentes em diferentes localidades da superfície corpórea. (SANTANA *et al.,* 2016). Na PAAF, uma única suspensão celular é obtida por meio da utilização de uma agulha de calibre pequeno (23-25 gauge) com comprimento apropriado para o órgão ou lesão-alvo (NELSON; COUTO, 2015), uma seringa acoplada de 3 a 20 ml, dependendo da consistência da massa, sendo as seringas menores recomendadas para massas mais fluidas e as maiores para as sólidas e fibrosas (SILVA

et al., 2020). A citologia por agulha fina pode ser realizada também pela técnica não aspirativa (por capilaridade), onde é realizado o procedimento sem acoplar a seringa à agulha, entretanto, tem sido verificado que a técnica aspirativa é superior com relação à conclusão do diagnóstico (SANTANA *et al.,* 2016).

As lesões avaliadas pelo exame podem ser classificadas como inflamatórias ou não, e subclassificadas como neoplásicas e não neoplásicas, podendo ser ocasionadas por distúrbios imunológicos, degenerativos, hiperplásicos e displásicos (VENTURA; COLODEL; ROCHA, 2012). As neoplasias diagnosticadas com maior prevalência, incluem os tumores de células redondas, epiteliais e, por último, os mesenquimais, sendo a malignidade mais observada nos epiteliais (ROSSETTO *et al.,* 2009). O mastocitoma, o tumor venéreo transmissível e o linfoma compõem as suspeitas diagnósticas mais comuns (ROSSETTO *et al*., 2009), e dentre os cães domiciliados a prevalência maior são de lipomas, linfomas e mastocitomas, não ocorrendo com tanta frequência o TVT (RÍSPOLI; TAKENAKA; MOMO, 2017).

O aumento na prevalência de tumores está relacionado principalmente ao aumento da longevidade dos animais de companhia, que se dá por fatores como, conscientizações sobre vacinação, fornecimento de rações melhor balanceadas, protocolos terapêuticos mais eficazes e tutores mais atenciosos (ROSSETTO *et al.,* 2009). Consequentemente, é esperado que haja um incremento gradativo, ao passar dos anos, de alterações na citologia, principalmente por serem os principais exames utilizados para a triagem e diagnóstico rápido de lesões em cães e gatos.

Baseado no conteúdo supracitado, objetivou-se elaborar uma retrospectiva dos exames citopatológicos realizados em hospital veterinário, localizado em Umuarama, município da região noroeste do Paraná, a fim de determinar a prevalência das alterações e caracterizar os tipos celulares mais prevalentes de lesões diagnosticadas em cães e gatos de março de 2017 a dezembro de 2018.

2 MATERIAIS E MÉTODOS

O estudo abrangeu análise dos prontuários médicos de março de 2017 a dezembro de 2018, totalizando em 225 exames citológicos em cães e 10 exames em gatos, realizados no laboratório de patologia clínica do Hospital Veterinário da Universidade Estadual de Maringá (HVU), Campus Avançado de Umuarama, município localizado no noroeste do Paraná. Foram

considerados os diagnósticos citológicos relacionados tanto às estruturas externas quanto aos órgãos internos dos animais atendidos.

Os resultados dos exames foram classificados de acordo com a característica citomorfológica encontrada em: processos neoplásico maligno ou benigno, inflamatórios agudo ou crônico (piogranulomatosa, granulomatosa ou mista), císticos, infecciosos e hiperplásicos. Não foram incluídas citologias otológicas, de medula óssea ou amostras insuficientes para análise. Os pacientes foram divididos por idade, raça, sexo e castração prévia, para avaliar a prevalência em cada grupo.

Uma vez concluída a coleta de dados junto aos arquivos, procedeu-se a contagem e tabulação dos resultados, sendo considerados os números absolutos e percentuais dos grupos de lesões sobre o total geral e individualmente em cada grupo, a partir de uma análise estatística qualitativa e descritiva.

Os materiais analisados foram obtidos através de punção aspirativa por agulha fina (PAAF), *imprint* e swab, dispostos em lâminas de vidro e coradas por panótico rápido. A PAAF é indicada para lesões cutâneas, tais como, massas sólidas, abscessos, órgãos linfoides, dentre outros órgãos internos e efusões cavitarias; a técnica de *imprint* para lesões com solução de continuidade ou em superfície de corte de material oriundo de procedimento cirúrgico ou necroscópico; e a técnica do swab para lesões com bordos elevados, trajetos fistulosos, região auricular, mucosas e locais de difícil acesso (SILVA *et al.,* 2020).

3 RESULTADOS

Dos 225 exames citológicos realizados em cães, foram diagnosticados 169 de origem neoplásica (75,11%) e 56 amostras foram diagnosticadas como não neoplásicas (24,88%). Dentre essas amostras, 35 foram categorizadas como processos inflamatórios (62,50%), 6 como infecciosos bacterianos e/ ou fúngicos (10,71%), 10 como hiperplásicos (17,85%), 5 como císticos (epidérmicos e sialocele) (8,92%).

Em relação aos felinos, de 10 amostras diagnosticadas, 3 eram de origem neoplásica (30%), 3 hiperplásicos (30%), 3 inflamatórios (30%) e 1 infeccioso bacteriano e fúngico (10%).

No que diz respeito aos processos inflamatórios de ambas espécies do estudo, a maior prevalência foi referente às inflamações agudas correspondendo a 20 amostras (52,63%), em seguida, 8 inflamações granulomatosas (21,05%), 5 piogranulomatosas (13,15%), 4 crônicas (10,52%) e uma com infiltrado eosinofílico (2,63%).

Perfazendo 172 amostras (67,98%), os diagnósticos neoplásicos são relevantes em relação às duas espécies. A partir das características citomorfológica, as neoplasias foram classificadas em epiteliais, mesenquimais e de células redondas. Os resultados obtidos dos cães foram: 71 processos neoplásicos de origem epitelial (42,01%), 27 mesenquimais (15,97%) e 71 de células redondas (42,01%) (Tabela 1). Quanto aos felinos, as 3 amostras neoplásicas analisadas eram de origem epitelial.

A disposição entre as raças de cães mais acometidas por neoplasias também pode ser observada na Tabela 1. Os animais Sem Padrão Racial Definido (SPRD) demonstraram uma prevalência representativa de neoplasias, consistindo de 90 (53,25%) cães, enquanto que os com raça definida foram registrados 79 (46,74%) cães. Dentre estas raças, os Poodles foram os mais acometidos representando 16 de 79 (20,25%), logo em seguida, os Pitbulls com 10 (12,65%) e apresentando 5 (6,32%) registros as raças Labrador, Rottweiler, Shih-Tzu, Teckel e Pinscher. Com menor prevalência foram registrados 4 (5,06%) Pastores Alemães, 3 (3,79%), Lhasas Apso e outras raças que apresentaram apenas 1 ou 2 registros cada.

Quanto ao padrão racial dos felinos acometidos por neoplasias, foram registradas que, 2 dos 3 gatos acometidos, eram da raça Siamês e 1 era SPRD.

Tabela 1 - Frequência de cães em função do padrão racial acometidas por neoplasmas, atendidos no Hospital Veterinário da Universidade Estadual de Maringá (HVU), Umuarama (PR), no período de 2017-2018.

Raça	Epiteliais	Mesenquimais	Células redondas	Total
Airedale Terrier	1	0	0	1
American Staffordshire Terrier	0	1	0	1
Basset	1	0	0	1
Beagle	0	2	0	2
Blue/ Red Heeler	1	0	1	2
Boxer	1	0	1	2
Buldogue Francês	0	0	1	1
Chowchow	0	0	1	1
Cocker	1	0	0	1
Dogue de Bordeaux	0	0	1	1
Labrador	1	0	4	5
Lhasa Apso	2	1	0	3
Maltês	0	0	1	1
Pastor Alemão	2	0	2	4
Pinscher	4	0	1	5
Pitbull	0	3	7	10
Pointer inglês	0	0	1	1
Poodle	12	2	2	16
Rottweiler	2	3	0	5
Sharpei	0	0	1	1
Shih-Tzu	2	0	3	5
Schnauzer	0	0	1	1
SPRD	37	11	42	90
Teckel	2	2	1	5
Weimaraner	1	1	0	2
West Highland White Terrirer	1	0	0	1
Yorkshire	0	1	0	1
Total	**71**	**27**	**71**	**169**

Das 169 amostras citológicas dos cães, a malignidade foi mais frequente naquelas oriundas de células epiteliais, com 61 amostras (36,09 %), seguidas pelos tumores de células redondas, com 33 (19,52%), e por fim, as de células mesenquimais com 14 (8,28%) amostras. (Tabela 2). As 3 amostras neoplásicas identificadas nos felinos eram de caráter maligno.

Tabela 2 - Classificação citológica de neoplasias acometendo cães atendidos no Hospital Veterinário da Universidade Estadual de Maringá (HVU), Umuarama (PR), no período de 2017-2018.

Neoplasia	Subclassificação	n (%)
Epitelial	Benigna	10 (5,91)
	Maligna	61 (36,09)
Mesenquimal	Benigna	13 (7,69)
	Maligna	14 (8,28)
Célula redonda	Benigna	38 (22,48)
	Maligna	33 (19,52)
		169 (100,00)

Quanto à idade dos animais, dentre as 169 amostras neoplásicas dos cães, 79 (46,74%) são oriundas de animais com idade superior ou igual a 10 anos (Figura 1). Ressalte-se que, para 14 cães com diagnóstico neoplásico, a idade não foi registrada, apenas foram categorizados como adultos, podendo ou não serem pertencentes a faixa etária superior a 10 anos.

Figura 1 - Análise da predisposição etária dos cães com diagnóstico citológico sugestivo de processo neoplásico, atendidos no Hospital Veterinário da Universidade Estadual de Maringá (HVU), Umuarama (PR), no período de 2017-2018.

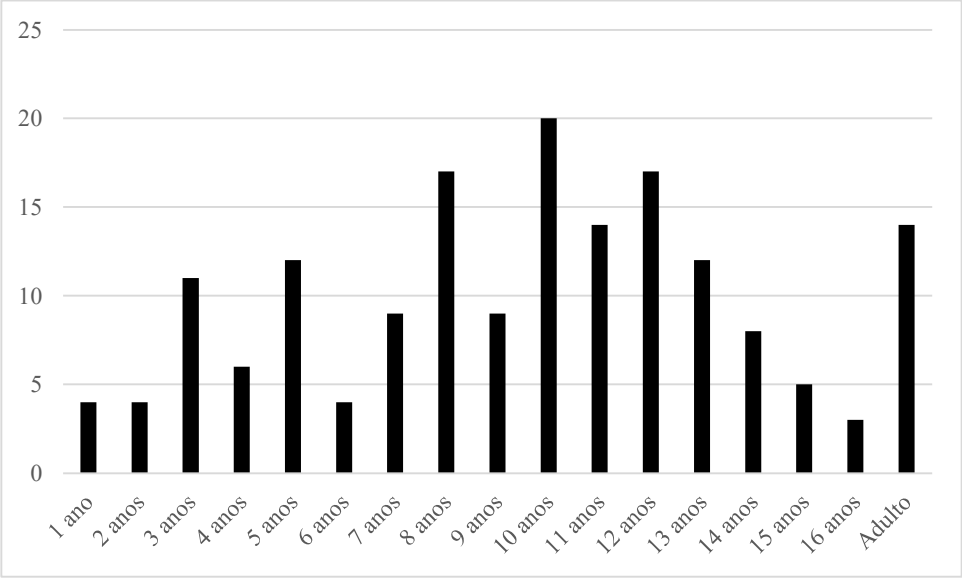

A faixa etária e o gênero prevalente das neoplasias em felinos também foram avaliadas. Das três amostras neoplásicas diagnosticadas, todas eram oriundas de fêmeas com mais de 10 anos, com a média de 12,6 anos.

A associação entre a ocorrência dos processos neoplásicos e o sexo foi relevante tanto nos felinos, como comentado anteriormente, quanto nos cães. Das 169 amostras de cães, 112 eram referentes ao gênero feminino (66,27%).

As principais localizações anatômicas acometidas por neoplasias nos cães do presente estudo estão apresentadas na Tabela 3. As três áreas mais acometidas foram: tecido mamário 55 (32,54%), pele e subcutâneo 48 (28,40%) e o sistema reprodutor 31 (18,34%). Os linfonodos, bem como, cavidades nasal e oral, também obtiveram um acometimento representativo, com 8 amostras (4,73%), em relação aos outros diagnósticos.

Tabela 3 - Classificação dos grupos neoplásicos, de acordo com a localização anatômica, dos cães atendidos no Hospital Veterinário da Universidade Estadual de Maringá (HVU), Umuarama (PR), no período de 2017-2018.

Localização Anatômica	**Número (n)**	**Percentual (%)**
Tecido mamário	55	32,54%
Pele e subcutâneo	49	28,99%
Órgãos genitais	31	18,34%
Linfonodos	8	4,73%
Cavidade nasal e oral	8	4,73%
Cavidade Abdominal	3	1,78%
Baço	3	1,78%
Olhos e anexos	2	1,18%
Pele e subcutâneo e linfonodos*	2	1,18%
Fígado	1	0,59%
Ossos e articulações	1	0,59%
Cavidade nasal e oral e órgãos genitais*	1	0,59%
Pele e subcutâneo e órgãos genitais*	1	0,59%
Pele e subcutâneo, órgãos genitais e linfonodos*	1	0,59%
Pele e subcutâneo e baço*	1	0,59%
Pele e subcutâneo e tecido mamário*	1	0,59%
Pele e subcutâneo, tecido mamário, baço e órgãos genitais*	1	0,59%
TOTAL	**169**	**100%**

* Mais de uma amostra em localizações distintas obtidas por animal

É importante ressaltar que em 8 cães foram coletadas mais de uma amostra em localizações distintas e dentre estes, 7 apresentavam neoformações em pele e/ou tecido

subcutâneo contabilizando, portanto, 56 (33,13%) animais que apresentaram nódulos nesta localização. Todavia, a localização mais prevalente permaneceu sendo a dos tecidos mamários, que além das amostras coletadas isoladas no tecido (55 amostras), havia 2 amostras dos cães que apresentavam mais de um nódulo pertencentes a esta localização, conferindo 57 (33,72%) amostras em tecido mamário.

As neoplasias que mais acometeram o tecido mamário das cadelas estão destacados na Tabela 4. As neoplasias carcinomatosas foram as mais prevalentes, sendo as diferenciadas em tumores mistos, as mais diagnosticadas, com 25 amostras (43,86%). Os adenocarcinomas também foram representativos entre os diagnósticos, contabilizando 7 amostras (12,28%) e, em menor quantidade, foram registrados 3 mastocitomas (5,26%), 2 adenomas (3,51%) e outras neoplasias que foram menos frequentes como tumor venéreo transmissível (TVT), lipoma, plasmocitoma e tumor misto benigno.

Tabela 4 - Tipos neoplásicos mais frequentes no tecido mamário ao exame citopatológico realizado no Hospital Veterinário da Universidade Estadual de Maringá (HVU), Umuarama (PR), no período de 2017-2018.

Neoplasias	**Número (n)**	**Percentural (%)**
Adenoma	1	1,75%
Adenocarcinoma	7	12,28%
Adenoma de tumor misto	1	1,75%
Carcinoma anaplásico	1	1,75%
Carcinoma	13	22,81%
Carcinoma complexo	2	3,51%
Carcinoma de tumor misto	25	43,86%
Lipoma	1	1,75%
Mastocitoma	1	1,75%
Mastocitoma pouco diferenciado	2	3,51%
Plasmocitoma	1	1,75%
Tumor misto benigno	1	1,75%
Tumor venéreo transmissível	1	1,75%
TOTAL	**57**	**100**

As amostras obtidas de regiões de pele e/ou tecido subcutâneo foram as outras áreas com maior acometimento no estudo (Tabela 5). Apesar da diversidade das neoplasias diagnosticadas nestes tecidos, destacam-se 8 lipomas (14,25%), 7 mastocitomas (12,50%), incluindo os pouco diferenciados, 6 melanomas (7,15%), incluindo os amelanóticos e os pouco

diferenciados. Com menor incidência, outras neoplasias também foram identificadas, tais como, histiocitoma cutâneo, sarcoma histiocístico e linfoma cutâneo.

Tabela 5. Tipos neoplásicos mais frequentes em pele e/ou tecido subcutâneo ao exame citopatológico, realizado no Hospital Veterinário da Universidade Estadual de Maringá (HVU), Umuarama (PR), no período de 2017-2018.

Neoplasias	**Número (n)**	**Percentual (%)**
Adenoma Sebáceo	2	3,57%
Adenoma Hepatoide	2	3,57%
Carcinoma de Tumor Misto	1	1,79%
Carcinoma Inflamatório	1	1,79%
Epitelioma	2	3,57%
Fibroma	1	1,79%
Fibrossarcoma	2	3,57%
Hemangioma	1	1,79%
Hemangiossarcoma	1	1,79%
Hemangiossarcoma pouco diferenciado	1	1,79%
Histiocitoma Cutâneo	3	5,36%
Linfoma cutâneo	3	5,36%
Lipoma	8	14,29%
Lipossarcoma	1	1,79%
Mastocitoma	5	8,93%
Mastocitoma pouco diferenciado	2	3,57%
Melanoma	3	5,36%
Melanoma amelanótico	1	1,79%
Melanoma pouco diferenciado	2	3,57%
Mixoma	1	1,79%
Neoplasia de células basais*	1	1,79%
Neoplasia de células redondas*	1	1,79%
Neoplasia de células mesenquimais*	1	1,79%
Plasmocitoma	2	3,57%
Osteossarcoma e condrossarcoma	1	1,79%
Sarcoma histiocístico	3	5,36%
Tumor de Celulas de Sertoli	1	1,79%
Tumor venéreo transmissível	1	1,79%
Tumor venéreo transmissível pouco diferenciado	2	3,57%
Total	**56**	**100**

* Não foi possível chegar a um diagnóstico sugestivo baseado somente na citologia, portando classificou-se somente quanto a origem celular.

As amostras coletadas nos sistemas genitais (tanto os nódulos encontrados no tecido, quanto secreções penianas e vaginais) contabilizam 35 coletas quando inclusas as 4 amostras

encontradas em mais de um tecido, além do genital (Tabela 6). Os tumores venéreos transmissíveis (TVT) foram os mais representativos dessa localização anatômica, com 23 diagnósticos (65,71%) além de 2 classificados como TVT misto (5,71%) e 3 como TVT plasmocíticos (8,57%). Com menor prevalência foram também registrados carcinoma (2,86%), fibrossarcoma (2,86%), hemangiossarcoma (2,86%), mastocitomas (5,71%) e seminomas (5,71%).

Tabela 6 - Tipos neoplásicos mais frequentes nos órgãos genitais ao exame citopatológico realizado no Hospital Veterinário da Universidade Estadual de Maringá (HVU), Umuarama (PR), no período de 2017-2018.

Neoplasias	Números (n)	Percentual (%)
Carcinoma e processo inflamatório granulomatoso	1	2,86%
Fibrossarcoma	1	2,86%
Hemangiossarcoma	1	2,86%
Mastocitoma	2	5,71%
Seminoma	2	5,71%
Tumor venéreo transmissível	23	65,71%
Tumor venéreo transmissível misto	2	5,71%
Tumor venéreo transmissível plasmocítico	3	8,57%
Total	**35**	**100**

As amostras neoplásicas obtidas a partir da citologia de linfonodos totalizaram 11 diagnósticos, ao incluir as amostras encontradas em comum com outras localizações anatômicas (Tabela 7). O tumor mais relevante foi o linfoma, registrado em 5 amostras (45,45%). As outras neoplasias identificadas foram o carcinoma, hemangiossarcoma, lipoma, mastocitoma, neoplasias de células redondas e TVT, com um registro em cada, respectivamente.

Tabela 7 - Tipos neoplásicos mais frequentes em linfonodos ao exame citopatológico realizado no Hospital Veterinário da Universidade Estadual de Maringá (HVU), Umuarama (PR), no período de 2017-2018.

Neoplasias	Número(n)	Percentual (%)
Carcinoma e processo inflamatório granulomatoso	1	9,09%
Hemangiossarcoma pouco diferenciado	1	9,09%
Linfoma	5	45,45%
Lipoma	1	9,09%
Mastocitoma	1	9,09%
Neoplasia de células redondas*	1	9,09%

Tumor venéreo transmissível	1	9,09%
Total	**11**	**100**

* Não foi possível chegar a um diagnóstico sugestivo baseado somente na citologia, portanto classificou-se somente quanto a origem celular.

O tumor venéreo transmissível foi a neoplasia com maior prevalência diagnosticada nas cavidades oral e nasal dos cães, contabilizando 6 amostras (66,67%) sendo um TVT caracterizado como misto (Tabela 8). Ao total foram registradas 9 amostras neoplásicas nesta localização, incluindo as encontradas em comum com outras localizações, sendo também identificados um adenocarcinoma e 2 carcinomas além do TVT.

Tabela 8 - Tipos neoplásicos mais frequentes em cavidades nasal e oral ao exame citopatológico realizado no Hospital Veterinário da Universidade Estadual de Maringá (HVU), Umuarama (PR), no período de 2017-2018.

Neoplasias	**Número (n)**	**Percentual (%)**
Adenocarcinoma	1	11,11%
Carcinoma	2	22,22%
Tumor venéreo transmissível	5	55,56%
Tumor venéreo transmissível misto	1	11,11%
Total	**9**	**100**

Com menor prevalência outras localizações anatômicas também foram afetadas (Tabela 8). Foram obtidas 5 amostras (2,96%) a partir de amostras do baço, quando inclusas duas provenientes de mais de um tecido, além desse. Os diagnósticos determinados a partir dessas amostras foram: um mastocitoma, um TVT, um linfoma e 2 sarcomas histiocísticos. Amostras oriundas de outras localizações foram: 3 intra-abdominais (1,78%), diagnosticadas como TVT, sarcoma indiferenciado e carcinoma; 2 em olhos e anexos (1,18%), sendo um TVT e outro carcinoma de células escamosas; 1 osteossarcoma localizado em articulação cárpica (0,59%)e 1 carcinoma em fígado (0,59%).

No que se refere aos felinos, as 3 neoplasias identificadas eram oriundas do tecido mamário, sendo um adenocarcinoma e dois carcinomas (um deles classificado como de tumor misto).

A correlação entre a ocorrência de neoplasias em cães castrados ou não também foi avaliada. No gênero feminino, de 112 cadelas acometidas, apenas 22 eram castradas (19,64%) e 26 não registraram essa variável (23,22%). Em relação aos machos, de 57 animais, 24 não

eram castrados (42,10%) e 20 não foram registrados (35,08%). Já para os felinos, os 3 animais acometidos por neoplasias eram fêmeas castradas.

4 DISCUSSÃO

Através da citologia, amostras obtidas podem auxiliar o diagnóstico, prognóstico e a conduta de casos, podendo ser classificadas em: tecido normal, hiperplásico, cístico, inflamatório, infiltrativo, reacional e neoplásico (RASKIN, 2011). Os infiltrados celulares geralmente compreendem um tumor maligno associado a um processo inflamatório (p. ex., carcinoma de células escamosas associado à inflamação neutrofílica) ou um tecido hiperplásico secundário a uma inflamação crônica (p. ex., cistite crônica com hiperplasia/displasia do epitélio) (NELSON; COUTO, 2015).

Amostras que contêm somente células inflamatórias ou com poucas células teciduais displásicas indicam lesão inflamatória (SANTANA *et al.,* 2016). No presente estudo, dentre os processos não neoplásicos, os inflamatórios foram prevalentes tanto em relação aos cães (62,50%), quanto aos felinos (30%). Resultados semelhantes foram obtidos por Rosolem *et al*., (2013) e Borges *et al*., (2016) que registraram prevalências de 42,30% e 47,40% de alterações inflamatórias dentre os processos não neoplásicos, respectivamente.

Além das amostras classificadas apenas com alterações inflamatórias, 26 das amostras diagnosticadas como neoplásicas tinham um processo inflamatório agudo ou crônico associado. Tumores mistos ou ulcerados, contendo muitas células inflamatórias, ou císticas podem tornar o diagnóstico citológico um pouco mais desafiador (GUEDES *et al.,* 2000), pois células epiteliais e mesenquimais sofrendo hiperplasia ou displasia, podem mimetizar a transformação neoplásica em amostras de citologia (JOHNSON; MYERS, 2017). Braz *et al.* (2016) relatam que esse entrave ocorre principalmente em tumores mamários, estando de acordo com este estudo, pois, das 26 amostras com infiltrado inflamatório, 20 eram oriundas de carcinomas mamários.

Processos hiperplásicos e massas císticas também foram achados citológicos relatados por Rosolem *et al*. (2013) em proporção semelhante ao estudo, e Borges *et al.* (2016) também relatam amostras classificadas como processos infecciosos (17,50%), os quais eram todos referentes ao agente etiológico da leishmaniose. Nelson e Couto (2015) dissertam que em amostras citológicas é possível detectar frequentemente agentes como, *Histoplasma, Blastomyces, Sporothrix, Cryptococcus, Coccidioides, Aspergillus/Penicillium,Toxoplasma,*

Leishmania, Mycobacterium, riquétsias, bactérias *e Demodex*, provocando processos infecciosos.

Em relação aos processos com envolvimento neoplásico, para auxiliar a elaboração da interpretação citológica, podem ser classificados de acordo com suas características citomorfológicas em: epiteliais (disposição de células justa, aglutinada), mesenquimais (células individualizadas, fusiformes a ovais) e de células redondas (células individualizadas redondas, distintas) (RASKIN, 2011).

A prevalência das neoplasias epiteliais e de células redondas dos cães analisados foram iguais (42,01%), sendo superior às neoplasias mesenquimais (15,97%), corroborando com os estudos de Braz *et al.* (2016), Ríspoli, Takenaka e Momo (2017), e Rosolem *et al.* (2013). Resultados divergentes podem ser encontrados quando não são inclusas as neoplasias mamárias como realizado por Ehlers, Esmeraldino e Fallavena (2015), onde as neoplasias de origem epitelial foram as menos prevalentes (15,47%) indicando, portanto, que os tumores mamários possuem um papel significativo nessa classificação. Quando as neoplasias são classificadas de acordo com sua origem embrionária os resultados podem também diferir, pois, neoplasias como melanomas, de acordo com sua origem, são classificadas como mesenquimais, mas quando leva-se em consideração a característica citomorfológica das células, a neoplasia é denominada como tumor de células redondas (WERNER; WERNER, 2016).

A partir das características citomorfológicas das células também é possível identificar se as neoplasias apresentam evolução benigna ou maligna (SANTANA *et al.,* 2016). As células benignas apresentam uniformidade em tamanho, relação núcleo-citoplasma e outros aspectos nucleares, enquanto as malignas apresentam três ou mais critérios de imaturidade celular ou atipia, que devem ser identificados antes que um diagnóstico de malignidade seja emitido (RASKIN, 2011).

As neoplasias malignas em geral foram as mais prevalentes (63,90%), corroborando com os resultados obtidos por Borges *et al.* (2016) que registraram alterações malignas como as mais prevalentes em seu estudo, tanto para cães adultos (67,50%) quanto para idosos (72,80%). Dentre os tumores de comportamento maligno, os de células epiteliais predominaram (56,48%). A nomenclatura empregada para a designação de tumores malignos epiteliais é carcinoma, de natureza não glandular, e adenocarcinoma, para neoplasias glandulares (SANTANA *et al.,* 2016). Rossetto *et al.* (2009) também relataram maior frequência de tumores malignos epiteliais (60,73%).

As neoplasias mesenquimais representaram 12,96% dentre as malignas, tendo uma prevalência menor que os tumores malignos de células redondas (30,55%). As neoplasias mesenquimais malignas são denominadas sarcomas e podem ter aparência muito pleomórfica (SANTANA *et al.,* 2016). Braz *et al.* (2016) relata que dentre as neoplasias mesenquimais, as de comportamento maligno (68,96%) foram superiores às benignas, assim como ocorreu no presente estudo onde os sarcomas foram prevalentes (51,85%).

O comportamento maligno foi inferior apenas nos tumores de células redondas, 33 de 71 amostras (53,52%). Todavia, Santana *et al.* (2016) e Braz *et al.* (2016) descrevem que apesar desses tumores apresentarem características citológicas que facilitam um diagnóstico definitivo, os critérios de malignidade são mais difíceis de serem interpretados, dessa forma, na literatura é avaliado quais são os tumores mais prevalentes dentro dessa classificação. Dessarte, os TVT's foram os mais prevalentes (49,29%), seguidos pelos mastocitomas (18,30%) e em terceiro lugar os linfomas (12,67%), resultados que corroboram com Borges *et al.* (2016), que registraram prevalência de 36,70%, 31,61% e 7,70% para essas mesmas neoplasias, respectivamente.

Em relação ao caráter de malignidade das neoplasias identificadas nos felinos, os resultados encontrados alinham-se aos registrados por Rosolem *et al*. (2013), que relata maior prevalência em relação aos tumores malignos de glândula mamária, assim como ocorreu no presente estudo, onde as 3 amostras neoplásicas obtidas eram provenientes de carcinomas mamários.

A possível predisposição racial também foi uma variável avaliada, sendo os cães Sem Padrão Racial Definido (SPRD) os mais acometidos (53,25%). Essa prevalência também foi relatada por autores como Ríspoli, Takenaka, Momo (2017) (31,83%) e Rosolem *et al.* (2013) (42,00%), todavia, Borges *et al.* (2016) dissertam que diversos fatores podem influenciar nessa prevalência, tais como, a predominância de cães SPRD na região e o fato desses animais possuírem naturalmente maior resistência do que os de padrão racial definido, dessa forma, em geral, vivem por mais tempo, estando mais predispostos ao surgimento de lesões neoplásicas.

Em relação às raças definidas, os Poodles são frequentemente acometidos por neoplasias, com uma prevalência neste estudo de 20,25%, alinhando-se aos estudos, como o de Ríspoli, Takenaka, Momo (2017) e Borges *et al.* (2016) que descrevem prevalências de 9,01% e 12,40%, respectivamente. Rossetto *et al.* (2009) relatam que essa raça possui uma prevalência significativa em relação aos tumores de células epiteliais.

Os Pitbulls também apresentaram uma prevalência mais elevada no estudo (12,65%) do que outras raças, sendo também identificado por Borges *et al*. (2016) (6,40%) e Rosolem *et al.* (2013) (3,00%), entretanto, a literatura relata que não há predisposição para essa raça. Sharkey e Wellman (2011) dissertam que há fatores de riscos que podem tornar essa raça mais predisposta, tais como, cães com pelagem branca e com ampla exposição solar são mais predispostos a desenvolverem carcinomas de células escamosas.

As raças Labrador, Rottweiler, Shih-tzu, Teckel e Pinscher apresentaram, em terceiro lugar, as maiores prevalências (6,32%) dentre as raças definidas no estudo. É descrito por Kimura e Teixeira (2015) que os Rottweilers apresentam maior predisposição ao osteossarcoma apendicular espontâneo, entretanto, dos 5 animais dessa raça acometidos apenas 1 apresentava esse tipo neoplásico. Rossetto *et al*. (2009) dissertam que essa raça foi mais acometida por neoplasias mesenquimais, corroborando com os resultados encontrados neste estudo.

De acordo com Tedardi *et al.* (2016), os Boxers são geneticamente mais predispostos ao desenvolvimento de neoplasias de células redondas, principalmente mastocitomas e linfomas. Entretanto obteve-se apenas dois registros para cães dessa raça, um com neoplasia de células redondas e outro de células epiteliais. As prevalências entre as raças podem variar de acordo com aquelaque é mais ou menos comum na região estudada.

Os achados neoplásicos em felinos eram todos de células epiteliais, sendo um SDR e dois da raça Siamês. Apesar de poucos gatos terem sido avaliados, Kimura e Teixeira (2015) e Rosolem *et al.* (2013), também relatam essa prevalência. Johnson e Myers (2017) ainda relatam que os tumores de células basais são relativamente comuns em gatos siameses.

No diz respeito a faixa etária dos animais, esta variável é um fator comumente relacionado ao surgimento de neoplasias, sendo relatados por diversos autores (TEDARDI *et al.,* 2016; KIMURA; TEIXEIRA, 2015; ROSOLEM *et al.,* 2013), com acometimento de cães adultos, principalmente idosos, e idade variando entre 6 e 12 anos. Isto pode ser explicado pelo fato de que, na mesma proporção que ocorre o aumento da sobrevida, também aumenta a exposição a variados fatores causais (KIMURA; TEIXEIRA, 2015).

A média etária acometida neste estudo foi de 9,94 anos assemelhando-se aos resultados de Zuccari, Santana e Rocha (2001) que relataram uma média de 9,96 anos e de outros autores que encontraram médias também aproximadas (RÍSPOLI; TAKENAKA; MOMO, 2017; ROSSETTO *et al.,* 2009).

A predisposição etária também foi avaliada nos felinos. Das três amostras neoplásicas diagnosticadas todas eram oriundas de gatos com mais de 10 anos, com a média de 12,6 anos. Corroborando com esse resultado, Zuccari, Santana e Rocha (2001) relatam em seu estudo uma média de 10,53 anos para predisposição em felinos.

A associação entre a ocorrência dos processos neoplásicos e o sexo foi relevante tanto nos felinos, quanto nos cães. Dentre as 169 amostras de cães, 112 eram referentes a fêmeas (66,27%), sendo essa observação, suficiente para indiciar uma predisposição de gênero. A casuística das neoplasias em fêmeas está predominantemente interligada aos tumores mamários os quais representam 50,89% (57 de 112) das neoplasias acometidas em cadelas no estudo. De acordo com Rossetto *et al.* (2000) e Ventura, Colodel e Rocha (2012), quando os tumores originados no tecido mamário são inclusos ao estudo, a tendência é que a casuísta seja mais predominante em fêmeas. Rosolem *et al.* (2013) relatam que apesar das fêmeas terem sido mais prevalentes em seu estudo, não houve uma diferença entre os sexos para desenvolvimento de neoplasias. Esse achado pode ser correlacionado também ao fato de que esse tipo neoplásico é observado mais facilmente pelos tutores, avaliados pelo clínico e confirmado por exames citológicos de forma rápida, apresentado, portanto, uma relevância na clínica de pequenos animais (VENTURA; COLODEL; ROCHA, 2012).

Dentre esses 57 achados neoplásicos em tecido mamário, 35 eram referentes a cadelas não castradas (61,40%). A correlação do tratamento prévio com hormônios anticoncepcionais foi descrita por Tedardi *et al.* (2016) onde foi constatado que 48,2% das fêmeas com tumores mamários receberam esse tratamento. O risco de desenvolvimento de neoplasmas mamários em cadelas castradas e não castradas varia de acordo com a fase em que foi realizada a ovário-histerectomia. Se o procedimento foi realizado após dois anos e meio de idade, ou após o terceiro ciclo estral, o efeito contra o desenvolvimento neoplásico obtido é quase nulo (FONSECA; DALECK, 2000).

As neoplasias mamárias, na classificação a partir das localizações anatômicas, foram as mais frequentes tanto em cães (33,72%) quanto em felinos (100,00%). Os tumores de glândulas mamárias representam cerca de 50 a 70% de todas as neoplasias em cães, sendo a incidência do comportamento maligno superior a 70% (DE NARDI; FERREIRA; ASSUNÇÃO, 2016). Circunstância que corrobora com os registros identificados, onde as neoplasias carcinomatosas foram as mais prevalentes (71,93%) no tecido mamário. Dentre essas, os carcinomas de tumores mistos tiveram maior destaque (43,86%), assim como foi relatado por Pascoal (2017) (21,20%) e Oliveira *et al.* (2003) (22,30%). Oliveira Filho *et al.* (2010)

dissertam resultados diferentes, onde os carcinomas simples foram mais prevalentes (29,10%), entretanto, os carcinomas de tumores misto também foram frequentes (21,9%).

Os adenocarcinomas também são representativos nessa localização (12,28%). Santos *et al*. (2013) ainda relatam que, em seu estudo, essas neoplasias foram as mais prevalentes (52,50%). Alguns autores não incluem os tumores originários da glândula mamária no estudo, como realizado por Rossetto *et al.* (2009), entretanto, os autores registram que a glândula foi acometida por mastocitomas em 9,70% dos casos. Valores semelhantes ocorreram no presente estudo, onde a prevalência de mastocitomas em tecido mamário foi de 5,26%.

Os mastocitomas também foram identificados nas regiões de pele e/ou tecido subcutâneo (12,50%) dos cães, sendo a segunda neoplasia mais acometida nessa localização. Essa neoplasia é considerada a terceira neoplasia cutânea mais comum em cães com 20,9 a 22,4% de todos os tumores cutâneos da espécie (DALECK; ROCHA; FERREIRA, 2016), podendo se localizar em qualquer tecido, assim como relatado por Santos *et al.* (2013) onde os mastocitomas em região de pele foram mais prevalentes (8,10%). Entretanto a neoplasia que mais acometeu essa localização foi o lipoma (14,25%).

Os lipomas apresentam um crescimento benigno e são comumente associados às fêmeas obesas e idosas, sendo um processo resultante da acentuada deposição de gorduras em região ventral do tórax e abdômen (BRAZ *et al.* 2016; RASKIN, 2011). Essa predisposição justifica a alta prevalência dos lipomas em região de pele e/ou tecido subcutâneo já que a prevalência de fêmeas idosas foi maior no estudo.

Os melanomas também foram relevantes nessa localização (7,15%), com prevalências semelhantes às descritas por Raskin (2011). Esse autor refere ainda que animais idosos com pigmentação negra na pele são comumente acometidos.

A terceira região mais acometida foi referente aos sistemas genitais, sendo os TVT's os mais frequentes (79,99%). Os TVT's são neoplasias que acometem cães e se localizam preferencialmente na superfície mucosa genital de ambos os sexos e, com menor frequência em regiões extragenitais de cães jovens sexualmente ativos (OLIVEIRA, 2015; TEDARDI *et al*. 2016). A alta prevalência desses tumores também foi relatada pelo trabalho de Borges *et al.* (2016) e, Rosolem *et al.* (2013) ainda relatam que a alta prevalência de neoplasias de células redondas é geralmente ocasionada aos TVT's. Esses tumores também foram os mais diagnosticadas na cavidade oral e nasal dos cães (66,67%), ratificando a ocorrência dos mesmos em regiões extragenitais.

Em relação ao sistema linfático, os tumores que mais acometeram os linfonodos foram os linfomas (45,45%). O comprometimento dos linfonodos está intimamente relacionado aos processos de metástases, na progressão neoplásica de comportamento maligno, sendo esses denominados de linfonodos sentinelas, pois são os primeiros a drenar a linfa do sítio neoplásico (Beserra, 2016). Essa afirmativa justifica a presença dos outros processos neoplásicos encontrados nos linfonodos, tais como, carcinomas e hemangiossarcomas. Entretanto, quando o acometimento é primário, originado do linfonodo, geralmente os linfócitos são mais envolvidos, sendo classificados como linfomas (RASKIN, 2011), indicando assim que o acometimento mais prevalente dos linfonodos no estudo é primário.

5 CONCLUSÃO

A partir da avaliação dos exames citopatológicos realizados, foi possível constatar prevalências de alterações em cães e gatos. Dentre essas, as neoplasias são destacadas. Os tumores de células redondas foram prevalentes sendo determinados pelo incremento de diagnósticos de TVT's, sendo este o tipo tumoral mais comum nos cães dentro dessa classificação. A frequência elevada de tumores epiteliais foi determinada pela quantidade de carcinomas mamários que foram diagnosticados, o que elevou também a taxa de fêmeas acometidas. Essa conclusão foi obtida similarmente com as amostras neoplásicas felinas, sendo todos carcinomas mamários. Ademais, foi possível determinar uma perceptível prevalência das neoplasias em animais idosos, com idade igual ou superior a 10 anos. A correlação dos exames realizados com os aspectos epidemiológicos indicaram que esses são instrumentos essenciais para identificação de fatores de risco para neoplasias.

REFERÊNCIAS

BESERRA, H.E.O. Linfonodo Sentinela. In: DALECK, C.B.; DE NARDI, A.B. **Oncologia em cães e gatos.** Rio de Janeiro: Roca, 2016. p. 211 – 217.

BORGES, I.L.; FERREIRA, J.S.; MATOS, M.G.; *et al.* Diagnóstico citopatológico de lesões palpáveis de pele e partes moles em cães. **Revista Brasileira de Higiene e Sanidade Animal**, v. 10, n. 3, p. 382–395, 2016.

BRAZ, P.H.; BRUM, K.B.; SOUZA, A.I.; *et al.* Comparação entre a Citopatologia por biopsia aspirativa com agulha fina e a histopatologia no diagnóstico das neoplasias cutâneas e subcutâneas de cães. **Pesq. Vet. Bras.,** v. 36, n. 3, p. 197-203, 2016.

DALECK, C.R.; ROCHA, N.S.; FERREIRA, M.G.P.A. Mastocitoma. In: DALECK, C.B.; DE NARDI, A.B. **Oncologia em cães e gatos.** Rio de Janeiro: Roca, 2016. p. 956 – 972.

DE NARDI, A.B.; FERREIRA, T.M.M.R.; ASSUNÇÃO, K.A. Neoplasias mamárias. In: DALECK, C.B.; DE NARDI, A.B. **Oncologia em cães e gatos**. Rio de Janeiro: Roca, 2016. p. 727 – 757.

EHLERS, A.; ESMERALDINO, A.T.; FALLAVENA, L.C. B. Diagnóstico de lesões tumorais em caninos e felinos - concordância entre resultados de exames citopatológicos e histopatológicos. **Veterinária em Foco**, v. 12, n. 2, p. 66–73, 2015.

FONSECA, C.S.; DALECK, C.R. Neoplasias mamárias em cadelas: influência hormonal e efeitos da ovario-histerectomia como terapia adjuvante. **Ciência Rural**, v. 30, n. 4, p. 731–735, 2000.

GUEDES, R.M.C.; ZICA, K.G.B.; COELHO-GUEDES, M.I.M.; *et al*. Acurácia do exame citológico no diagnóstico de processos inflamatórios e proliferativos dos animais domésticos. **Arquivo Brasileiro de Medicina Veterinaria e Zootecnia**, v. 52, n. 5, p. 437–439, 2000.

JOHNSON, M.C.; MYERS, A.N. Cytology of Skin Neoplasms. **Veterinary Clinics of North America - Small Animal Practice**, v. 47, n. 1, p. 85–110, 2017.

KIMURA, K.C.; TEIXEIRA, T.F. Epidemiologia dos Tumores. In: JERICÓ, M.M.; ANDRADE NETO, J.P.; KOGIKA, M.M. **Tratado de Medicina Interna de Cães e Gatos**. Rio de Janeiro: Roca, 2015. p. 1533 – 1546.

NELSON, R.W.; COUTO, C.G. **Medicina Interna de Pequenos Animais**. 5. ed. - Rio de Janeiro: Elsevier, 2015. p. 3254 – 3480.

OLIVEIRA FILHO, J.C.; KOMMERS, G.D.; MASUDA, E.K.; *et al.* Estudo retrospectivo de 1.647 tumores mamários em cães. **Pesquisa Veterinária Brasileira**, v. 30, n. 2, p. 177–185, 2010.

OLIVEIRA, C.M. Afecção do Sistema Genital da Fêmea e Glândulas Mamárias. In: JERICÓ, M.M.; ANDRADE NETO, J.P.; KOGIKA, M.M. **Tratado de Medicina Interna de Cães e Gatos**. Rio de Janeiro: Roca, 2015. p. 4669 – 4765.

OLIVEIRA, L.O.; OLIVEIRA, R.T.; LORETTI, A.P.; *et al*. Aspectos epidemiológicos da neoplasia mamária canina. **Acta Scientiae Veterinariae**, v. 31, n. 2, p. 105 – 110, 2003.

PASCOAL, I.C. **Caracterização Histopatológica E Análise Dos Fatores De Risco Associados As Neoplasias Mamárias Em Cadelas Na Região Metropolitana Do Recife.** 2017. 79 f. Dissertação (Mestrado em Ciência Veterinária) – Universidade Federal Rural de Pernambuco, Recife, 2017.

RASKIN, R.E. Categorias Gerais de Interpretação Citológica. In: RASKIN, R.E.; MEYER, D.J. **Citologia Clínica de Cães e Gatos**: Atlas Colorido e Guia de Interpretação. Rio de Janeiro: Elsevier, 2011. p. 56 - 77.

RÍSPOLI, V.F.P; TAKENAKA, C.S.; MOMO, C. Estudo retrospectivo : diagnóstico citológico neoplásico em cães no Serviço de Patologia Animal da FMVZ / USP nos últimos 14 meses. **Conference: Congresso Medvep de Especialidades Veterinárias**, Julho, 2017.

ROSOLEM, M.C.; MOROZ, L.R.; RODIGHERI, S.M.; *et al*. Estudo retrospectivo de exames citológicos realizados em um Hospital Veterinário Escola em um período de cinco anos. **Arq. Bras. Med. Vet. Zootec.**,v. 65, n. 3, p. 735–741, 2013.

ROSSETTO, V.J.V; MORENO, K.; GROTTI, C.B.; *et al*. Frequência de neoplasmas em cães diagnosticados por exame citológico: estudo retrospectivo em um hospital-escola. **Semina: Ciências Agrárias**, v. 30, n. 1, p. 189-200, 2009.

SANTANA, A.E.; SEKI, M.C.; GAMA, F.G.V.; *et al*. Citologia Aspirativa por Agulha Fina Aplicada ao Estudo das Neoplasias. In: DALECK, C.B.; DE NARDI, A.B. **Oncologia em cães e gatos**. Rio de Janeiro: Roca, 2016. p. 113 – 133.

SANTOS, I.F.C.; CARDOSO, J.M.M.; OLIVEIRA, K.C.; *et al.* Prevalência de neoplasias diagnosticadas em cães no Hospital Veterinário da Universidade Eduardo Mondlane, Moçambique. **Arq. Bras. Med. Vet. Zootec.**, v. 65, n. 3, p. 773–782, 2013.

SHARKEY, L.C.; WELLMAN, M.L. Diagnostic Cytology in Veterinary Medicine: A Comparative and Evidence-Based Approach. **Clinics in Laboratory Medicine**, v. 31, n. 1, p. 1–19, 2011.

SILVA, S.A.; LIMA, K.R.; MARTINS, D.S.; *et al.* Cytopathological examination in veterinary medicine. **Braz. J. of Develop.,** v. 6, n. 6, p. 39519-39523, jun. 2020.

TEDARDI, M.V.; KIMURA, K.C.; MENDONÇA, P.P.; *et al*. Epidemiologia e Etiologia do Câncer. In: DALECK, C.B.; DE NARDI, A.B. **Oncologia em cães e gatos.** Rio de Janeiro: Roca, 2016. p. 23 – 65.

VENTURA, R.F.A.; COLODEL, M.M.; ROCHA, N.S. Exame citológico em medicina veterinária: Estudo retrospectivo de 11.468 casos (1994-2008). **Pesquisa Veterinaria Brasileira**, v. 32, n. 11, p. 1169–1173, 2012.
WERNER, P.B.; WERNER, J. Avaliação Histopatológica. In: DALECK, C.B.; DE NARDI, A.B. **Oncologia em cães e gatos**. Rio de Janeiro: Roca, 2016. p. 187 – 210.

ZUCCARI, D.A.P.C.; SANTANA, A.E.; ROCHA, N.S. Correlação entre a citologia aspirativa por agulha fina e a histologia no diagnóstico de tumores mamários de cadelas. **Braz. J. vet. Res. anim. Sci.,** v. 38, n. 1, p. 38-41, 2001.