UNIVERSIDADE FEDERAL DOS VALES DO JEQUITINHONHA E MUCURI
INSTITUTO DE CIÊNCIAS AGRÁRIAS
CURSO DE MEDICINA VETERINÁRIA

Sarah Mayta Souto Silva

FIXAÇÃO ESQUELÉTICA LINEAR TRANSARTICULAR PARA CORREÇÃO DE FRATURA PROXIMAL DA TÍBIA

Unaí-MG

2021

FIXAÇÃO ESQUELÉTICA LINEAR TRANSARTICULAR PARA CORREÇÃO DE FRATURA PROXIMAL DO OSSO TÍBIA – RELATO DE CASO

Monografia apresentada ao curso de Medicina Veterinária do Instituto de Ciências Agrárias da Universidade Federal dos Vales do Jequitinhonha e Mucuri, como requisito para obtenção do título de Graduado.

Orientador: Prof. Dr. Paulo Fernandes Marcusso

Unaí-MG

2021

Sarah Mayta Souto Silva

FIXAÇÃO ESQUELÉTICA LINEAR TRANSARTICULAR PARA CORREÇÃO DE FRATURA PROXIMAL DO OSSO TÍBIA – RELATO DE CASO

Monografia apresentada ao curso de Medicina Veterinária do Instituto de Ciências Agrárias da Universidade Federal dos Vales do Jequitinhonha e Mucuri, como requisito para obtenção do título de Graduado.

Orientador: Prof. Dr. Paulo Fernandes Marcusso

Data de aprovação _____/_____/_____.

_____

Prof. Dr. Paulo Fernandes Marcusso

Instituto de Ciências Agrárias - UFVJM

_____

Prof. Dr. Ana Maria Quessada

Universidade Paranaense - UNIPAR

_____

Prof. Dr. James Newton Bizetto Meira de Andrade

Instituto de Ciências Agrárias - UFVJM

Unaí-MG

2021

LISTA DE FIGURA

FIGURA 1 - Canino, macho, sem raça definida, 21 kg, um ano de idade. (A): Fratura de Salter Harris tipo II na tíbia proximal direita, (B): Imagem radiográfica com sete dias de pós-operatório da colocação do Fixador Esquelético Externo Linear Transarticular (FEELT), (C): Imagem após a retirada o FEELT com 25 dias de pós-operatório.

LISTA DE ABREVIATURAS E SIGLAS

AINES	Anti-inflamatórios não esteroidais
BID	Duas vezes ao dia
Kg	Kilograma
FEELT	Fixado Esquelético Esterno Linear
PO	Pós-operatório
SID	Uma vez ao dia
TID	Três vezes ao dia

AGRADECIMENTOS

Em primeiro lugar, meus maiores agradecimentos são entregues a Deus, meu Senhor, dono de todas as coisas, a Ele que torna meus sonhos possíveis e sonha junto comigo. “E ainda que tivesse o dom de profecia, e conhecesse todos os mistérios e toda a ciência, e ainda que tivesse toda a fé, de maneira tal que transportasse os montes, e não tivesse amor, nada seria.” 1 Coríntios 13:2

E então, quero dedicar minha gratidão ao meu orientador Prof. Dr. Paulo Marcusso Fernandes, quem mais me encorajou a enfrentar minhas batalhas, garantiu que eu era capaz, ainda quando eu estava duvidando de mim. Mostrou-me o tempo todo o caminho que eu deveria seguir. Albert Einstein certa vez disse que, “a tarefa essencial do professor é despertar a alegria de trabalhar e conhecer”, é nítido nas aulas do Prof. Paulo a afirmativa desse autor, pois ele se preocupa em transferir de verdade todos os seus conhecimentos e nos desafia sempre buscar mais.

Agradeço aos meus pais, pessoas que mais me incentivam a dar passos maiores que minhas pernas conseguem dar. Compreendem com tanta paciência todo meu estresse, ansiedade e falta de tempo para a família. Agradeço também a minha irmã, pelas vídeo-chamadas e por sempre me fazer rir. Obrigada por tanto, vocês são meu porto-seguro, quero deixá-los orgulhosos.

No mais agradeço minha família e amigos por me apoiarem. Meu sincero muito obrigada!

RESUMO

Fraturas consistem em um problema comum na clínica de animais de companhia. Procedimentos cirúrgicos devem ser realizados para diminuir a dor e a inflamação de forma adequada, reduzindo aderências e fibroses. Em cirurgias ortopédicas, as metas a serem alcançadas são a reparação integral do osso e a recuperação da função do membro envolvido. Neste trabalho relata-se um caso clínico de um canino de 21 Kg, de um ano de idade com histórico de acidente automobilístico e claudicação. Após exame radiológico, o animal foi diagnosticado com fratura da tíbia do tipo Salter Harris II. Para correção da fratura optou-se pela utilização de um Fixador Esquelético Externo Linear Transarticular (FEELT). Vinte e cinco dias após a cirurgia, o FEELT foi retirado, sendo que o paciente apresentou consolidação óssea. Concluiu-se que o tratamento adotado foi eficaz para o caso em questão.

Palavras-chave: canino, cirurgia, cicatrização, osso, Salter Harris, ortopedia.

ABSTRACT

Fractures are a common problem in the companion animal clinic. Surgical procedures should be administered to adequately reduce pain and inflammation, reduce adhesions and fibrosis. In orthopedic surgery, the goals to be achieved are the integral protection of the bone and the function of the limb function. In this paper we report a clinical case of a 21 kg, one-year-old canine with a history of car accident and lameness. A Linear Transarticular External Skeletal Fixator (FEELT) was used to correct a proximal fracture in the Tibia bone in a type 2 Salter Harris fracture canine. To correct the fracture, it was decided to use a Linear Transarticular External Skeletal Fixator. Twenty-five days after surgery, the Linear Transarticular External Skeletal Fixator was removed, and the patient presented bone consolidation. It was concluded that the treatment adopted was effective for the case in question.
.

Key words: canine, healing, bone, Salter Harris, orthopedics.

SUMÁRIO

1. **INTRODUÇÃO** **8**
2. **OBJETIVOS** **9**
   - **2.1. Objetivos gerais** **9**
   - **2.2. Objetivos específicos** **9**
3. **RELATO DO CASO** **9**
4. **DISCUSSÃO** **11**
5. **CONSIDERAÇÕES FINAIS** **14**
6. **REFERÊNCIAS BIBLIOGRÁFICAS** **16**

INTRODUÇÃO

As fraturas são comuns na clínica de animais de companhia. Tais fraturas podem ser causadas por diversos fatores etiológicos, sendo mais frequentemente produzidas por traumas (TUDURY, et al., 2013).

Após a fratura, ocorre uma série de processos fisiológicos com o fim de que ocorra cicatrização óssea. Nestes processos, as células responsáveis pela produção óssea e pelo crescimento aposicional (osteoblastos) são fundamentais para que se processe a remodelação óssea. Essa remodelação óssea é vital em casos de fratura (KÖNIG, 2016).

Abordagens de fraturas envolvem protocolos como a avaliação de obstruções nas vias aéreas, oxigenação/ventilação do paciente e estabilização hemodinâmica (EUGÊNIO, 2008; MACHADO et al., 2010). Importante utilizar bandagem estéril para proteger a fratura e diminuir a ocorrência de contaminações para dar continuidade ao exame clínico (PIERMATTEI et al., 2006a; GRANT & OLDS, 2007; MACHADO et al., 2010). As lesões devem ser cuidadosamente inspecionadas e examinadas (GRANT & OLDS, 2007).

O tipo, extensão, gravidade do ferimento e o grau de contaminação devem ser criteriosamente avaliados, deve avaliar a perfusão tecidual, temperatura, hemorragia, edema e necrose (JOHNSON, 1999; GRANT & OLDS, 2007). O exame neurológico deve ser realizado para avaliar a sensibilidade e resposta aos estímulos, a integridade neurológica é determinante para a preservação da função (GRANT & OLDS, 2007). O diagnóstico detalhado das lesões ortopédicas pode ser obtido com o auxílio de radiografias, as articulações localizadas próximas da lesão devem ser incluídas nas radiografias para a avaliação de possíveis fraturas articulares (GRANT & OLDS, 2007).

Procedimentos cirúrgicos devem ser realizados com o intuito de diminuir a dor e a inflamação de forma adequada, reduzindo aderências, contraturas musculares e fibroses. Em cirurgias ortopédicas, as metas a serem alcançadas são a reparação integral do osso e a recuperação da função do membro envolvido (SCHMAEDECK, 2003).

Em cirurgias ortopédicas, podem ser observadas complicações que dificultam atingir essas metas, pois inviabilizam a reparação do tecido ósseo. Um exemplo de complicação são animais que sofreram atropelamento e, somente após muitos dias, como sete a 10 dias, há a procura por um médico veterinário para resolução do caso com um tratamento correto para cura total ou para a melhor cura possível (SCHMAEDECK, 2003).

Em cirurgias realizadas após muito tempo de ocorrência da fratura, o processo fisiológico de reparação óssea está em andamento, dificultando o trabalho do médico

veterinário, por causa da regeneração óssea aposicional. Portanto, a melhor forma de se obter um bom resultado cirúrgico é levar o animal a uma clínica ou um hospital veterinário o mais rápido possível e o tratamento instituído no animal fica à escolha do médico veterinário juntamente com o proprietário (FOSSUM, 2008).

O conhecimento dos ossos mais fraturados, perfil dos animais frequentemente atendidos e os métodos mais utilizados para a consolidação das fraturas auxiliam os Médicos Veterinários ortopedistas a elegerem o melhor tratamento possível para cada animal, além de permitir o aperfeiçoamento de técnicas de fixação, correção e estabilização de fraturas (VIDANE, 2014; LIBOS, 2018).

Para a consolidação óssea de forma correta é relevante que a circulação sanguínea atue de forma abundante. Também é necessário que durante a cirurgia haja redução adequada e estabilização adequada dos fragmentos (BOTELHO, et al., 2013).

Para se obter um pós-operatório de fácil recuperação e sem a ocorrência de complicações, é necessário planear, empregando-se métodos cirúrgicos corretos de acordo com o tipo de lesão sofrida. Isto pode ser realizado por meio da avaliação da anamnese e de exames complementares. O ideal é utilizar métodos em que seus aspectos mecânicos e biológicos atuem em sinergismo durante a osteossíntese (DIAS et al., 2009).

O método de fixação do osso depende de diversos fatores como idade, porte do paciente, se há ou não lesões de tecidos moles, estabilidade da fratura, a condição dos tecidos circunjacentes, da disponibilidade de instalações, da cooperação do cliente e da capacidade do cirurgião (DALMOLIN et al., 2006).

A fixação esquelética externa pode ser utilizada em variados tipos de lesões ortopédicas. A lesão tecidual é mínima e possibilita sua fixação pela técnica fechada, além de possuir baixo custo. É a técnica mais indicada em fraturas expostas, contaminadas e infectadas ou com lesão tecidual extensa. Essa fixação ainda permite tratar feridas no foco da fratura. A remoção do aparelho é rápida e não exige anestesia ou intervenção cirúrgica (REZENDE et al., 2006).

1 OBJETIVO

2.1 Objetivos gerais

O presente trabalho tem por objetivo relatar o uso do Fixador Esquelético Externo Linear Transarticular (FEELT) para correção de fratura proximal no osso Tíbia em um canino apresentando fratura de Salter Harris tipo 2.

2.2 Objetivos específicos

Relatar o caso, descrever sua ficha clínica (dados de identificação, anamnese, exame clínico, exame ortopédico), dados encontrados em exames complementares utilizados para diagnóstico completo, indicando qual tratamento foi eleito para melhor qualidade de vida do paciente. Discutir outros métodos que poderiam ter sido utilizados para diagnóstico completo e a existência de outras opções de tratamento. Pretende-se, ainda, discutir tratamentos secundários visando a recuperação completa e a qualidade de vida do animal.

2 RELATO DO CASO

Foi atendido em uma clínica veterinária privada um canino, macho, de 21 Kg, sem raça definida, de um ano de idade, com histórico de claudicação no membro pélvico direito após acidente automobilístico ocorrido há 15 dias.

No exame ortopédico, o animal apresentava aumento de volume acentuado no em joelho direito com dor à manipulação. À palpação havia tecido de consistência fibrosa na região da lesão. Os demais parâmetros do exame físico estavam normais para a espécie. Como conclusão de suspeita clínica foi adicionado então uma fratura interna em membro pélvico direito. Foram então solicitados para diagnóstico completo exame radiográfico do membro pélvico direito na região do joelho, e exame pré-anestésico (hemograma, função renal e lesão hepática).

O exame radiográfico revelou fratura de Salter Harris tipo 2 na epífise proximal da tíbia direita (Figura 1A).

No exame pré-anestésico não foram observadas alterações dignas de nota.

Já sobre efeito da medicação pré-anestésica com metadona (0,3mg/kg), midazolam (0,25mg/kg) e dexmedetomidina (2µg/kg) por via intramuscular, foi realizada a tricotomia da região. Animal foi induzido com propofol (2mg/kg) e cetamina (0,5mg/kg) e mantido na anestesia inalatória com isoflurano. Após posicionar o paciente em decúbito dorsal, foi realizada antissepsia com clorexidine 0,05% e álcool 70%.

Para a estabilização da fratura optou-se por método cirúrgico de redução fechada com fixador esquelético externo linear transarticular tipo II e foram inseridos no fêmur um pino

completo de Steinmann (proximal) e abaixo dois meios pinos de Schanz um lateral e outro medial. Na tíbia colocou-se um pino completo de Steinmann (distal) e dois meios pinos de Schanz acima deste, um lateral e outro medial, finalizando assim o aparelho de Kischiner-Ehmer, com as barras de conexão uma lateral e outra medial, todos os pinos com 3,5mm de espessura. (Figura 1B).

Como medicações pós-operatórias foram prescritos cefalexina 30mg/kg sete dias BID, dipirona 25mg/kg TID cinco dias, meloxicam 0,1 mg/kg três dias SID, tramadol 4 mg/kg TID sete dias e limpeza diária do fixador externo com solução fisiológica.

Após sete dias de pós-operatório (PO) o animal já apresentava melhora na claudicação. Aos 25 dias de PO a fratura já se apresentava consolidada e o fixador externo linear foi removido (Figura 1C).

Com sete dias após remoção do fixador externo linear animal já deambulava normalmente sem prejuízo articular ou sinais de contratura.

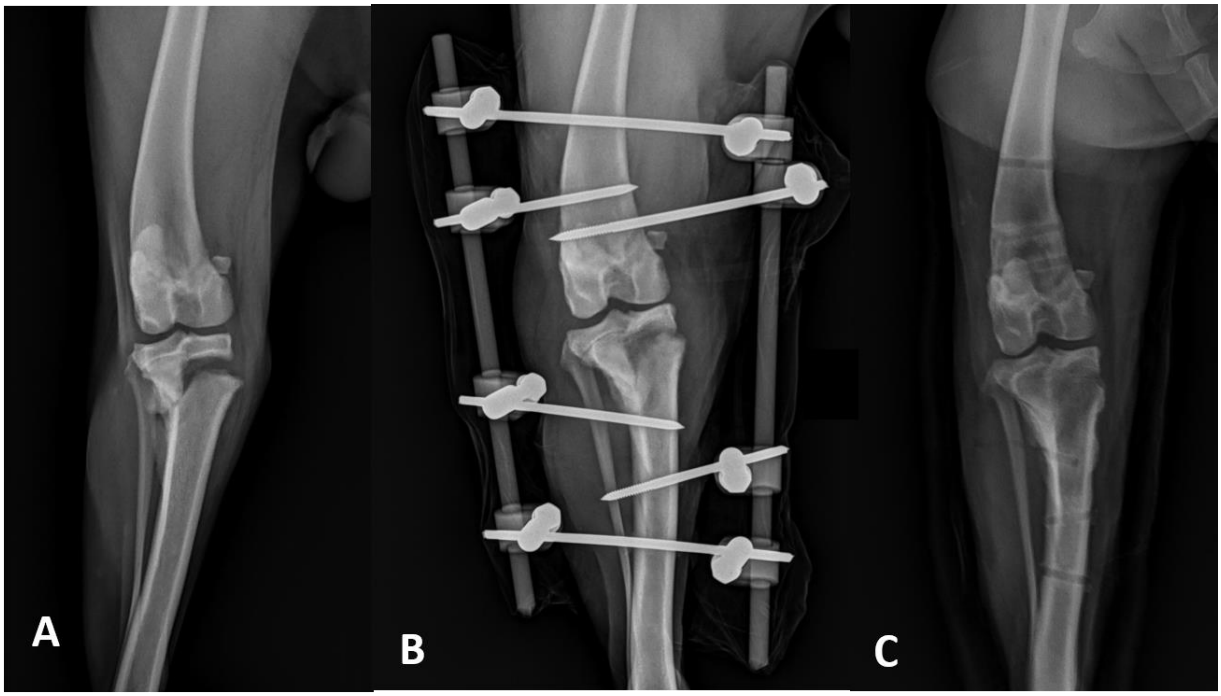

Figura 1: Canino, macho, sem raça definida, 21 kg, um ano de idade. (A): Fratura de Salter Harris tipo II na tíbia proximal direita de u cão, macho, 21 kg, um ano de idade. (B): Imagem radiográfica com sete dias de pós-operatório da colocação do Fixador Esquelético Externo Linear Transarticular (FEELT), (C): Imagem após a retirada o FEELT com 25 dias de pós-operatório.

3 DISCUSSÃO

Fraturas envolvendo membro pélvico são comuns de ocorrer em animais de companhia. Dentre os problemas ortopédicos mais recorrentes em animais de companhia, as fraturas de ossos longos representam a maior casuística (SOUZA, 2011; LIBOS, 2018; FRÉ et al., 2016).

A natureza mais agressiva e o comportamento ativo em época de reprodução podem justificar a vulnerabilidade dos machos a fraturas, sendo porcentagem maior que em fêmeas. A procura de fêmeas em cio e a briga entre os machos sujeita esses animais a atropelamentos (VIDANE, et al, 2014).

Os traumatismos são muito prevalentes na rotina clínica-cirúrgica de cães e gatos, principalmente quando causados por atropelamentos, tanto em áreas urbanas como em áreas rurais (KEMPER, 2008; FIGHERA, 2008; PIERMATTEI et al., 2009).

Para avaliar a dor é importante levar em consideração a variação individual que cada animal pode apresentar. Isso influencia muito a resposta do paciente e por isso sempre deve ser considerada. A resposta comportamental, uma avaliação subjetiva, baseia-se em mais de uma variável, quando se determina a presença de dor (FOSSUM, 2014). No animal relatado foi utilizado a redução fechada com fixador esquelético externo linear transarticular tipo II, e analgesia no hospital ....

Para escolher qualquer fixação esquelética e articular depende não só do tipo e do tamanho da fratura, mas da idade e do temperamento do animal, do grau de cooperação do proprietário, além de suas condições econômicas (DIAS et al., 2009).

Fraturas são classificadas para facilitar a descrição do trauma sofrido pelo animal e comunicação de veterinários. Essas classificações de fraturas levam em consideração o osso fraturado, a localização no osso, a configuração da linha de fratura, o número de fragmentos e o grau de energia da fratura (FOSSUM, 2014).

No presente caso, a fratura sofrida pelo animal corresponde à linha fisária da tíbia. Fraturas neste local são classificadas de acordo com o sistema de classificação Salter-Harris, que descreve a localização da fratura com referência à placa de crescimento (HOULTON, 2005). A classificação diferencia as fraturas de Salter Harris entre fiseal com e sem cunha metafisária, um dano na articulação com linha de fratura por todas as camadas do disco epifisário (VON LAER, 2007). A fratura percorre a linha fisária e uma porção da metáfise, onde um fragmento metafisário permanece ligado à epífise (CAETANO, J. et al., 2016).

A fratura do paciente em questão foi classificada como Salter Harria II. As fraturas Salter Harria I e II são comuns em cães e gatos, sendo que a frequência é de 65,5% em pequenos animais (VON PFEIL e DECAMP, 2009).

Uma das vantagens da utilização de fixadores esqueléticos externos é a possibilidade da técnica de redução óssea fechada, nesse caso, não há a exposição dos fragmentos ósseos, então não se rompe o hematoma da fratura. O suprimento sanguíneo se mantém e os riscos de osteomielite são reduzidos (KUZMA, 1992). A redução fechada ocorre em menor tempo cirúrgico, não é necessária a exposição e reconstrução dos fragmentos ósseos, o que demanda muito tempo. Isso diminui o período anestésico e os riscos de vida (DUDLEY et al., 1997). Diante destas vantagens, optou-se por este método para se corrigir a fratura do animal estudado.

No tratamento de fraturas em que são utilizados pinos interligados ou fixadores externos, os pacientes são capazes de sustentarem seu peso imediatamente após a cirurgia ortopédica (FOSSUM, 2014). No animal do relato, observou-se que o método de tratamento utilizado foi bem sucedido com recuperação completa do paciente. Vale destacar que a limpeza dos pinos e da pele no pós-operatório favorecem o sucesso do procedimento cirúrgico (Rezende et al., 2006). Tais procedimentos foram realizados no paciente.

Algumas terapias de reabilitação física como fisioterapia trabalha com a clínica e são importantes para a recuperação do animal que passou por uma cirurgia ortopédica para auxiliar no tratamento, eliminar a causa de disfunção, reduzir os sinais clínicos e aliviar a dor, promovendo bem-estar e qualidade de vida do animal (LEVINE; MILLIS; MARCELIN-LITTLE, 2008). Entretanto, durante a fase pós cirúrgica do animal e todo o tratamento não foram indicados nenhum tipo de terapia para auxiliar a recuperação do membro pois foi considerado que a idade do canino e a forma cirúrgica eleita já seriam suficientes para recuperação do quadro clínico.

Como o presente animal demonstrou recuperação consideravelmente rápida, pode ser concluído que os proprietários agiram com responsabilidade e decência ao se tratar o animal. Os proprietários dos animais precisam ser alertados sobre possíveis danos à cirurgia caso ocorra alguma queda ou acidente. É importante o uso de tipoias durante os exercícios e controlar a euforia e intensidade dos exercícios do paciente no momento da terapia (FOSSUM, 2014).

4 CONCLUSÃO

O animal apresentou melhora clínica rápida, demonstrando que a abordagem terapêutica utilizada foi assertiva para o caso relatado.

REFERÊNCIAS BIBLIOGRÁFICAS

BOTELHO, L. G.; SILVA V. R.; PINTO E. C. G.; ASSIS F. H. S.; GUIMARÃES B. S., PONTES K. C. S. Uso de fixador esquelético externo tipo II na osteossíntese de tíbia e fíbula de cadela. **Anais IV SIMPAC** v. 4, p. 311–316, 2013.

FRÉ J. C.; MARQUES S. M. T.; ALIEVI M. M. Fratura em linha de crescimento de cães e gatos - Revisão, **Publicações em Medicina Veterinária e Zootecnia**, v.10, n.11, p.826-834, 2016.

DAL-BÓ, Í. S.; FERRIGNO, C. R. A.; MACEDO, A. S.; FERREIRA M. P.; MARINHO, P. V. T.; PAES, F.; BREGADIOLI, T.; MONTEIRO, B. F. Fratura cominutiva e articular distal de úmero tratada com fixador esquelético externo transarticular em três gatos. **Acta Scientiae Veterinariae**, v. 45, p. 2–7, 2017.

DUDLEY, M.; JOHNSON, A.L.; OLMSTEAD, M.; OLMSTEAD, M.; SMITH, C. W.; SCHAEFFER, D. J.; ABBUEHL, U. Open reduction and bone plate stabilization compared with closed reduction and external fixation, for treatment of comminuted tibial fractures: 47 cases (1980-1995) in dogs. **J. Am. Vet. Med. Assoc**., v.211, p.1008-1012, 1997.

FIGHUERA, R. A.; SILVA, M. C.; SOUZA, T. M.; BRUM, J. S.; KOMMERS, G. D.; GRAÇA, D. L.; IRIGOYEN, L. F.; BARROS, C. S. L. Aspectos patológicos de 155 casos fatais de cães atropelados por veículos automotivos. Ciência Rural. v.38, n.5, p.1375-1380, 2008.

FOSSUM, T. W. **Cirurgia de pequenos animais**, 4a ed. Elsevier, 2014.

GIGLIO, P. N.; CRISTANTE, A. F.; PÉCORA, J. R.; HELITO, C. P.; LIMA, A. L. L. M.; SILVA, J. S. Advances in treating exposed fractures. **Revista Brasileira de Ortopedia**, v. 50, n. 2, p. 125–130, 2015.

Horta, R. S.; Rezende, C. M. F. Fraturas expostas em pequenos animais. **ENCICLOPÉDIA BIOSFERA, Centro Científico Conhecer**, Goiânia, v.10, n.18; p. 2014

KEMPER, B. Trauma pélvico em cães: tratamento clínico e cirúrgico. 2008. 55f. **Dissertação (Mestrado em Ciências Veterinárias)** – Universidade Federal de Pernambuco - UFRP, Recife, 2008.

KÖNIG, H. **Anatomia dos animais domésticos texto e atlas colorido**. Ed. 6. Porto Alegre ArtMed 2016

KUZMA, A. **Avian orthopedics: an overview**. In: ACVS VETERINARY SYMPOSIUM, 1992, Miami, Florida. Proceedings... Miami: The American College of Veterinary Surgeons, 1992, p.625-627.

LEVINE, D.; MILLIS, D. L.; MARCELIN-LITTLE, D. J. **Introdução à reabilitação física em veterinária**. In: TAYLOR, R. et al. (Ed.). Reabilitação e Fisioterapia na Prática de Pequenos Animais. [S.l.]: ROCA, 2008. chp. Introdução à Reabilitação Física em Veterinária, p. 1–8.

ALIEVI, M. M.; SCHOSSLER, J. E.; HIPPLER R. A.; ALVES, A. S.; SILVA, J. H. S.; Redução fechada e fixação esquelética externa tipo I para tratamento de fraturas de tibiotarso em pombos domésticos (Columba livia). Medicina Veterinária. **Arq. Bras. Med. Vet. Zootec**. 54 (3), Jun 2002.

PIERMATTEI, D. L.; FLO, G. L.; DeCAMP, C. E. Diagnóstico e tratamento de fraturas, claudicação e afecções das articulações. **Ortopedia e Tratamento de Fraturas de Pequenos Animais.** Barueri. Manole, 2009. p. 3-27.

OBLY, N. Reabilitação neurológica. In: TAYLOR, R. et al. (Ed.). Reabilitação e Fisioterapia na Prática de Pequenos Animais. [S.l.]: ROCA, 2008. chp. **Reabilitação Neurológica**, p. 157–180.

SAUNDERS, D. G. **Therapeutic exercise. Clinical techniques in small animal practice**, Elsevier, v. 22, n. 4, p. 155–159, 2007

SCHMAEDECKE, A. S.; ACETO, M. L.; QUEIRÕZ G. F.; TATARUNAS, A. C.; ZERWES, M. B. C.; MASTROCINQUE, S.; FERRIGNO, C. R. A. Tratamento cirúrgico de união

retardada e não-união de fraturas em cães: revisão de literatura. **Revista de Educação Continuada em Medicina Veterinária e Zootecnia do CRMV-SP**, v. 6, n. 1/3, p. 78, 2003.

SCHONS, L. C.; DUNKER, E. C.; SANTOS, A. A.; CHITOLINA, T.; SERAFINI, G. M. C. Reconstrução cirúrgica da tíbia em fratura mal consolidada em um cão. **Ciência Animal**, v.30, n.3, p.146-154, 2020

SIMS, C.; WALDRON, R.; MARCELLIN-LITTLE, D. J. Rehabilitation and physical therapy for the neurologic veterinary patient. **Veterinary Clinics of North America: Small Animal Practice**, Elsevier, v. 45, n. 1, p. 123–143, 2015.

TUDURY, E. A. SANTOS, C. R. O., JUNIOR, D. B., ROCHA N. L. F. C., SOUZA, A. F., ARAUJO, B. M. **Guia Ilustrado Para Redução De Fraturas Em Cães E Gatos**. p. 3–5, 2013.

VIDANE, A. S.; ELIAS, M. Z. J.; CARDOSO, J. M. M.; COME, J. A. S. S.; HARUN, M.; AMBRÓSIO, C. E. Incidência de fraturas em cães e gatos da cidade de Maputo (Moçambique) no período de 1998-2008. **Cienc. anim. bras.,** Goiânia, v.15, n.4, p. 490-494, out./dez. 2014