UNIVERSIDADE FEDERAL DOS VALES DO JEQUITINHONHA E MUCURI

Curso de Medicina Veterinária

Francini Ferreira de Moura

RELATO DE CASO E ESTUDO SOROLÓGICO DE LEUCOSE ENZOÓTICA BOVINA NO MUNICÍPIO DE UNAÍ, MINAS GERAIS, BRASIL

Unaí

2022

Francini Ferreira de Moura

RELATO DE CASO E ESTUDO SOROLÓGICO DE LEUCOSE ENZOÓTICA BOVINA NO MUNICÍPIO DE UNAÍ, MINAS GERAIS, BRASIL

Trabalho de Conclusão de curso apresentado ao Curso de Medicina Veterinária da Universidade Federal dos Vales do Jequitinhonha e Mucuri, como requisito para obtenção do título de Médico Veterinário.

Orientador: Prof. Dr. Jenevaldo Barbosa da Silva

Unaí

2022

Francini Ferreira de Moura

TÍTULO: RELATO DE CASO E ESTUDO SOROLÓGICO DE LEUCOSE ENZOÓTICA BOVINA NO MUNICÍPIO DE UNAÍ, MINAS GERAIS, BRASIL

Trabalho de Conclusão de curso apresentado ao Curso de Medicina Veterinária da Universidade Federal dos Vales do Jequitinhonha e Mucuri, como requisito para obtenção do título de Médico Veterinário.

Orientador: Prof. Dr. Jenevaldo Barbosa da Silva

Data da aprovação __/__/___

Documento assinado digitalmente
Jenevaldo Barbosa da Silva
Data: 16/08/2022 20:23:39-0300
Verifique em https://verificador.iti.br

_____
Prof. Dr. Jenevaldo Barbosa da Silva
Instituto de Ciências Agrárias – UFVJM

Documento assinado digitalmente
JANNE PAULA NERES DE BARROS
Data: 16/08/2022 16:05:09-0300
Verifique em https://verificador.iti.br

_____
Dr.ª Janne Paula Neres de Barros
Instituto de Ciências Agrárias – UFVJM

Documento assinado digitalmente
GETULIO NEVES ALMEIDA
Data: 16/08/2022 11:16:42-0300
Verifique em https://verificador.iti.br

_____
Médico Veterinário Getúlio Neves Almeida
Instituto de Ciências Agrárias - UFVJM

Unaí
2022

AGRADECIMENTOS

Agradeço a Deus, por guiar-me nesta jornada durante todos os dias da minha vida e por não me deixar desistir em meio aos problemas e desafios enfrentados. À minha família, por fazerem parte da minha trajetória até aqui, por todo sustento e amor recebido, principalmente minha mãe Izabel Cristina, que sempre me ajudou, me educou e deu seu amor fraterno, dignidade, apoio constante, além da compreensão e dedicação pelos meus objetivos. Responsáveis diretos pela minha educação, os quais contribuíram significativamente para esse sucesso, dedicando tanto tempo de suas vidas à minha formação.

Ao meu orientador, Prof. Dr. Jenevaldo Barbosa da Silva, exemplo de dedicação ao trabalho, pelos valiosos ensinamentos compartilhados, por todo auxilio, contribuindo para a ampliação dos meus conhecimentos profissionais, práticos e sociais. Pela confiança depositada, pela disposição, paciência e tempo dedicado na realização deste trabalho, além da excelente orientação profissional, não lhe faltando empenho e dedicação para atender aos pedidos. Ao meu noivo e amigos por todo o incentivo, carinho, apoio, paciência, compreensão e por sempre torcerem pelo meu sucesso e estarem ao meu lado em todos os momentos. Aos amigos que conheci durante a graduação e que tornaram essa caminhada mais leve, estando presentes em muitos momentos da mesma.

À Universidade Federal dos Vales do Jequitinhonha e Mucuri (UFVJM), por oferecer a oportunidade da graduação. Especialmente ao Instituto de Ciências Agrárias, onde está inserido o Curso de Medicina Veterinária, com os professores, técnicos e funcionários que tanto contribuíram para minha formação profissional e pessoal. Aos Médicos Veterinários que dispuseram seu tempo para passarem seus conhecimentos por meio de estágios práticos, que contribuíram grandiosamente aos meus conhecimentos adquiridos até aqui.

Agradeço a todos que, de alguma forma contribuíram para que este trabalho pudesse ser realizado e a graduação no curso seja concluída e não estejam mencionados especificamente nesta lista. Além também de todos que, direta ou indiretamente contribuíram para minha formação espiritual, pessoal e profissional. A todos que me auxiliaram nesta importante etapa de vida, a minha eterna gratidão, sem vocês, não seria possível, obrigada.

RESUMO

O objetivo do presente estudo foi descrever a ocorrência de caso clínico e realização de um estudo sorológico de Leucose Enzootica em bovinos na Região Noroeste de Minas Gerais, Brasil. Foi realizado uma avaliação clínica em um bovino da raça Nelore, fêmea, 8 anos de idade e não gestante presente em um lote de 36 vacas não prenhes em Sistema de Terminação a Pasto. Na anamnese, foi relatado que o animal não estava se alimentando, após o quadro o animal apresentou curso de diarreia e posteriormente perda de peso agudo e progressivo, foi realizado o atendimento do animal e posteriormente, de acordo com o possível à campo o animal obteve tratamento de suporte com hidratação, suplementação nutricional e vitamina B1, e o uso de probióticos para acidose ruminal para sanar o problema foi feito, posteriormente ao tratamento, o animal recorria a perda de peso progressiva. À necropsia foi encontrado alterações em linfonodos com aspecto de toucinho e rins com halos avermelhados, e conteúdo intestinal com aspecto terroso. O exame histopatológico mostrou substituição do parênquima por proliferação neoplásica, células ovoides a redondo, citoplasma escasso, e nucléolo eventualmente evidente. Foram observados mitose no campo, além de áreas de hemorragia com associação de necrose. Posterior ao resultado histopatológico, foram colhidas 90 amostras para realização de sorologia pelo método ELISA resultando em uma amostra positiva, prevalência de 0,01. A enfermidade mostra que apesar de sua baixa prevalência no rebanho, é uma doença de grande importância econômica por causar grandes prejuízos produtivos, de diagnóstico e tratamento, além de óbito dos animais. Através do diagnóstico clínico juntamente com o diagnóstico laboratorial, podemos detectar a presença de enfermidade no rebanho, sendo de grande importância para que os animais positivos para Leucose Enzootica Bovina possam ser eliminados do rebanho, extinguindo a doença da propriedade.

Palavras chave: Achados de necropsia, Ruminantes, Lesões histopatológicas, Doença viral, Linfossarcoma, Linfocitose persistente.

ABSTRACT

The objective of the present study was to describe the occurrence of a clinical case and to carry out a serological study of Enzootic Leucosis in cattle in the Northwest Region of Minas Gerais, Brazil. A clinical evaluation was carried out in a female, 8-year-old, non-pregnant Nellore cow present in a batch of 36 non-pregnant cows in a Pasture Finishing System. In the anamnesis, it was reported that the animal was not eating, after the condition the animal presented a course of diarrhea and later acute and progressive weight loss, the animal was attended to and later, according to what was possible in the field, the animal obtained supportive treatment with hydration, nutritional supplementation and vitamin B1, and the use of probiotics for ruminal acidosis to remedy the problem was done, after treatment, the animal resorted to progressive weight loss. At necropsy, alterations were found in lymph nodes with the appearance of bacon and kidneys with reddish halos, and intestinal contents with an earthy appearance. Histopathological examination showed replacement of the parenchyma by neoplastic proliferation, ovoid to round cells, scarce cytoplasm, and eventually evident nucleolus. Mitosis was observed in the field, in addition to areas of hemorrhage with associated necrosis. After the histopathological result, 90 samples were collected for serology by the ELISA method, resulting in a positive sample, prevalence of 0.01. The disease shows that despite its low prevalence in the herd, it is a disease of great economic importance because it causes great losses in production, diagnosis and treatment, as well as death of the animals. Through the clinical diagnosis together with the laboratory diagnosis, we can detect the presence of disease in the herd, being of great importance so that the positive animals for Bovine Enzootic Leucosis can be eliminated from the herd, extinguishing the disease of the property.

SUMÁRIO

1 INTRODUÇÃO 7
2 OBJETIVOS 8
2.1 Objetivos gerais 8
2.2 Objetivos específicos 8
3 REVISÃO DE LITERATURA 8
4 RELATO DE CASO 14
4.1 Histórico Clínico e Epidemiologia 14
4.2 Necropsia 15
6 CONSIDERAÇÕES FINAIS 21
7 REFERÊNCIAS BIBLIOGRÁFICAS 22

1 INTRODUÇÃO

A bovinocultura é um dos principais destaques do agronegócio brasileiro, a produção agropecuária brasileira é responsável por 5,8% do Produto Interno Bruto Brasileiro, movimentando cerca de 180 bilhões de reais, que representou um crescimento de 6,5% em relação ao ano anterior, sendo a bovinocultura uma das maiores responsáveis por estes números (IBGE, 2010). Com um aumento de 2,1% em relação a 2009, liderados principalmente pelas regiões Norte (4,1%) e Centro-Oeste (2,7%), que registraram os maiores aumentos em seus rebanhos, o Brasil chegou em 2010 a 209.541 milhões de animais (IBGE, 2010).

De acordo com o crescimento e importância da bovinocultura no país, a sanidade é um dos pontos essenciais para a continuidade do desenvolvimento e crescimento dos rebanhos brasileiros, e por tal importância é valioso a realização da manutenção deste fator nos rebanhos bovinos, e para que isto seja possível, é ideal que haja o controle sobre os fatores que permitem o aparecimento das doenças, relacionados ao manejo dos animais, e à ação de microrganismos patogênicos, principalmente os vírus que em sua maioria são altamente contagiosos.

Dentre as infecções virais ocorridas no país podemos destacar a Leucose Enzoótica Bovina (LEB) como de importância no Brasil. A LEB é uma doença infecciosa viral que tem como associação células de defesa do animal. É uma doença de grande importância econômica no país devido a diversos fatores, é causada por um vírus da família Retroviridae, que causa principalmente infecção persistente e possui ampla distribuição em rebanhos bovinos no país. A doença pode se apresentar nos animais de maneira assintomática, ou com a presença de linfossarcomas em quase todos os linfonodos e órgãos, e ou linfocitose.

Sua transmissão ocorre de forma direta, iatrogênica com grandes índices de prevalência, ou vertical via placentária, porém pouco encontrada.

A conclusão do diagnostico pode ser realizada por necropsia para que se possa observar macroscopicamente e coletar materiais do animal para realização de exames complementares quando não é possível ser realizado em animal vivo. A necropsia é um bom método pois permite a coleta de material, como o sistema nervoso, rins, pulmão, fígado e linfonodos que são locais comumente afetados pelo vírus da Leucose Enzootica Bovina. A sorologia também é utilizada, é possível a sua realização em animais vivos, como método de diagnóstico da enfermidade em animais do rebanho, pelo método ELISA.

2 OBJETIVOS

2.1 Objetivos gerais

O objetivo do presente estudo foi descrever o diagnóstico clínico e sorológico de Leucose Enzoótica Bovina na Região Noroeste de Minas Gerais, Brasil.

2.2 Objetivos específicos

- Descrever o quadro clínico-epidemiológico apresentado por uma vaca da raça Nelore com Leucose Enzoótica Bovina em uma propriedade localizada na Região Noroeste de Minas Gerais, Brasil.
- Pontuar os principais achados macroscópicos observados na necropsia de uma vaca da raça Nelore com Leucose Enzoótica Bovina em uma propriedade localizada na Região Noroeste de Minas Gerais, Brasil.
- Descrever as alterações microscópicas observadas no exame histopatológico de uma vaca da raça Nelore com Leucose Enzoótica Bovina em uma propriedade localizada na Região Noroeste de Minas Gerais, Brasil.
- Estudo sorológico de Leucose Enzoótica Bovina em uma propriedade localizada na Região Noroeste de Minas Gerais, Brasil.

3 REVISÃO DE LITERATURA

A Leucose Enzoótica Bovina é uma doença característica pelo aparecimento de tumores em vários órgãos e é causada por agente etiológico Vírus da Leucose Bovina (VLB) da família Retroviridae, subfamília Orthoretrovirinae e é classificado no gênero Deltaretrovirus (RADOSTITS et al., 2002a, RAVAZZOLO, COSTA, 2007). A LEB tem predileção por infectar células de defesa, com maior enfoque nos linfócitos B. O VLB é constituído de uma única fita de Ácido Ribonucléico (RNA) e por intermédio da enzima Transcriptase Reversa possui a capacidade de transformar seu material genético em DNA inserindo-se no genoma celular como provírus, mantendo-se então por longo período de incubação no organismo do animal, causando infecção crônica no mesmo (RAJÃO, 2008).

Pode ser encontrado pela denominação de retro (reverso) pela presença da enzima transcriptase reversa (DNA polimerase RNA-dependente) que se encontra presente nos vírions de todos membros da família (BRAGA et al., 1998). A partícula viral pode apresentar tamanho

de 90-120 nm de diâmetro e é constituída por um capsídeo icosaedro, envelope lipoglicoproteico que podem ser inativados por detergentes e solventes lipídicos, ou pelo calor, em 56°C por 30 minutos (MURPHY et al., 1999). Os vírus da família Retroviridae são resistentes a raios ultravioletas e radiações X correlacionados a outros vírus (BRAGA et al., 1998). Esse vírus possui partícula viral que consiste de um dímero de RNA fita simples linear envolto por um envelope derivado da célula hospedeira (GOFF, 2007). A transmissão do vírus geralmente ocorre por via sanguínea de animal infectado.

Dentre as doenças ocorridas por vírus que podem acometer os bovinos, podemos citar a Leucose Enzoótica Bovina, não a mais importante, porém causa significativas perdas econômicas à pecuária. As perdas podem incluem principalmente, gastos com tratamento e diagnóstico dos animais, redução de produtividade tanto de leite como de corte, mortes, condenação de carcaças por não se apresentarem integras para consumo, gastos com a reposição de animais, e englobando também a impossibilidade de exportação de animais (CARNEIRO et al., 2003). Inicialmente a doença causada pelo vírus da Leucose Enzoótica Bovina restringia-se aos países europeus, porém devido à importação de animais pelos Estados Unidos, a doença se disseminou em grande parte dos países das Américas (CAMARGOS et al., 2004). Segundo a Organização Mundial da Saúde OIE, a LEB é uma doença cosmopolita sendo que no Brasil, devido à importação indiscriminada de animais do hemisfério norte e a carência de controle sanitário, ocorreu a disseminação da doença em todos os estados (SILVA et al., 2008).

No Brasil a LEB foi diagnosticada pela primeira vez em 1959 (SILVA et al.,2008). Esta enfermidade na maioria dos casos é assintomática e passa despercebida pelo rebanho e a inexistência de sinais clínicos leva à falta de conhecimento entre produtores e técnicos sobre a real importância da doença como fonte de prejuízos (RAJÃO, 2008). Em 1984, em levantamento sorológico realizado em rebanhos leiteiros de alguns estados norte-americanos, foi relatada a prevalência da infecção pelo vírus da LEB em taxas que variaram de 22% a 47%. No Brasil, levantamentos sorológicos realizados em 1991, indicaram a prevalência entre 12,5% a 72,9%. Em condições naturais infectam bovinos, zebuínos, búfalos e capivaras e experimentalmente os animais susceptíveis são ovinos, caprino e coelho (FLORES, 2007). Os bovinos, uma vez infectados, permanecem portadores e são fontes de eliminação de vírus por toda a vida (FERRER, 1979).

A enfermidade pode acometer todas as raças de bovinos com idade superior a dois anos onde sua incidência está diretamente relacionada a idade destes animais, sendo que a maior incidência ocorre com o aumento da idade (BRAGA et al., 1998). A prevalência da infecção é maior em rebanhos de produção de leite do que em rebanhos de produção de carne, tal fator se

deve provavelmente pelo aumento da idade média ser mais alta e o manejo utilizado em criações de bovino de leite serem maiores e mais constantes (BRAGA et al., 1998).

A infecção é correlacionada a sinais evidentes como redução dos níveis de produtividade do leite, descarte das carcaças, impossibilidade de exportação de animais, perdas reprodutivas e perdas por mortalidade e aborto. Os sinais clínicos que podem ser encontrados com maior frequência e incidência nestes animais variam de inapetência, indigestão, diarreia, perda de peso, partos distócicos, exoftalmia, paralisia de membros e até alterações neurológicas por compressão de nervos (CAMARGOS et al., 2004). De acordo com Andrews (2008), o desenvolvimento da doença depende principalmente de fatores genéticos do animal em questão, mas também estão correlacionados com fatores ambientais e de condições ainda não conhecidas. Em sua maioria, 60% dos animais infectados vão se apresentar assintomático e de 30 a 70% dos infectados exibem linfocitose persistente, enquanto que um número menor que 10% desenvolverão linfossarcoma.

Diante de tais fatores, destacamos as medidas de controle e profilaxia contra a enfermidade como essenciais para redução de percas financeiras e que possam resultar em aumento de produção, além da melhoria na produção de carne e de leite (RAJÃO, 2008). Uma das características da doença é a alta morbidade e sua prevalência em rebanhos infectados pode alcançar taxas elevadas de 60 a 90% e em rebanhos leiteiros severamente afetados, a mortalidade anual varia de 2% até 5% (RADOSTITS et al., 2002a). A infecção a qual acomete os animais pode ser encontrada clinicamente através da formação de linfossarcomas em diversos órgãos, porém em especial os linfonodos, onde é caracterizada como maligna tumoral que acomete cerca de 5 a 10% dos animais infectados e também podemos encontrar o aumento de linfócitos sanguíneos, caracterizando-se pela linfocitose persistente, sendo esta a forma benigna da doença, que acomete 30% dos animais infectados.

Segundo Leuzzi Junior et al. (2001), o vírus sempre estará associado a células de defesa, sendo que poucos materiais biológicos contêm concentrações altas de linfócitos suficientes para serem infectantes. Deste modo, a LEB não é de fácil transmissão em correlação com outras doenças virais, porém a soroprevalência da infecção é significativa, especialmente em bovinos leiteiros. A doença é classificada por apresentar consequências após a infecção de bovinos ao VLB e quando animais são classificados como resistentes por não adquirem esta infecção mesmo com o contato direto, podemos citar fatores genéticos como principal causa deste fator, enquanto que alguns animais são classificados como portadores latentes pela persistência da infecção e níveis detectáveis de anticorpos, já alguns animais podem se apresentar soropositivos pelo desenvolvimento da linfocitose persistente e processo

linfoproliferativo benigno, e animais que possam apresentar formação de linfossarcomas são soropositivos pelo desenvolvimento de tumores neoplásicos malignos.

A transmissão acontece pela disseminação de VLB no rebanho bovino que se dá pelo contato direto entre animais que influencia diretamente esse processo (ANDREWS, 2008; RADOSTITIS, 2000). A transmissão iatrogênica é uma das principais razões da alta prevalência de infecções em alguns rebanhos que comumente ocorre por meio de agulha ou seringa reutilizada, transfusão sanguínea, pelo uso da mesma luva de toque retal para diversos animais, mesma argola, instrumentos cirúrgicos como os utilizados para descorna, alicates dentre outros também são considerados fontes de transmissão, assim como a inoculação de sangue infectado via retal e insetos sugadores de sangue (RADOSTITIS, 2000). A utilização de seringas de múltiplas doses é considerada o fator principal de disseminação viral (ANDREWS, 2008), onde segundo SILVA, a transmissão horizontal é a principal via, a transmissão vertical pela placenta é possível, mas ocorre não mais do que 4 a 8% dos casos.

. Diante dos fatores de transmissão, podemos citar que há uma maior susceptibilidade de animais que são mantidos em confinamento justamente pelo maior contato entre eles por meios de secreções como secreções nasais, saliva, urina, fezes, descargas uterinas pelo constante contato direto.

No caso de bezerras, podemos citar que em alguns casos através de sua alimentação por colostro de vacas já infectadas, ela possuirá anticorpos contra o VLB, enquanto que em outros casos a transmissão para o neonato pode ocorrer através do colostro ou leite de vacas infectadas, portanto é essencial a realização do aquecimento desta secreção láctea a 56 ºC por 30 minutos para eliminação do vírus pois a pasteurização destrói facilmente o vírus, ou fornecer outra fonte de colostro negativo para o animal por meio de um banco de colostro conservado a –20ºC.. A Leucose Enzootica Bovina não é considerada uma Zoonose, sendo então liberado o consumo de leite e carne bem como seus derivados sem risco relacionado a esta infecção.

O diagnóstico clínico da LEB é de suspeita quando há aumento de linfonodos superficiais, exoftalmia, paresia e perturbações digestivas crônicas (LUDERS, 2001) e mais raramente, paresia, paralisia e placas cutâneas, devendo suspeitar igualmente de Leucose enzootica (AGOTTANI *et al*. s/d). Portanto, quando ocorre a morte do animal, podemos realizar a necropsia, essencial para conclusão diagnostica para Leucose Enzootica Bovina.

Em especial, enfatizamos que mesmo que a confirmação da suspeita não pode ser dada no cadáver *in loco*, a necropsia é bem empregada porque permite a coleta de material, como o sistema nervoso, rins, pulmão, fígado e linfonodos que são locais comumente afetados

pelo vírus da Leucose Enzootica Bovina, para exames específicos e confirmatórios, impossível de ser realizado em animal vivo (Peixoto e Barros, 1998).

A necropsia fornece maior facilidade para coleta de material para a pesquisa de vírus, bactérias, parasitas e toxicantes, além de viabilizar o acesso em alguns órgãos para a confecção de esfregaços e "imprints" (AVES *et al*., 1994; KLINTEVALL *et al*., 1994). Na necropsia podemos encontrar alterações em diversos órgãos, no coração pode apresentar áreas de equimose e petéquias no epicárdico, material gelatinoso, áreas esbranquiçadas e firmes, e nos rins, áreas branquicentas na região cortiço-medular.

Diante das alterações encontradas ou de suspeita clínica, por meio de coleta e envio de material após a necropsia é necessário a realização de exames complementares laboratoriais para diagnóstico com maior precisão, e dentre os exames correlacionados para esta enfermidade podemos encontrar o exame Histopatológico, que através de biópsias de fragmentos de órgãos ou necropsia conduzem a um diagnóstico preciso da enfermidade pela presença de linfoadenoses (forma folicular e difusa de Leucose), reticulose, reticulossarcomatose e formas mistas de alterações. A formação destes linfomas presente pode ser encontrada em 5% dos animais acometidos, geralmente após longo período de infecção, em animais acima de cinco anos de idade (ANDREWS, 2008).

O exame Hematológico, é realizado pela contagem de linfócitos sanguíneos onde é de sugestão uma infecção presente por VLB, porém não ignora a possibilidade de ser pela presença de outras enfermidades, além da ausência de linfocitose que por sua vez, não exclui a possibilidade de infecção pelo VLB. Para diagnóstico de linfocitose persistente no animal, deve ser realizada no mínimo três análises consecutivas em um período de um mês, e caso todas as análises apresentarem aumento de linfócitos sanguíneos, o animal pode ser considerado com a presença de LP, em uma fração dos infectados, cerca de 30%, pode manifestar esta condição, resultante principalmente pelo aumento no número de linfócitos B circulantes por longos períodos. O número exacerbado de leucócitos no geral também pode ser indicativo da presença da LEB. A eosinofilia por exemplo pode ser encontrada, principalmente, nos casos de processos tumorais com lesões pulmonares e gastrintestinais. (SILVA *et al*.,2008). A maioria dos animais infectados não apresenta sinais clínicos, e contém apenas 1% ou menos de células infectadas.

O exame Imunológico, é por meio do diagnóstico sorológico através de técnicas como a Imunodifusão em Ágar Gel IDGA, ELISA ou Radioimunoensaio, que se destacam por serem as mais utilizadas para detecção do VLB, sendo as duas primeiras as de eleição pela OIE (Office International des Epizooties). Nas técnicas sorológicas apresentadas, podem ser utilizadas como material para análise amostras de leite quando não se pode obter amostras

sanguíneas do animal, que possuem uma sensibilidade similar ao soro sanguíneo. A prova sorológica que é utilizada como oficial para o diagnóstico da LEB é o IDGA (LUDERS, 2001). A sorologia geralmente é empregada o teste de imunodifusão em ágar-gel para detectar anticorpos específicos contra os antígenos virais p15, p24 e gp51 (ANDREWS, 2008).

O exame pela técnica de PCR (Polymerase Chain Reaction) é realizado através do uso de "primers" iniciadores onde pode-se encontrar nas células dos bovinos infectados as principais características dos retrovírus por meio da sequência de DNA. González (1999) enfatiza o uso de PCR para um mais preciso e rápido diagnóstico com exclusão de casos duvidosos, o PCR é uma técnica de detecção de DNA proviral em amostras de sangue, suspensões de órgãos e material tumoral, sendo um método sensível (BALLAGI-PORDÁNY *et al*., 1992).

CAMARGOS *et al*. (2005), ao avaliar três técnicas de diagnóstico para a LEB (IDGA, ELISA e PCR), verificou que a PCR pode ser utilizada como prova complementar às provas sorológicas. FECHNER *et al*. (1996) e DITTRICH (2004) observaram que a PCR e PCR em tempo real (qPCR) detectaram mais animais positivos que a IDGA e ELISA. A PCR em tempo real, quando comparada à PCR convencional, de uma forma geral, tem como vantagens o menor tempo gasto na execução do ensaio, tornando desnecessária a realização da eletroforese para visualização dos produtos da PCR e permite o diagnóstico em um número maior de amostras por vez; diminui a chance de contaminação das amostras, não se torna necessária a manipulação dos produtos da PCR e apresenta maior sensibilidade.

O teste de ensaio imunoenzimatico é o método mais sensível em comparação ao IDGA, e esta maior sensibilidade permite a detecção de anticorpos em rebanhos com prevalência menor que 1%, enquanto que o IDGA detecta somente 50% (MEGID, 2003). De acordo com Megid (2003), o maior percentual de positividade em seu trabalho foi observado na raça holandesa, 94,7%, já os mestiços de cruzamento entre raça Nelore e Holandês apresentaram uma positividade de 43,7%. Os resultados concordam com os de (Mólnar e segundo os autores), este resultado é devido a maior participação da raça holandesa na produção leiteira que se destaca por maior índice de manejo do rebanho, aumentando assim os fatores de transmissão. Andrews (2008) ressalta que as partículas virais da leucemia bovina podem ser identificadas por microscopia eletrônica em culturas de curta duração de animais infectados.

4 RELATO DE CASO

4.1 Histórico Clínico e Epidemiologia

Foi realizado uma avaliação clínica no mês de julho, ano de 2021, em um bovino da raça Nelore, fêmea, 8 anos de idade e não gestante pois o mesmo apresentava emagrecimento progressivo e não havia melhora dos sinais. O animal estava presente em um lote de 36 vacas não prenhes em Sistema de Terminação a Pasto. Na anamnese, foi relatado que o animal não estava se alimentando, apresentou diarreia e posteriormente perda de peso aguda e progressivo. Foi realizado o atendimento do animal com hidratação venosa com sete litros de Ringuer Lactato, um litro de NaCl 0,9% e 200ml de soro glicosado a 5%, suplementação nutricional com ração no cocho e vitamina B1, uso de probióticos para acidose ruminal láctea, o tratamento foi instituído para sintomatologia clínica do animal pois neste caso havia diagnostico presuntivo diante dos vastos sinais apresentados pelo animal. Posteriormente ao tratamento, o animal continuava a perda de peso progressiva (Figura 1).

Figura 1: Bovino da raça Nelore, femea, 8 anos de idade que se apresenta apático, no município de Unaí, Minas Gerais, Brasil, 2021.

Fonte: Arquivo pessoal

Após a ocorrência novamente dos sinais clínicos, foi realizado nova intervenção com suporte por Fluidoterapia, e novamente no mês seguinte o animal apresentava a mesma sintomatologia e piora significativa no seu estado corporal.

4.2 Necropsia

No dia seguinte ao último tratamento suporte, o animal foi encontrado em decúbito esternal, posteriormente lateral, no dia consecutivo, o animal não conseguia levantar-se então foi-se necessário a realização da eutanásia no mesmo. Diante deste caso encontrado na propriedade de Unaí-MG, para que se pudesse então obter uma conclusão diagnostica, optou-se pela realização da necropsia no mesmo instante o qual foi feito a realização da eutanásia. Foi observado alterações macroscópicas significativas em alguns órgãos, como principal linfonodos intra-hepáticos com aspecto de toucinho e hemorrágicos, com coloração amarelo-acinzentada (Figura 2) e rins com halos avermelhados, e conteúdo intestinal com aspecto

Figura 2: Linfonodo intra-hepático com coloração amarelo-acinzentado, hemorrágico, de bovino, da raça Nelore. Município de Unaí, Minas Gerais, Brasil, 2021.

Fonte: Arquivo Pessoal

A coleta de materiais foi feita durante a realização da necropsia, os órgãos fragmentados foram pulmão, coração, fígado, reticulo, omaso, linfonodos, encéfalo e rim, após a coleta, foram armazenados em pote de vidro transparente e fixado a formol a 10%, sequencialmente enviados para realização de exame histopatológico, na Universidade Federal Rural do Rio de Janeiro – Instituto de Veterinária, no Departamento de epidemiologia e saúde pública/ setor de anatomia patológica (SAP), para auxilio na conclusão diagnostica como a suspeita era de Leucose Enzoótica Bovina, pois os linfonodos, coração, abomaso e medula espinhal são indicados como os principais sítios de infiltração tumoral (FERRER, 1980; BRAGA *et al*., 1998, VALLI, 2007).

Diante dos sinais clínicos apresentados por este animal, a conduta realizada na respectiva propriedade foi a coleta de amostras sanguíneas por punção venosa, onde coletou-se 90 amostras, após a coleta o material foi centrifugado e devidamente armazenado e congelado para envio e realização de exame sorológico no rebanho. O material foi encaminhado para o setor de Virologia do Instituto Biológico de São Paulo e a técnica laboratorial utilizada foi ELISA Ac, com a quantidade de soro sanguíneo de 1,5ml.

Nos resultados referentes aos órgãos enviados para análise, não houve alteração macroscópica significativa. Na avaliação microscópica foi observado no animal com suspeita de Leucose Enzoótica Bovina alterações em linfonodo que apresentou substituição de cerca de 80% do parênquima por proliferação neoplásica de células redondas formando um manto denso, apoiadas em fino estroma fibrocolagenoso (Figura 3).

Figura 3: Linfonodo intra-hepático com células redondas formando um manto denso de bovino da raça nelore. Município de Unaí, Minas Gerais, Brasil, 2021.

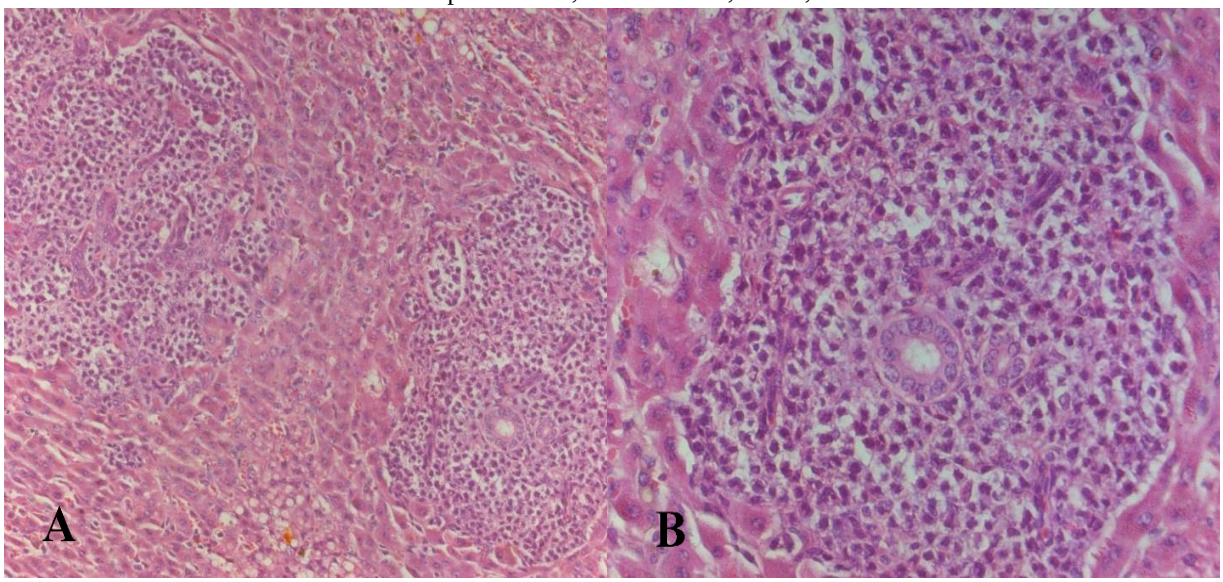

Fonte: Arquivo Pessoal.

As células possuem formato ovoide a redondo, citoplasma escasso, núcleo ovoide a redondo com cromatina densa a granular, nucléolo eventualmente evidente (Figura 4).

Figura 4: Células do linfonodo intra-hepático de formato ovoide a redondo, citoplasma escasso, núcleo ovoide a redondo com cromatina densa a granular, núcleo evidente de bovino da raça Nelore. Município de Unaí, Minas Gerais, Brasil, 2021.

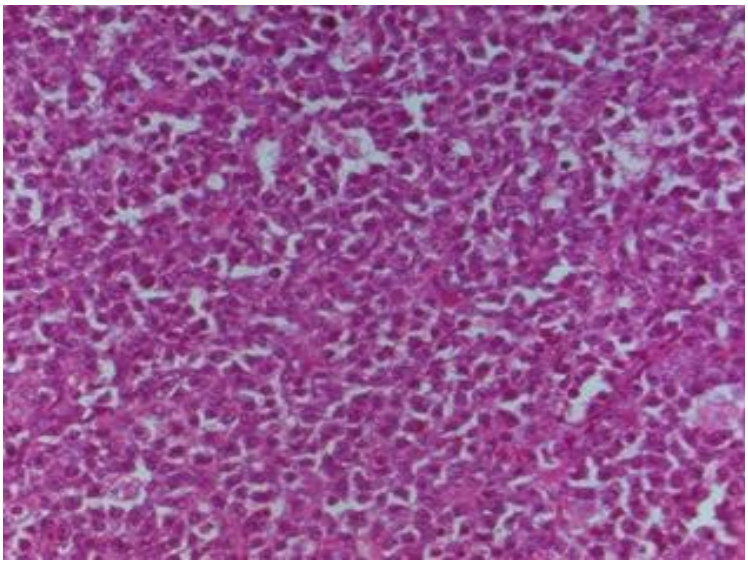

Fonte: Arquivo Pessoal

Foram observadas em média 3 figuras de mitose por campo (obj. 40). Há ainda diversas áreas contendo hemácias livres (hemorragia), em associação com pequena a moderada quantidade de debris picnóticos (necrose) (Figura 5).

Figura 5: Áreas com hemorragia, em associação com pequena a moderada quantidade de debris picnóticos em linfonodo intra-hepático de bovino da raça Nelore. Município de Unaí, Minas Gerais, Brasil, 2021.

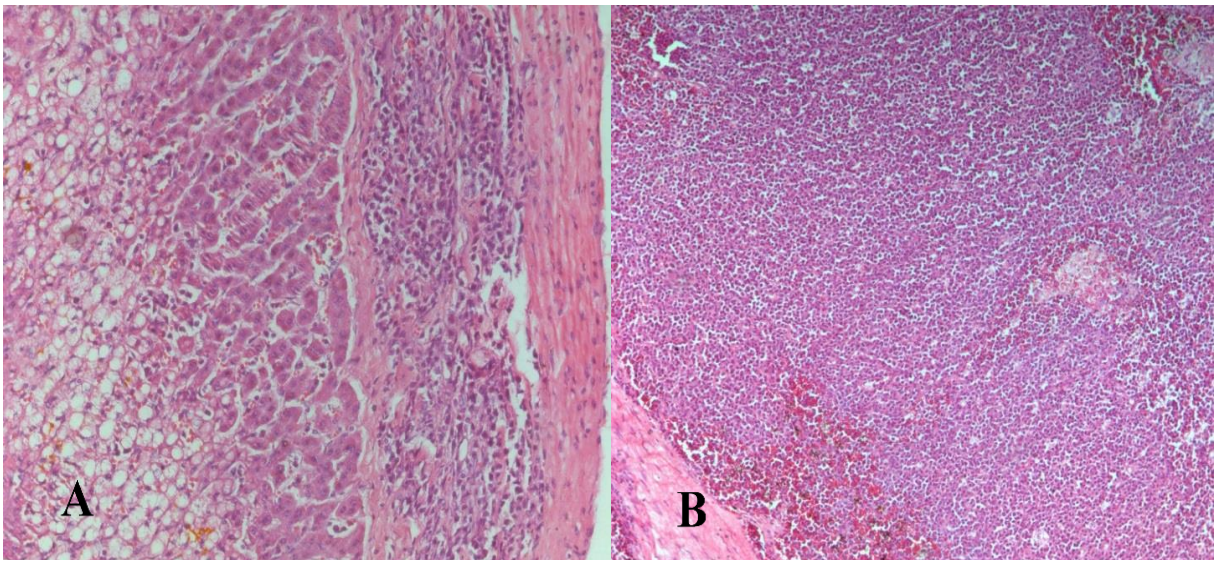

Fonte: Arquivo Pessoal

Em relação aos outros órgãos analisados, pode-se encontrar alterações microscópicas significativas (Tabela 1).

Tabela 1: Alterações microscópicas em órgãos analisados por histopatologia de bovino da raça Nelore. Município de Unaí, Minas Gerais, Brasil, 2021.

Rim	Presença de pequena quantidade de infiltrado linfohistiocítico multifocal intersticial, e ainda diversos focos de deposição de material granular basofilico na região medular (mineralização).
Fígado	Presença de acentuada vacuolização citoplasmática de hepatócitos nas regiões centrolobulares, e ainda pequena quantidade de infiltrado linfohistiocítico multifocal
Pulmão	Moderado infiltrado linfohistiocítico em diversas áreas dos septos interalveolares, tornando-os espessos.

Outros órgãos coletados e analisados como coração, retículo e omaso sem alterações microscópicas significativas.

Na avaliação microscópica, o diagnóstico do exame laboratorial o linfonodo apresentou Linfoma moderadamente diferenciado. Pulmão: Pneumonia intersticial linfohistiocítica multifocal. Rim: Nefrite linfohistiocítica leve multifocal, associado a mineralização moderada multifocal. Diante de tais afirmações clínicas encontradas neste animal, correlacionadas com a anamnese, epidemiologia e exame laboratorial histopatológico realizado com os achados microscópicos, correspondem à Leucose Enzootica Bovina.

Os linfonodos são estruturas geralmente ovoides que tem variação de tamanho de acordo com raça, espécie e animal. Os principais componentes da sua estrutura se destacam por camada cortical externa e interna além da camada medular, tais camadas são cobertas por capsula de tecido conjuntivo denso formando as trabéculas (FIGHERA e GRAÇA, 2010). Em amostras analisadas em macroscopia, pode-se observar proliferação, pontos hemorrágicos e coloração alterada que se pode justificar pelo espessamento cortical semelhante ao descrito por FIGHERA e GRAÇA (2010), para leucose.

O diagnóstico de Leucose Enzoótica Bovina em bovino em propriedade de Unaí-Minas Gerais, foi estabelecido durante a necropsia e achados macroscópicos juntamente com exame histopatológico.

Histopatologicamente, os linfomas apresentam desarranjo da arquitetura do tecido do linfonodo que em sua maioria pode apresentar forma folicular que se assemelha a hiperplasia linfoide folicular principalmente pela ampliação do número de folículos, e através da alteração e diferença principalmente do núcleo das células neoplásicas permite sua diferenciação (KIUPEL, 2015; VALLI, et. al. 2017).

Dados epidemiológicos, sinais clínicos, e lesões observadas foram complementares. Segundo Reed (1981), os sinais clínicos como perda de peso, sinais neurológicos e alterações em linfonodos observados em animais que apresentam a Leucose Enzoótica Bovina estão relatados entre os sinais predominantes, além de ter um risco maior sob o aparecimento de outras doenças infecciosas em rebanhos infectados por Leucose Enzoótica Bovina (RADOSTITIS *et al*. 2002).

Posterior a confirmação de diagnóstico de Leucose Enzootica Bovina pela realização de teste sorológico, ELISA, no rebanho da propriedade, o resultado dos mesmos foram que, dentre as 90 amostras coletadas, resultou em 1 amostra positiva. O animal sorológico positivo foi sacrificado para maior controle da enfermidade presente na propriedade. Meses posteriores a este caso diagnosticado positivo, foi encontrado um animal com sintomatologia condizente com a enfermidade de Leucose Enzootica Bovina, como incoordenação motora, podendo ser gerada pelo acometimento da medula do animal, realizou-se então novamente necropsia e exame histopatológico, sendo negativo. Como podemos notar, a prevalência 0,01 desta enfermidade no rebanho não se mostrou significativa.

Segundo Ristow (2008) a maioria das infecções pelo vírus da Leucose Bovina é assintomática. Os sinais clínicos observados na LEB são verificados, em grande parte, pela localização dos linfossarcomas quando presentes (LUDERS, 2001).

Os linfossarcomas ocorrem de dois a cinco anos após a infecção, entretanto a maneira como ocorre a transformação celular ainda não é totalmente elucidada. Algumas hipóteses são descritas como a que atribui a transformação celular às alterações provocadas na estrutura do DNA: mutações, deleções, amplificações ou translocações (LEITE *et al*., 2001). Sponchiado (2008) cita que a infecção persiste por toda a vida do animal, mas a evolução da doença não ocorre em 65% dos bovinos infectados, somente decorrido 3 a 5 anos após o contato com o vírus, podendo gerar a evolução do quadro, ocasionando o aumento no número de linfócitos B circulantes, LP que é a forma benigna em cerca de 30% dos animais. Na forma

tumoral, que é caracterizada por ser fatal. Estima-se que aproximadamente 5% dos animais a manifestam, decorridos 3 a 10 anos da infecção, e esta é caracterizada pela proliferação monoclonal de linfócitos B, desenvolvendo linfomas e/ou linfossarcomas.

Observaram que a velocidade relativamente lenta com que a infecção se dissemina entre os animais suscetíveis indica que a doença não é altamente contagiosa como as demais. Sob estas circunstâncias, parece provável que programas para controlar ou erradicar a infecção de rebanhos individuais ou populações maiores possa ter êxito (VAN DER MAATEN & MILLER (1979)).

O emprego frequente de testes sorológicos nos animais com idade superior a 6 meses, e repetição semestral, permite identificar os animais positivos e auxiliar no controle da doença (BRUNNER *et al*., 1997; CORDEIRO *et al*., 1994; LEITE *et al*., 2001). Na maioria das vezes, ocorrer a ausência do diagnóstico sorológico preconizado na identificação de animais acometidos pela LEB, as alterações evidenciadas em animal através de exames hematológicos, achados de necropsia e a avaliação histopatológica permitem a conclusão do diagnóstico (R.C. Silva; I. Fontana; F.C. Meirelles; A.P.M. Ruggiero; N. Benato; J.R.J. Borges (2008)).

É essencial atentar-se também para realização de diagnósticos diferenciais para Leucose bovina, devendo incluir enfermidades que cursam com problemas locomotores e neurais, como o botulismo, raiva, intoxicação subaguda e crônica por organofosforados e compressões medulares por abcessos ou outras neoplasias (BARROS, DRIEMEIER; 2007, RIET-CORREA; RIET-CORREA; SCHILD; 2002, THURMOND, 2006). Deve ser diferenciada ainda de quadros de hipocalcemia, miopatias toxicas ou antibióticos ionoforos (BARROS 2007b. RIET-CORREA, MÉNDEZ, 2007; BEZERRA JUNIOR, *et al*. 2009).

Como ainda não há nenhuma vacina efetiva contra o VLB bem como um tratamento viável e efetivo (LEUZZI JUNIOR *et al*., 2001), algumas medidas devem ser tomadas visando evitar a disseminação da Leucose em um rebanho, como o controle de insetos vetores, uso de luvas individuais na palpação retal, cuidados com os equipamentos para descorna, castração, e principalmente a utilização compartilhada de agulhas e seringas, evitar o ingresso de animais infectados no rebanho e manter um controle rigoroso de animais infectados residentes, descartando – os (TOSTES, 2005).

Recomenda-se também analisar a procedência de embriões para transferência em propriedades que dispõem de biotécnicas aplicadas à reprodução.

O controle e erradicação da Leucose Enzoótica Bovina consistem na adoção de rígidas medidas de vigilância sanitária animal, através da identificação, isolamento e eliminação dos animais reagentes, em conjunto com práticas de manejo capazes de diminuir as

possibilidades de transmissão da infecção. Além disso, FERRER (1979) e PELZER & SPRECHER (1993) recomendam o isolamento e teste dos bovinos, com intervalo de três meses, antes da introdução em um rebanho sob programa de controle. No caso de um teste menos sensível como o IGDA um período de isolamento maior, assim como um maior número de testes, poderia ser requerido.

6 CONSIDERAÇÕES FINAIS

Neste estudo, Leucose Enzoótica Bovina foi observado em vaca da raça Nelore adulta, de 8 anos. As evidências clínicas foi anorexia, diarreia e perda de peso progressiva. As alterações macroscópicas principais foram em linfonodos, que apresentou linfoma diferenciado, e também alterações em rim e intestino. Microscopicamente, linfonodo apresentou substituição do parênquima por neoplasia, ficando denso, apoiadas em estroma fibrocolagenoso, células redondas, citoplasma escasso, núcleo arredondado com cromatina densa, nucléolo e áreas hemorrágicas associado a necrose, o pulmão apresentou infiltrado linfohistiocítico no septo interalveolar, tornando-os espessos, no rim infiltrado linfohistiocítico e mineralização, no fígado presença de vacuolização citoplasmática de hepatócitos e infiltrado linfohistiocítico multifocal, no coração, retículo e omaso sem alterações microscópicas significativas.

No teste sorológico realizado pelo método ELISA no rebanho em noventa animais, resultou em oitenta e nove animais negativos e uma amostra positiva para Leucose Enzootica Bovina, prevalência de 0,01.

Conclui-se então que a LEB é uma doença infectocontagiosa que muitas vezes passa despercebida nos rebanhos, porém, possui significância econômica aos produtores, sendo de grande importância a observação e diagnostico da mesma. Sempre que um animal apresentar comportamento diferenciado deve ser encaminhado para exame clínico afim de identificar ou descartar esta doença. Importante ressaltar que, neste caso, o uso de exames complementares para diagnostico foi essencial para confirmação da suspeita clínica do animal e assim detectar a presença de outros animais soropositivos e prevenir a disseminação da doença no rebanho.

7 REFERÊNCIAS BIBLIOGRÁFICAS

AGOTTANI *et al.*; **Leucose Enzoótica Bovina: Diagnóstico, Prevenção e Controle**. MARSIAJ, P. A. P. Prevalência e fatores de risco da infecção pelo vírus da leucemia bovina no distrito federal, brasil. BRASÍLIA/DF MARÇO/2019.

AGOTTANI, J.V.B.A, OLIVEIRA, K.B.A, FAYZANO, L.B WARTH, J.F.G.C. **Leucose Enzoótica Bovina: Diagnóstico, Prevenção e Controle**. VP – Laboratório de Análises LTDA - Veterinária Preventiva.

ANDREWS, G. A. Red blood cell antigens and blood groups in the dog and cat. In: FELDMAN, B.F.; ZINKL, J. G.; JAIN, N. C. ***Schalm's Veterinary Hematology***. 5 ed. Philadelphia: Lippincott Williams & Wilkins, 2000, p.767-773.

BALLAGI-PORDÁNY, A. *et al.* **Direct detection of bovine virus infection: practical applicability of a double polymerase chain reaction. Journal Veterinary Medicine**, v.39, p.69- 77, 1992.
BARROS FILHO, I. R. et al. Prevalência da Leucose Enzootica em bovinos leiteiros criados na região metropolitana de Curitiba-Paraná. Ciência Animal Brasileira. Suplemento 1, p. 513-518, 2009.

BERNARDI, Éder1; REOLON, Mariana2; FINKLER, Fabrine 2; MIRANDA Vladinis[1]; ROSSATO, Cristina Krauspenhar3; SIQUEIRA, Lucas Carvalho4; MARTINS, Danieli Brolo 4. LEUCOSE ENZOÓTICA BOVINA NA FORMA DE LINFOSSARCOMA – RELATO DE CASO. Universidade de Cruz Alta, UNICRUZ, RS.

BOABAID, F. M. Achados clínicos e patológicos da Leucose Bovina Enzootica. Universidade Federal do Rio Grande do Sul, Faculdade de Veterinária, Porto Alegre, 2011.

BORGES. Ocorrência de Leucose enzoótica bovina na forma de linfossarcomas no distrito federal: relato de caso. Arq. Inst. Biol., São Paulo, v.75, n.4, p.507-512, out. /dez., 2008.

BRAGA, F. M. et al. Infecção pelo vírus da Leucose enzoótica bovina (BLV). Ciência Rural. V.28, n.1, p.163-172, 1998.

BRAGA, F. M.; VANDER LAAN, C. W.; SCHUCH, L. F.; HALFEN, D. C. Enzootic Bovine Leukosis Infection (BLV). Ciências Rural, Santa Maria, v. 28, n. 1, p. 163-172, 1998.

BRAGA; LAAN. Leucose Esporádica Bovina. CORREA, et. al. Doenças de Ruminantes e Equinos. 1ª Ed. São Paulo- SP, Varela Editora e Livraria, 2003, pág. 134 a 135.

BRUNNER, M.A.; LEIN, D.H.; DUBOVI, E.J. Experience with the New York State Bovine Leukosis Virus Eradication and Certification Program. Food Animal Retrovírus, v.13, n.1, p.143-150,1997.

CAMARGOS, M.F. Frequência de soropositividade para Leucose Enzoótica bovina em rebanhos de Minas Gerais.
CAMERA, Letícia 1; HOFFMANN, Martina Lese[1], SCHMITT, Clederson Idenio[1]; SPEROTTO, Vitor da Rocha2. LEUCOSE ENZOÓTICA BOVINA: REVISÃO DE

LITERATURA. 1 Acadêmicos do curso de Medicina Veterinária da Universidade de Cruz Alta – UNICRUZ.

CARNEIRO, P. A. M. et al.; PREVALÊNCIA DA INFECÇÃO PELO VÍRUS DA LEUCOSE DOS BOVINOS EM REBANHOS LEITEIROS CRIADOS NO ESTADO DO AMAZONAS, BRASIL; ACTA AMAZONICA33 (1): 111-125. 2003.

CORDEIRO, J.L.F.; DESCHAMPS. F.C.; MARTINS, E. MARTINS, V.M.V. Identificação e controle da Leucose Enzoótica bovina (LEB) em um rebanho leiteiro. Pesquisa Agropecuária Brasileira, v.29, n.8, p.1287-1298, 1994.

DIAS, N. L.; JUNIOR, A. A. F.; RODRIGUES, D. S.; CAMARGOS, M. F. PCR em tempo real para diagnóstico da Leucose enzoótica bovina. Ciência Rural, Santa Maria, v.42, n.8, p.1434-1439, ago, 2012.

DITTRICH T. R.C. Produção de reagentes para o diagnóstico da infecção pelo vírus da Leucose bovina. 2004. 179f. Tese (doutorado em Processos Biotecnológicos) - Curso de Pós-Graduação em Processos Biotecnológicos da Universidade Federal do Paraná, PR.

FECHNER, H. et al. Evaluation of polymerase chain reaction (PCR) application in diagnosis of bovine leukaemia virus (BLV) infection in naturally infected cattle. Journal Veterinary Medicine B, v.43, p.621-630, 1996.

FERRER, J.F., LEVANTAMENTO SOROLÓGICO DA INFECCAO PELO VIRUS DA LEUCOSE BOVINA NOS REBANHOS LEITEIROS DO ESTADO DO RIO GRANDE DO SUL, BRASIL. Revista Ciência Rural, Santa Maria, v.26, n 2, pág. 257-262, 1996.

FLORES, E. F., Virologia Veterinária, Ed. UFSM, 2007.

GOFF, S. P. Retroviridae: The Retroviruses and Their Replication. In: KNIPE, D. M.; R.C. SILVA, I. FONTANA, F.C. MEIRELLES, A.P.M. RUGGIERO, N. BENATO, J.R.J.

JUNIOR, J. W. P.; SOUZA, M. E.; PORTO, W. J. N.; LIRA, N. S. C.; MOTA, R. A. Epidemiologia da infecção pelo vírus da Leucose Enzoótica bovina (LEB), Ci. Anim. Bras., Goiania, v.14, n.2, p. 258-264, abr./jun. 2013.

KLINTEVALL, K. et al. Bovine leukaemia virus: rapid detection of proviral DNA by Nested PCR in blood and organs of experimentally infected calves. Veterinary Microbiology, v.42, n.2/3, p.191-204, 1994.

LEITE, R.C.; LOBATO, Z.I.P.; CAMARGOS, M.F. Leucose enzoótica bovina. Revista do Conselho Federal de Medicina Veterinária, v.7, n.24, p.20-28, 2001.

LEUZZI JUNIOR, L. A.; ALFIERI, A. F.; ALFIERI, A. A. Leucose enzoótica bovina e vírus da leucemia bovina. Semina: Ciência Agrárias. V.22, n.2, p. 211-221, 2001

LUDERS, M. A.; Prevalência de Anticorpos contra o Vírus da Leucose Enzoótica Bovina em fêmeas com mais de dois anos no Rebanho de Bovinos Leiteiros no Município de Mafra- SC; LAGES (SC), outubro de 2001.

MURPHY, F.A. et al. Veterinary Virology, 3ªed. San Diego: Academic Press, 1999. 629 p.

POZZATTI, P.N. et al. Leucose enzoótica bovina: Revisão literária. **PUBVET**, Londrina, V. 4, N. 32, Ed. 137, Art. 930, 2010.

RADOSTITS, O. M.; GAY, C. C.; BLOOD, D. C. et al. Clínica Veterinária: um tratado de doenças dos bovinos, ovinos, suínos, caprinos e eqüinos. Guanabara Koogan, 2002.

RADOSTITS, OM; GAY, CC; BLOOD, DC et al. Clínica Veterinária 9a ed., GuanabaraKoogan, Rio de Janeiro, 2002, p.940-951.

RAJÃO, D.S. Efeito da infecção pelo vírus da leucose enzoótica bovina na produção de leite e reprodução de rebanhos leiteiros. Dissertação de mestrado. Escola de Veterinária da Universidade Federal de Minas Gerais, Belo Horizonte. 2008. 26p.

RAVAZZOLO, A. P.; COSTA, U. M. Retroviridae. In: FLORES, E.F. Virologia Veterinária. 7 ed. Santa Maria: Editora UFSM, 2007. 888p

REED, V. I., Enzootic Bovine Leucosis. The Canadian Veterinary Journal. v. 22, p. 95-102, 1981.

RISTOW, L. E. Leucose Enzoótica Bovina. Disponível em: http://www.tecsa.com.br/media/File/pdfs/DICAS%20DA%20SEMANA/BOVINOCULTURA/BO V%20LEUCOSE%20ENZOTICA%20BOVINA.pdf

SPADETTO, R. M.; DIAS, A. S.; Leucose enzoótica bovina – revisão de literatura. REVISTA CIENTÍFICA ELETRÔNICA DE MEDICINA VETERINÁRIA – ISSN: 1679-7353. Ano XI – Número 20 – janeiro de 2013.

TOSTES, R. A. Situação da Leucose bovina no Brasil: uma revisão. 2005.