UNIVERSIDADE FEDERAL DOS VALES DO JEQUITINHONHA E MUCURI

Instituto de Ciências Agrárias (ICA) – Campus Unaí
Curso de Medicina Veterinária

Gabriele Zaine Teixeira Debortoli

OCORRÊNCIA DE SARNA DEMODÉCICA (*Demodex canis*) EM CÃES DOMICILIADOS COM ALTERAÇÕES DERMATOLÓGICAS, UNAÍ/MG.

Unaí/MG

2022

Gabriele Zaine Teixeira Debortoli

OCORRÊNCIA DE SARNA DEMODÉCICA (*Demodex canis*) EM CÃES DOMICILIADOS COM ALTERAÇÕES DERMATOLÓGICAS, UNAÍ/MG.

Trabalho de Conclusão de Curso (TCC) apresentado ao Instituto de Ciências Agrárias, Universidade Federal dos Vales do Jequitinhonha e Mucuri, como requisito para obtenção do título de Bacharel em Medicina Veterinária.

Orientador: Profª. Drª. Thaís Rabelo dos Santos Doni

Unaí/MG

2022

Gabriele Zaine Teixeira Debortoli

OCORRÊNCIA DE SARNA DEMODÉCICA (*Demodex canis*) EM CÃES DOMICILIADOS COM ALTERAÇÕES DERMATOLÓGICAS, UNAÍ/MG.

Trabalho de Conclusão de Curso (TCC) apresentado ao Instituto de Ciências Agrárias da Universidade Federal dos Vales do Jequitinhonha e Mucuri, como requisito para obtenção do título de Bacharel em Medicina Veterinária.

Orientadora: Profª. Drª. Thaís Rabelo dos Santos Doni

Data de aprovação 10/08/2022.

Documento assinado digitalmente
JAMES NEWTON BIZETTO MEIRA DE ANDRA
Data: 16/08/2022 19:44:27-0300
Verifique em https://verificador.iti.br

Profa. Dr. James Newton Bizetto
Instituto de Ciências Agrárias (ICA), Campus Unaí, UFVJM

Documento assinado digitalmente
Jenevaldo Barbosa da Silva
Data: 16/08/2022 20:25:43-0300
Verifique em https://verificador.iti.br

Prof. Dr. Jenevaldo Barbosa da Silva
Instituto de Ciências Agrárias (ICA), Campus Unaí, UFVJM

Documento assinado digitalmente
THAIS RABELO DOS SANTOS DONI
Data: 17/08/2022 10:32:22-0300
Verifique em https://verificador.iti.br

Profª. Drª. Thaís Rabelo dos Santos Doni
Instituto de Ciências Agrárias (ICA), Campus Unaí, UFVJM

Unaí/MG

2022

Dedico este trabalho a minha mãe que sempre foi meu braço direito, principalmente nos momentos de incerteza.

AGRADECIMENTOS

Antes de tudo gostaria de prestar meus agradecimentos ao meu Criador, muito obrigada Jesus Cristo por me entregar vida, saúde, capacidade intelectual e física para que eu conseguisse conquistar os meus sonhos terrenos.

A minha mamãe Leide, por ter me incentivado a estudar, principalmente quando eu estava sem norte e indecisa, a senhora é meu espelho, sou eternamente grata por todo apoio e amor recebidos durante essa caminhada. Saiba que por onde for farei seu nome ser lembrado.

Ao meu papai, Marcio que sempre foi tão compreensivo com meus estudos, o senhor me ensinou a buscar minha independência financeira mesmo assim até que meu momento chegue continua sendo minha base, obrigada não só por arcar financeiramente com todas as despesas mas também por colocar seus sonhos em segundo plano para que eu pudesse realizar os meus.

A minha irmã Larissa, por ser meu suporte nos estudos, você abdicou de noites de sono para me ajudar a estudar para as provas e seminários, sei o quanto sente orgulho de mim e por isso sempre tento ser o melhor espelho para você. Lala, obrigada por fazer o papel da irmã mais velha quando precisei, saiba que sinto muito orgulho da mulher que se tornou.

Ao meu noivo Fred que sempre brilhou os olhos ao ver minha felicidade, conheço sua admiração por mim e isso me fortalece, gratidão a todos os momentos em que você me levou e buscou no ponto de ônibus, seja a pé, de bicicleta ou de carro, sempre esteve ali por mim, e também pelas noites sendo meu ouvinte de apresentações de seminário e arriscando me ensinar a matéria de clínica.

Aos meus colegas de curso e amigos: Vivi, Victor, Cíntia, Maria, Dálila, David, Tom, Visla, Edelvan, Diego, Mayke, Ester, Letícia, Milena, Lucas, Sávio, Claudinete, Iara e Júlia, foram tantas noites acordados compartilhando nossas frustações e conquistas, ter vocês ao meu lado foi fundamental para meu crescimento pessoal e profissional. Obrigada pelos conselhos e carinho.

Aos meus queridos professores que compartilharam todo o seu conhecimento para a formação de profissionais capacitados e aptos ao mercado de trabalho, obrigada por cada puxão de orelha, mas também por cada elogio recebido. Em especial, agradeço a minha professora, amiga e orientadora deste trabalho de conclusão de curso Thaís Rabelo, por me ensinar tanto e abrir as portas da sua vida para mim

Por fim, deixo aqui meu carinho e respeito aos professores e membros da banca examinadora James Newton e Jenevaldo Barbosa, por aceitarem o convite.

RESUMO

A sarna demodécica é uma afecção inflamatória parasitária cutânea ocasionada pela intensa proliferação do ácaro *Demodex* spp. na base do folículo piloso. O objetivo deste trabalho foi analisar a ocorrência de demodicose por *Demodex canis* na população canina domiciliada com alterações dermatológicas, no município de Unaí/MG. Foram utilizados 60 cães domésticos domiciliados, de diferentes idades, raças e sexo, durante o período de setembro de 2021 a março de 2022, nos quais se realizou o exame parasitológico de raspado cutâneo profundo para detecção do ácaro vivo. No período avaliado, a ocorrência geral da população canina incluída na pesquisa foi estimada em 68,33%. Destes 41 animais positivos, 41,66% demonstraram a forma generalizada, e, embora raças puras pareçam ser mais propensas ao desenvolvimento da doença, nesse estudo os cães Sem Raça Definida representaram maior ocorrência. Ainda é válido destacar a presença de alopecia em todos animais positivos para a sarna. Quanto ao sexo não foi evidenciado porcentagens significativas capazes de influenciar a ocorrência de sarna.

Palavras-chave: *Demodex canis,* cão, demodicose, dermatopatia, ocorrência.

ABSTRACT

Demodectic mange is an inflammatory parasitic skin disease caused by the intense proliferation of the *Demodex* spp. at the base of the hair follicle. The objective of this study was to analyze the occurrence of demodicosis by *Demodex canis* in the canine population domiciled with dermatological alterations, in the city of Unaí/MG. Sixty domestic dogs of different ages, breeds and sex were used during the period from September 2021 to March 2022, in which the parasitological examination of deep skin scrapings was performed to detect the live mite. In the period evaluated, the general occurrence of the canine population included in the research was estimated at 68.33%. Of these 41 positive animals, 41.66% showed the generalized form, and although purebreds seem to be more prone to the development of the disease, in this study, Non-Defined Breed dogs represented the highest occurrence. It is still valid to highlight the presence of alopecia in all animals positive for scabies. Regarding gender, significant percentages capable of influencing the occurrence of scabies were not evidenced.

Keywords: *Demodex canis,* dog, demodicosis, dermatopathy, occurrence.

LISTA DE ILUSTRAÇÕES

Figura 1. Ácaro (seta preta) e ovo (seta vermelha) de *Demodex canis* indicados pela seta. ... 15

Figura 2. (A): Lesões eritematosas e pústulas; (B): lesões crostosas. 19

LISTA DE TABELAS

Tabela 1. Ocorrência de demodicose por *Demodex canis* em cães domiciliados no município de Unaí/MG, no período de outubro de 2021 a março de 2022. 25

Tabela 2. Sinais clínicos de demodicose (*Demodex canis*) em 41 cães naturalmente infestados no município de Unaí/MG, no período de outubro de 2021 a março de 2022. 25

Tabela 3. Raças com demodicose (*Demodex canis*) em 41 cães naturalmente infestados no município de Unaí/MG, no período de 27 de outubro de 2021 a 13 de março de 2022.....26

Tabela 4. Demodicose classificada por faixa etária em 41 cães naturalmente infestados por *Demodex canis* no município de Unaí/MG, no período de outubro de 2021 a março de 2022.....26

Tabela 5. Demodicose classificada por áreas acometidas em 41 cães naturalmente infestados por *Demodex canis* no município de Unaí/MG, no período de outubro de 2021 a março de 2022.....27

LISTA DE ABREVIATURAS E SIGLAS

SRD	Sem Raça Definida
CEUA	Comissão de Ética no Uso de Animais
IL	Interleucina

SUMÁRIO

1 INTRODUÇÃO 12

2 REVISÃO BIBLIOGRÁFICA 14
2.1 Etiologia 14
2.2 Ciclo de vida 15
2.3 Epidemiologia 16
2.4 Transmissão 16
2.5 Classificação 16
2.6 Patogenia 17
2.7 Sinais clínicos 18
2.8 Diagnóstico 19
2.9 Tratamento 20
2.10 Prognóstico 21

3 OBJETIVOS 22
3.1 Objetivo Geral 22
3.2 Objetivos específicos 22

4 MATERIAL E MÉTODOS 23
4.1 Desenho experimental 23
4.2 Animais 23
4.3 Avaliação Clínica e Sinais clínicos de demodicose 23
4.4 Colheitas e contagens de ácaros 24
4.5 Análise de dados 24
4.6 Comitê de Ética (CEUA) 24

5 RESULTADOS 25

6 DISCUSSÃO 28

7 CONCLUSÕES 30

REFERÊNCIAS 31

1 INTRODUÇÃO

Val e Alves (2013), destacam que a maior parte do atendimento em clínicas médicas de pequenos animais são casos dermatológicos. Por isso, a dermatologia é uma área da medicina veterinária que está em constante expansão. Trata-se de um campo responsável pelo diagnóstico e tratamento adequados de disfunções dermatológicas, conhecidas como dermatopatias (NÓBREGA, 2018).

As afecções dermatológicas acometem diretamente a pele, esse órgão é responsável por atuar como uma barreira anatômica e fisiológica entre o animal e o meio ambiente, além de ser encarregado pela indução e manutenção de respostas imunológicas (BRITO; AMITAY, 2016). Fatores diversos são capazes de causar dermatopatias, entre eles se destacam infestação de ectoparasitas, multiplicação de bactérias e fungos, e o desenvolvimento de alergias (PAULA, 2019).

Toledo (2009), afirma que entre as dermatoses parasitárias a sarna demodécica possui importante interesse clínico por evidenciar casos significativos na rotina do médico veterinário. A demodicose canina é uma doença inflamatória parasitária comum da pele de cães associada à proliferação de ácaros *Demodex* spp. em folículos pilosos e glândulas sebáceas (MILLER *et al*., 2012).

Os cães podem ser afetados por três espécies reconhecidas de *Demodex* spp.: *Demodex canis*, *Demodex injai* e *Demodex cornei* (ROJAS *et al*., 2012; DESCH; HILLIER, 2003; SHIPSTONE, 2000). Porém, pesquisas apontaram *D. cornei* corresponde a uma variante morfológica do *D. canis*, e não uma nova espécie de ácaro (CARDIA; OLIVEIRA; ROSSI, 2019).

A sarna demodécica é classicamente dividida em duas manifestações clínicas principais, ou seja, demodicose localizada e generalizada. A demodicose pode ser considerada localizada se não houver mais de quatro lesões e nenhuma maior que 2,5 cm de diâmetro (MUELLER *et al*., 2012), além de mostrar áreas alopécicas e eritema leve em regiões limitadas do corpo, geralmente em cães jovens, embora também possa afetar os mais velhos.

Enquanto a demodicose generalizada é mais grave e pode até ser fatal se uma infecção bacteriana secundária se desenvolver, podendo evoluir a partir da condição localizada ou ocorrer espontaneamente, principalmente, em animais mais velhos com doenças de base (FERRER; RAVERA; SILBERMAYR, 2014). A demodicose generalizada canina é caracterizada por cinco ou mais áreas afetadas, ou por lesões que cobrem toda a região do corpo,

e/ou dermatite podal demodécica envolvendo duas ou mais patas (MUELLER, 2004).

O raspado cutâneo profundo é apontado como ferramenta diagnóstica de escolha na maioria dos pacientes com suspeita de sarna. Entretanto, outras técnicas alternativas são consideras. O tricograma é um exame diagnóstico especialmente útil em áreas de difícil raspagem, como áreas perioculares e interdigitais. Enquanto, a técnica de impressão em fita adesiva apresenta relatos na literatura como um excelente método de diagnóstico para demodicose canina (SHCHELKANOV *et al*., 2020).

Apesar do diagnóstico dessa sarna ser relativamente simples, o tratamento é demorado e exige paciência dos proprietários do animal. Diversos países utilizam amitraz ou uma combinação de imidaclopride e moxidectina para tratamento. Mas, as isoxazolinas são uma nova classe de inseticidas/acaricidas que demonstrou ótima eficácia contra *D. canis* (BEUGNET *et al*., 2016b). Independentemente do protocolo terapêutico adotado, o resultado de dois raspados cutâneos profundos negativos em intervalados de uma semana indicam remissão parasitária da doença (VAL; ALVES., 2013).

Em vista de toda a importância desta dermatopatia parasitária, e pela ausência de estudos epidemiológicos no município, o objetivo dessa pesquisa foi avaliar a ocorrência de sarna demodécica (*D. canis*) em cães domiciliados com alterações dermatológicas, bem como a presença de *D. canis* em cães do município de Unaí/MG, além de estudar as características epidemiológicas (sinais clínicos, sexo e idade) dos animais acometidos com demodicose.

2 REVISÃO BIBLIOGRÁFICA

2.1 Etiologia

A demodicidose canina é uma dermatopatia parasitária inflamatória caracterizada pela proliferação excessiva de ácaros *Demodex* spp. no interior dos folículos pilosos e glândulas sebáceas (ROHDICH; MEYER; GUERINO, 2022).

O parasita pertence ao filo Arthropoda, classe Arachnida, subclasse Acari, ordem Acariformes, subordem Trombidiformes (Prostigmata), família Demodicidae, gênero Demodex. As espécies deste gênero são encontradas em uma ampla gama de mamíferos e são altamente específicas a seus hospedeiros (TAYLOR; COOP; WALL, 2017).

O corpo do parasita é alongado, variando de cerca de 100 a 400µm de comprimento, e dividido em três regiões: gnatossoma, podossoma e opistossoma (Figura 1). Na região anterior, gnatossoma, se observa a peça bucal formada por quelíceras em estilete acopladas a palpos triarticulados; o podossoma constitui a região intermediária e sustenta os quatro pares de pernas curtas e grossas triarticuladas do ácaro adulto; a porção caudal, opistossoma, é alongada e apresenta estriações anelares transversais (SAARI; NÄREAHO, NIKANDER, 2019). Alimentam-se de detritos celulares e secreções (LEITÃO; LEITÃO, 2008).

O ácaro *D. canis* é um parasita causador da sarna demodécica, popularmente conhecida como sarna negra ou vermelha. Nos cães são reconhecidas três espécies capazes de gerar a infecção, *D. canis*, *D. injai* e *D. cornei* (COELHO, 2018). Entretanto, estudos de biologia molecular demostraram que *D. cornei* não é uma nova espécie de ácaro, mas sim uma variante morfológica do *D.canis*, por evidenciar apenas variações quanto ao tamanho. Enquanto o *D. injai* possui uma filogenética diferente dos *D. canis*, logo se considera uma outra espécie (CARDIA; OLIVEIRA; ROSSI, 2019).

O cão é o hospedeiro de, aparentemente, três diferentes espécies: *Demodex canis* (250µm a 300µm de comprimento), *D. injai* (334 a 368µm de comprimento) e um ácaro de corpo curto, extraoficialmente denominado *D. cornei* (90 a 148µm de comprimento) (HNILICA, 2011; MILLER; GRIFFIN; CAMPBELL, 2013).

Figura 1. Ácaro (seta preta) e ovo (seta vermelha) de Demodex canis indicados pela seta.

Fonte: Arquivo pessoal, 2022

2.2 Ciclo de vida

Os ácaros *D. canis* são considerados ectoparasitas escavadores e vivem maneira comensal no interior do folículo piloso dos cães, mantendo-se de cabeça para baixo. O ciclo de vida deste parasita é homoxeno e acontece nos folículos pilosos, durando entre 20 a 35 dias. Todo o ciclo pode ser dividido basicamente em quatro estágios biológicos (ovos fusiformes, larvas hexápodes, ninfas e adultos octópodes) e um único folículo piloso pode albergar todos os estágios do ácaro (ESTEVES, 2015).

Os ovos são em formato de fuso com tamanho 80–105 µm × 32–54 µm. As fêmeas fazem a ovoposição dentro da cavidade epitelial do folículo piloso. Então as larvas hexápodes eclodem e se desenvolvem em ninfas octópodes (protoninfa e deutoninfa) e posteriormente em adultos (MARCHIONDO; CRUTHERS; FOURIE, 2019).

2.3 Epidemiologia

O parasito *D. canis* acomete cães em todo o mundo. Estudos evidenciam que essa sarna tem maior predileção por filhotes, embora também possa ocorrer em animais adultos e idosos. Busca-se relacionar essa ocorrência a um fator de heditariedade (MUELLER *et al*., 2020). Há alguns fatores de predisposição para o desenvolvimento da afecção, como enfermidades metabólicas, desnutrição, imunossupressão e fatores genéticos (RHODES; WERNER, 2014).

It *et al*. (2010), realizaram uma investigação da base genética da demodicose canina em cães jovens da raça Boxer, Dogo Alemão e também em animais SRD. Através da pesquisa foi possível concluir que há uma associação entre os alelos microssatélites ligados a região do Complexo Principal de Histocompatibilidade – MHC classe II, também denominado de Antígeno Leucocitário Canino – DLA, com a sarna demodécica em cães jovens, logo pode representar um fator de risco imunológico na etiologia dessa condição.

Outros trabalhos apontam uma maior frequência em caninos da raça American Pit Bull Terrier, Beagle e Cocker Spaniel Inglês, bem como entre seus cruzamentos (COELHO, 2018).

2.4 Transmissão

A transmissão do ácaro *D. canis* pode ocorrer da cadela para os filhotes lactentes através do contato direto entre as primeiras 48 a 72 horas pós-nascimento (LEITÃO; LEITÃO 2008). Não há transmissão da doença por via transplacentária, pois ninhadas provindas de partos cesáreos que não são alimentados pela mãe, ou mesmo animais natimortos, não apresentam o ácaro (TOLEDO, 2009). Além disso, é importante destacar que a demodicose não é uma zoonose e nem uma doença contagiosa, logo, animais hígidos não adquirem a sarna mesmo estando em contato direto com animais doentes (COELHO, 2018).

2.5 Classificação

A demodicose canina pode ser caracterizada conforme a extensão das lesões e áreas acometidas evidentes no animal. Portanto, classifica-se como localizada ou generalizada (TOLEDO, 2009). Socoloski *et al*. (2015) relata que a idade das primeiras manifestações

clínicas é utilizada para classificar a sarna demodécica, sendo forma juvenil e forma adulta. A forma juvenil acontece por volta dos três a seis meses de vida do animal. Enquanto a forma adulta ocorre a partir dois anos de idade.

A definição da forma localiza é relativa, algumas apresentações a diferenciam da generalizada pelo fato de a maior parte dos animais demostrarem remissão da doença sem a necessidade de intervenção terapêutica (MUELLER *et al*., 2020). Entretanto, a demodicose localizada também pode ser considerada quando houver menos de quatro lesões menores do que 2,5 cm de diâmetro (MUELLER *et al*., 2012).

Geralmente a demodicose localizada acomete cães mais jovens, entre três a seis meses de idade. As lesões são mais comuns na face, pescoço e membros torácicos. Alguns animais podem não apresentar prurido. Os sinais clínicos mais notáveis são a presença de alopecias, caspas e eritema médio (SHCHELKANOV *et al*., 2020).

Já a forma generalizada comumente apresenta cinco ou mais lesões pelo corpo, podendo envolver uma região por completo ou dois ou mais membros (TOLEDO, 2009). Além disso, considera-se a demodicose generalizada a forma mais preocupante da doença pois pode promover um ambiente propício para proliferação bacteriana secundária, ocasionando a debilidade e até a morte do animal, principalmente em cães idosos ou com alguma doença primária (FERRER; RAVERA; SILBERMAYR, 2014).

Os sinais comumente encontrados em animais com demodicose generalizada são prurido intenso devido a infecção bacteriana secundária, piodermite secundária, foliculite, alopecia, eritema intenso, presença de crostas e alterações sistêmicas (NÓBREGA, 2018). Ademais, Shchelkanov et al. (2020) afirma que as lesões cutâneas graves podem ser frequentes em caninos com menos de dezoito meses.

A apresentação juvenil da demodicidose canina ocorre em animais de três a 18 meses de idade, porém alguns animais podem apresentar formas crônicas, não diagnosticadas ou não tratadas corretamente, que acarretam diagnósticos tardios. A demodicidose do cão adulto ocorre em animais que apresentam sinais clínicos, pela primeira vez, após os quatro anos de vida (MILLER; GRIFFIN; CAMPBELL, 2013).

2.6 Patogenia

Os mecanismos patogênicos da sarna demodécica ainda são desconhecidos, porém pesquisas sugerem que essa demodicose generalizada está relacionada a uma disfunção de

linfócitos T CD4+. Geralmente a exaustão de células T pode ser caracterizada pela baixa produção de citocinas estimuladoras como a interleucina IL-2 e IL-21, alta produção de citocinas supressoras como a IL -10 e diminuição de linfócitos T CD4+ circulantes (FERRER; RAVERA; SILBERMAY, 2014).

Crê-se que tal disfunção seja secundária a fatores que gerem imunossupressão como doenças endócrinas, pseudociese, neoplasias e uso de medicamentos, bem como a fatores hereditários e genéticos (LEITÃO; LEITÃO, 2008; KOTAKI; PEREIRA, 2021).

2.7 Sinais clínicos

Os sinais clínicos da sarna demodécica são bastante variáveis, principalmente quanto à forma localizada e generalizada, citados anteriormente. Cães levemente afetados podem apresentar eritema leve, descamação e comedões. Em casos de gravidade moderada geralmente acompanham múltiplas áreas coalescentes de pápulas e alopecia. Enquanto, casos graves são capazes de ocasionar furunculose, eritema grave, pústulas extensivas, crostas, linfadenopatia, letargia e febre (MUELLER *et al*., 2012).

Há o envolvimento de outra lesão típica das extremidades dos membros denominada de pododemodicose (COELHO, 2018). Nesta forma pode ocorrer o desenvolvimento de lesões interdigitais e digitais crônicas, frequentemente acompanhada de piodermites, o que acarreta prurido, tumefação do local e muita dor na região. Por vezes essa lesão apresenta pústulas interdigitais que expelem um material sero-sanguinolento com exsudação e hemorragia (SILVA. *et al*., 2008).

Leitão e Leitão (2008), mencionam que outra consideração clínica relevante dessa doença é o acometimento do pavilhão auricular e meato acústico externo pelo parasita *D. canis*. Basicamente sua ocorrência é devido a disseminação da demodicose generalizada, ocasionando otite externa ceruminosa e/ou eczematosa, que se caso não for tratada adequadamente pode levar a evolução para as camadas mais internas da orelha.

Quadros generalizados são geralmente mais severos e podem acarretar sinais sistêmicos, como letargia, febre e linfadenomegalia, além de diferentes padrões de alopecia, desde regional a difuso, com eritema, lignificação, hiperpigmentação, crostas, escamas e cilindros foliculares. Com o avançar da doença e contaminação bacteriana secundária, também se observam pústulas foliculares e furunculose (Figura 2), podendo haver exsudação, úlceras e

tratos drenantes (GORTEL, 2006; HNILICA; PATTERSON, 2011; MUELLER *et al*., 2012; MILLER; GRIFFIN; CAMPBELL, 2013).

Figura 2. (A): Lesões eritematosas e pústulas; (B): lesões crostosas.

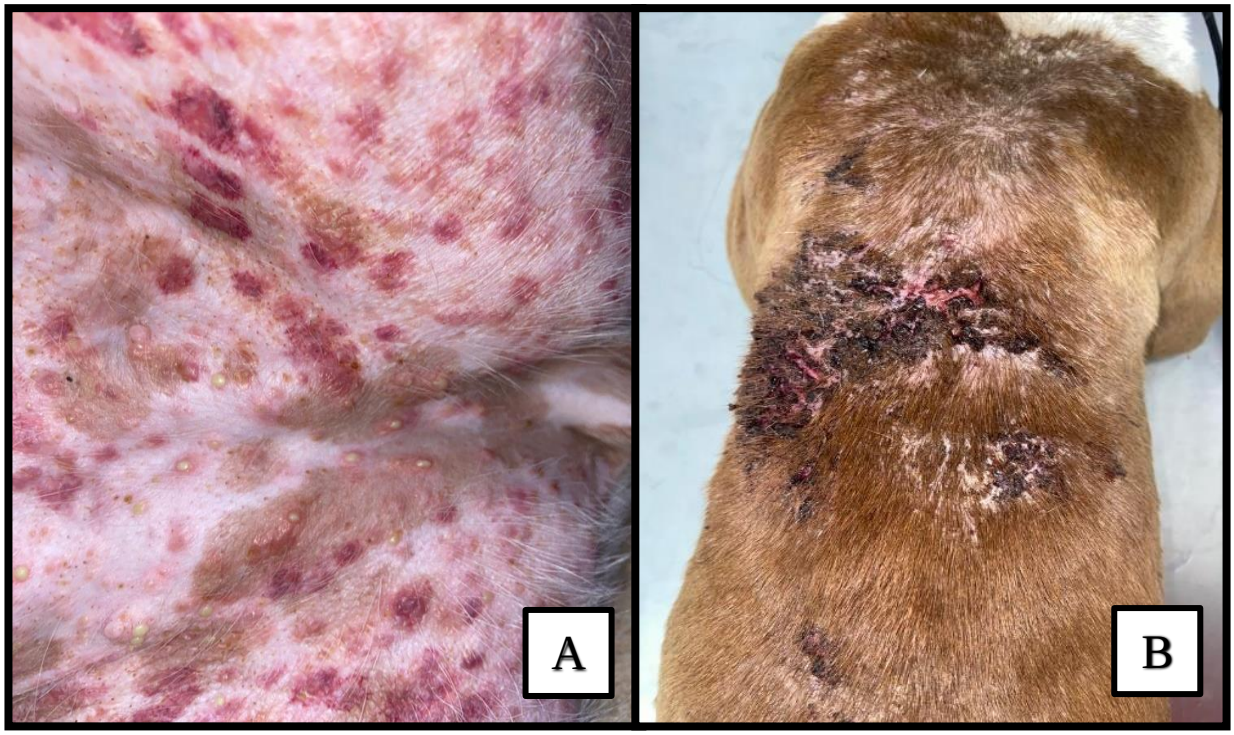

Fonte: Arquivo pessoal, 2022.

2.8 Diagnóstico

Há variadas técnicas diagnósticas para a sarna demodécica, no entanto, o exame parasitológico por raspado cutâneo profundo demonstra alta sensibilidade, além de ser considerado como ferramenta de escolha na maioria dos animais com suspeita da doença (MULLER *et al*., 2020). Realizou-se uma pesquisa em cães com demodicose generalizada para demonstrar sensibilidade de alguns exames diagnósticos para demodicose, e o raspado profundo apresentou valor máximo – 100% (SANTAREM, 2007).

Apesar do exame parasitológico ser predominantemente preconizado, outras técnicas diagnósticas podem ser adotadas, como tricograma (especialmente em áreas de difícil raspado), histopatologia de biópsias (principalmente em peles espessas, regiões de hiperqueratose) e citologia otológica (em casos de otite externa e demodicose generalizada) (LEITÃO; LEITÃO, 2008; MULLER *et al*., 2012).

2.9 Tratamento

O tratamento de demodicose é demorado e, normalmente, frustrante para os donos de cães e veterinários. Os únicos produtos rotulados para o tratamento da demodicose na maioria dos países são baseados em amitraz ou uma combinação de imidaclopride e moxidectina (DJURIC *et al*., 2019).

A maioria dos cães com demodicidose localizada apresenta resolução espontânea em seis a oito semanas, não sendo necessário o uso de medicamentos acaricidas, embora as lesões possam recidivar em áreas afetadas por meses (MUELLER, 2004; GORTEL, 2006; HNILICA; PATTERSON, 2011). Não há evidências que o tratamento acaricida na doença localizada impeça a evolução para a forma generalizada (MILLER; GRIFFIN; CAMPBELL, 2013).

A abordagem terapêutica do cão com demodicidose generalizada dever ser multimodal. Além do tratamento acaricida, é preciso tratar e controlar condições secundárias, como infecção bacteriana, ou subjacentes, como endoparasitismo, doenças endócrinas, neoplásicas, entre outras. O tratamento dos cães adultos tende a ser mais desafiador, especialmente se a condição subjacente não puder ser identificada e/ou controlada (MUELLER *et al*., 2012).

O uso tópico de amitraz, semanal ou quinzenal, apresentou bons níveis de evidência no tratamento de cães com demodicidose generalizada, em concentrações de 0,025% a 0,06%. A eficácia do produto foi maior com o aumento da concentração e da frequência de banhos, no entanto é necessário atentar para a ocorrência de efeitos colaterais como vômitos, diarreia, polifagia, polidipsia, sonolência, ataxia, eritema generalizado e descamação. O odor intenso do produto pode causar crises de asma e enxaqueca em alguns tutores, sendo recomendado realizar os banhos em local ventilado. Por isso, tratamentos com concentração e frequência intensificadas devem ser reservados para casos refratários (MUELLER, 2004; MUELLER *et al*., 2012). Fourie *et al*. (2013) relataram eficácia de formulação spot-on contendo amitraz, fipronil e (S)-metopreno no tratamento de demodicidose canina generalizada.

As lactonas macrocíclicas apresentam vantagens em relação ao uso tópico do amitraz, embora em muitos países não estejam licenciadas para o tratamento de demodicidose canina (GORTEL, 2006). Mueller *et al*. (2012) encontraram bons níveis de evidência dos seguintes tratamentos acaricidas para demodicidose canina generalizada: ivermectina 0,3-0,6

mg.Kg^{-1} por via oral (VO) a cada 24 horas (SID); milbemicina oxima 1-2 mg.Kg^{-1} VO SID; moxidectina 0,2-0,5 mg.Kg^{-1} VO SID.

Recentemente, uma nova classe de inseticidas/acaricidas, as isoxazolinas, demonstrou eficácia muito boa contra muitos ectoparasitas de cães e gatos: pulgas e carrapatos, mas também ácaros, incluindo *Otodectes cynotis* (CARITHERS *et al*., 2016), *Sarcoptes scabiei* (BEUGNET *et al*., 2016a), *Lynxacarus radovskyi* (HAN; NOLI; CENA, 2016) e *Demodex canis* (BEUGNET *et al*., 2016b).

2.10 Prognóstico

Embora o tratamento muitas vezes seja longo e intenso, o prognóstico da demodicose canina é bom, com cerca de 90% dos animais atingindo a cura (MILLER; GRIFFIN; CAMPBELL, 2013). Cães que não apresentem recidivas nos 12 meses seguintes à suspensão do uso de medicações acaricidas podem ser considerados curados (GORTEL, 2006). Animais com condições subjacentes não identificadas ou não controladas podem nunca atingir a cura e necessitar de terapia acaricida de longa duração (MUELLER *et al*., 2012).

3 OBJETIVOS

3.1 Objetivo Geral

Avaliar a ocorrência de sarna demodécica (*D. canis*) em cães domiciliados com alterações dermatológicas.

3.2 Objetivos específicos

Avaliar a presença de *D. canis* em cães de Unaí/MG.

Descrever as alterações dermatológicas identificadas nos caninos com demodiciose localizada e generalizada do estudo.

Estudar as características epidemiológicas dos animais acometidos com demodicose.

4 MATERIAL E MÉTODOS

4.1 Desenho experimental

Realizou-se um estudo a campo prospectivo de ocorrência de sarna demodécica em 60 cães, com alterações dermatológicas, de propriedades de clientes que autorizaram uma visita aos domicílios dos animais incluídos.

4.2 Animais

Foram selecionados 60 cães, sendo 30 machos e 30 fêmeas, pesando entre 2,7 e 35 kg, com faixa etária de 5 a 144 meses, das seguintes raças, Chow-Chow, Dachshund, Pastor Alemão, Pinscher, Pitbull, Shih-tzu, Yorkshire Terrier e Sem Raça Definida (SRD).

Os animais foram manejados de forma semelhante, com o devido respeito pelo seu bem-estar, de acordo com o manejo regular de seus proprietários. Os animais foram manuseados em conformidade com os regulamentos e requisitos brasileiros relevantes.

4.3 Avaliação Clínica e Sinais clínicos de demodicose

Os parâmetros clínicos avaliados foram coloração da mucosa, frequência respiratória (mpm), frequência cardíaca (bpm), temperatura (°C), tempo de preenchimento capilar (TPC), avaliações da pele (geral).

A avaliação qualitativa da presença do ácaro vivo de *D. canis*, foi realizada no corpo do animal, caracterizado pelos sinais clínicos de demodicose como, Alopecia (ausente; Leve: Área de perda de pelo ≤25% do corpo e/ou em apenas duas patas; Moderada: Área de perda de pelo >25 - 50% do corpo e/ou somente em três patas; Severa: Área de perda de pelo >50% do corpo e/ou em todas as quatro patas), Eritema (Ausente; Leve: Pele rosa; Moderado: Cor da pele irradiando de vermelho a rosa; Severo: Pele uniformemente vermelha), Pápulas, Pústulas e Crostas (Ausente, Leve: Área afetada ≤25% do corpo e/ou em apenas duas patas; Moderado: Áreas afetadas >25 - 50% do corpo e/ou em somente três patas; Severo: Áreas afetadas >50% do corpo e/ou em todas as quatro patas).

4.4 Colheitas e contagens de ácaros

A avaliação quantitativa, colheita e contagem de ácaros vivos, foram realizadas a partir do exame parasitológico por raspagens profundas na pele (pelo menos 4 cm^2), com uma lâmina de bisturi, até que ocorresse exsudação capilar, em 5 regiões diferentes do corpo do animal.

O conteúdo das raspagens foi encaminhado para o Laboratório de Parasitologia Animal, da Universidade Federal dos Vales do Jequitinhonha e Mucuri (UFVJM), Campus Unaí.

As amostras colhidas foram colocadas em uma lâmina de microscópio, misturadas com óleo mineral e observadas ao microscópio para contagem total de ácaros.

4.5 Análise de dados

O cão individual foi a unidade experimental. A variável primária foi a contagem de ácaros de *D. canis* vivos em todos os animais selecionados. Para os cálculos, foram considerados o número total de ácaros vivos, dessa forma foi possível identificar os animais positivos e negativos para demodicose.

A ocorrência (% de predomínio) da sarna demodécica foi calcula por meio do número de cães positivos e negativos documentados, de acordo com a seguinte fórmula:

$$TAXA\ DE\ OCORRÊNCIA = \frac{NÚMERO\ DE\ CASOS\ EXISTENTES}{NÚMERO\ DE\ CÃES\ ESTUDADOS\ NA\ POPULAÇÃO\ X\ 100}$$

4.6 Comitê de Ética (CEUA)

O presente estudo foi avaliado e aprovado pela Comissão de Ética no Uso de Animais do IPESA, sob número PP 021/2021.

Os cães incluídos no estudo tiveram os Termos de Consentimento (Consentimento para uso de Animais em Estudo Clínico Veterinário) assinado pelo seu proprietário.

5 RESULTADOS

Um total de 60 cães (30 machos e 30 fêmeas), pesando entre 2,70 e 35,00 kg (média 12,95 kg) foram incluídos e permaneceram até o final do estudo (60 cães de Unaí/MG). Destes, 41 apresentaram lâminas positivas para *D. canis*, independe do seu estágio de desenvolvimento, comprovando o diagnóstico de demodicose canina.

Nenhum dos parâmetros clínicos avaliados estava alterado no momento da visita no domicílio.

A Tabela 1 demostra que a ocorrência geral de sarna demodécica em cães domiciliados no município de Unaí/MG, no período de outubro de 2021 a março de 2022, foi estimada em 68,33%.

Tabela 1. Ocorrência de demodicose por *Demodex canis* em cães domiciliados no município de Unaí/MG, no período de outubro de 2021 a março de 2022.

Animais incluídos	Quantidade de animais	Porcentagem (%)
Cães positivos	41	68,33
Cães negativos	19	31,67
Total	60	100

Fonte: Arquivo pessoal, 2022.

O sinal clínico predominante foi alopecia (68,33%), seguido de pápula (66,67%), crosta (66,67%), eritema (43,33%) e pústula (30,0%) (Tabela 2).

Tabela 2. Sinais clínicos de demodicose (*Demodex canis*) em 41 cães naturalmente infestados no município de Unaí/MG, no período de outubro de 2021 a março de 2022.

Sinais clínicos	Quantidade de animais	Porcentagem (%)
Alopecia	41	68,33
Eritema	26	43,33
Pápula	40	66,67
Pústula	18	30,00
Crosta	40	66,67

Fonte: Arquivo pessoal, 2022.

A Tabela 3 demonstra que vinte e seis cães (43,33%) eram sem raça definida (SRD) e 15 cães (25%) eram puros. As raças mais prevalentes foram SRD (43,33%), Pitbull (11,67%), Pinscher (5,0%), Chow Chow (3,33%), Shih-tzu (3,33%) e Pastor Alemão (1,67%).

Tabela 3. Raças com demodicose (*Demodex canis*) em 41 cães naturalmente infestados no município de Unaí/MG, no período de outubro de 2021 a março de 2022.

Raça	Quantidade de animais	Porcentagem (%)
SRD	26	43,33
American pitbull terrier	7	11,67
Pinscher	3	5,00
Chow-chow	2	3,33
Shih-tzu	2	3,33
Pastor-alemão	1	1,67

Fonte: Arquivo pessoal, 2022.

Os cães tinham de 5 a 144 meses de idade, com média de 37,34 meses. Quatorze tinham menos de 18 meses, enquanto 27 eram mais velhos (Tabela 4). Nota-se, por meio da tabela abaixo, que nesse estudo a forma juvenil foi menos frequente (23,33%). Considerou-se para essa classificação animais com idade inferior a dois anos.

Tabela 4. Demodicose classificada por faixa etária em 41 cães naturalmente infestados por *Demodex canis* no município de Unaí/MG, no período de outubro de 2021 a março de 2022.

Classificação por idade	Quantidade de animais	Porcentagem (%)
Juvenil	14	23,33
Adulta	27	45,00

Fonte: Arquivo pessoal, 2022.

Quanto a classificação por áreas acometidas evidentes em cada animal, é possível constatar na Tabela 5 que a demodicose generalizada ocorreu em 41,66% dos cães. Contudo, a demodicose localizada apresentou 26,66% de ocorrência.

Tabela 5. Demodicose classificada por áreas acometidas em 41 cães naturalmente infestados por *Demodex canis* no município de Unaí/MG, no período de outubro de 2021 a março de 2022.

Classificação por áreas acometidas	Quantidade de animais	Porcentagem (%)
Localizada	16	26,66
Generalizada	25	41,66

Fonte: Arquivo pessoal, 2022.

6 DISCUSSÃO

A ocorrência de sarna demodécica descoberta nesta pesquisa foi superior a outros estudos realizados na região sudeste do Brasil. Lopes *et al*. (2018) identificaram 9,75% de prevalência de demodicose em Seropédica – RJ e Pena (2007), em Garça – SP, demonstrou apenas 6,60%. Por outro lado, no nordeste brasileiro, Nóbrega (2018) verificou 85,00% de positividade em Areia – PB e Rocha *et al*. (2018) apontou 90,90% em Mossoró – RN.

No que se refere a dados mundiais, Chander *et al*. (2020), analisou 240 animais com dermatopatias na cidade de Bikaner – Índia, sendo a prevalência de 10,42% para demodicose canina. Ainda na Índia, em Palampur, Sharma *et al*. (2018), descreveu 31,42% de casos positivos. Da mesma forma, Chen *et al*. (2012), avaliou a prevalência de demodicose em cães de estimação da cidade de Guangzhou – China, dos 3.977 animais, 977 foram positivos, representando 24,57%. Por fim, em Yucatán – México, Rodriguez-Vivas *et al*. (2003), relatou que a frequência geral de *D. canis* foi de 23,00% em uma população de 200 cães errantes.

Aparentemente não houve predileção quanto ao sexo do animal, tal como o observado em outros estudos (SHCHELKANOV *et al*., 2020; LOPES *et al*., 2018). Mesmo assim, Rahman *et al*. (2021) apontam maior prevalência da sarna demodécica em machos e justifica maior suscetibilidade destes devido a influências hormonais, acrescenta que um aumento do nível de testosterona no plasma poderia ser responsável por um alto parasitismo.

No entanto, algumas raças parecem estar mais propensas ao desenvolvimento da doença. Embora, nesse estudo os cães SRD representaram 43,33% de ocorrência, autores demonstram maior prevalência em raças puras (NÓBREGA, 2018; PEREIRA *et al*., 2012; ROCHA *et al*., 2008). Tal fato pode estar relacionado com a maior frequência de animais SRD positivos serem de proprietários de baixo poder aquisitivo.

A raça American Pit Bull Terrier foi a segunda mais acometida (11,67%). Corroborando com resultados alcançados por Pereira *et al*. (2012), onde se observou que 43,30% dos animais dessa raça foram positivos, bem como Rocha *et al*. (2008), que demostrou a 40,50% de positividade para *D. canis* em cães American Pit Bull Terrier.

Em relação aos sinais clínicos, pode-se afirmar que alopecia e eritema são os mais habituais (MUELLER, 2012). Chander *et al*. (2020) ressaltam que a alopecia é um sinal notável em quase todos os cães afetados, resultante da inflamação e irritação local ocasionada pelo ácaro. A presente pesquisa comprova essa afirmação demonstrando alopecia como o sinal clínico de maior ocorrência, todos os cães positivos apresentaram essa lesão. Crosta e pápula

ficaram à frente de eritema, todavia a ocorrência de eritema ainda é alta, correspondendo a 43,33%. É adequado enfatizar que o eritema pode ser devido a uma reação inflamatória proveniente dos danos causados nas células epidérmica ou mesmo resultante do aumento da circulação sanguínea periférica (CHANDER *et al*., 2020). Pústulas são mais evidentes em situações de infecção bacteriana secundária, nota-se 30,00% de ocorrência nos cães incluídos na pesquisa, Gasparetto *et al.* (2018), observou 50,00% dessas alterações dermatológicas em seu estudo.

A demodicose juvenil é comumente observada em cães até os 18 meses de vida, enquanto a demodicose adulta costuma surgir em caninos com mais de dois anos de vida, alguns autores concordam que essa forma acontece após os quatro anos de idade (FERREIRA, 2016; LEITÃO; LEITÃO, 2008; SOCOLOSKI *et al*., 2015). De todo forma, nesse estudo, considerou-se como demodicose adulta animais acima de dois anos de idade.

Observou-se maior ocorrência da sarna demodécica na sua forma adulta (45,00%), em contrapartida a forma juvenil registrou 23,33%. Entretanto, resultados divergentes foram relatados por outros autores, que verificaram o prevalecimento da demodicose juvenil frente a demodicose adulta (CHANDER *et al*, 2020; FILGUEIRA *et al*., 2019; NÓBREGA, 2018).

Sabe-se que a demodicose generalizada é a forma de apresentação mais grave desta dermatopatia e a de maior casuística. Filgueira *et al*. (2019), analisou os casos registrados de sarna demodécica em cães atendidos no Hospital Veterinário da Universidade Federal do Piauí, durante dois anos e encontrou 80,00% de ocorrência da forma generalizada. Lopes *et al*. (2018), também encontrou alta taxa de prevalência (76,80%) de demodicose generalizada em sua pesquisa. Este estudo está de acordo com o encontrado na literatura, dos 41 cães com sarna demodécica, 25 (41,66%) apresentaram a forma generalizada, em oposição a localizada revelou 26,66% de ocorrência. A demodicose localizada, na maioria das vezes, tem remissão espontânea e benigna, portanto, é muito provável que seja por isso os achados com menor ocorrência.

Ainda é válido destacar que por meio dessa pesquisa, observou-se maior predominância da demodicose generalizada (41,66%), em contrapartida maior desenvolvimento da forma adulta (45,00%) o que diverge da literatura; maior occorência de caninos SRD (43,33%), dado provavelmente ocasionado pelo baixo poder aquisitivo da maioria dos proprietários; presença de alopecia em todos os animais positivos para a sarna, e por fim, ao que parece, não ocorreu predileção por sexo.

7 CONCLUSÕES

Por meio dos resultados obtidos pelo presente estudo, pôde-se obter dados epidemiológicos de ocorrência da demodicose por *Demodex canis* em cães domiciliados com alterações dermatológicas, no município de Unaí/MG, no período de outubro de 2021 a março de 2022, foi possível observar uma casuística relevantemente alta no município que merece alcançar visibilidade pelo domínio público e população, a fim de auxiliar profissionais e estudantes, pois, afeta o bem-estar animal, podendo ocasionar lesões graves que com o insucesso do tratamento é capaz de provocar o óbito do cão.

REFERÊNCIAS

BEUGNET, Frédéric.; HALOS, Lénaïg.; LARSEN, Diane.; VOS, Christa de. **Efficacy of oral afoxolaner for the treatment of canine generalised demodicosis.** Parasite, v.23, n.14, p.1-8, 2016a. Disponível em: http://dx.doi.org/10.1051/parasite/2016014. Acesso em: 16 jun 2022.

BEUGNET, Frédéric; VOS, Christa de.; LIEBENBERG, Julian; HALOS, Lénaïg.; LARSEN, Diane; FOURIE, Josephus. **Efficacy of afoxolaner in a clinical field study in dogs naturally infested with Sarcoptes scabiei.** Parasite. v.23, n.26, p.1-12, 2016b. Disponível em: https://doi.org/10.1051/parasite/2016026. Acesso em: 16 jun 2022.

BRITO, Amanda Cologneze; AMITAY, Simone. **Atualização Científica Mundo Animal Volume III - Dermatopatias em Pequenos Animais.** Mundo Animal, v.3, p.1-14, 16 jun 2016.

CARDIA, André Saintive; ROSSI, Claudio Nazaretian; OLIVEIRA, Camila Domingues de; **Demodiciose canina por *Demodex injai*: relato de caso.** Revista Brasileira de Ciência Veterinária, v. 26, n. 1, p. 3-7, jan/mar 2019. Disponível em: http://dx.doi.org/10.4322/rbcv.2019.001. Acesso em: 15 jun 2022.

CARITHERS, Doug; CRAWFORD, Jordan; VOS, Christa de; LOTRIET, Alta; FOURIE, Josphus. **Assessment of afoxolaner efficacy against Otodectes cynotis infestations of dogs.** Parasit Vectors, v. 9, n. 635, 2016. Disponível em: https://doi.org/10.1186/s13071-016-1924-4. Acesso em: 17 jun 2022.

CHANDER, Ram; CHOUDHARY, Sunita; SINGH; A.P.; CHAHAR, Anju; KOLI, S.K. **Prevalence of canine demodicosis in Bikaner, Rajasthan.** Pharma Innovation, v. 9, n. 7, p. 180-185. Disponível em: https://doi.org/10.22271/tpi.2020.v9.i7c.4855. Acesso em: 17 jun 2022.

COELHO, Fernanda Ramaldes. **Revisão de literatura e estudo retrospectivo da demodiciose canina.** 2018. 74 f. TCC (Graduação) - Curso de Medicina Veterinária, Universidade Santo Amaro, São Paulo, 2018.

DESCH, C.E.; HILLIER, A. **Demodex injai: a new species of hair follicle mite (Acari: Demodecidae) from the domestic dog (canine).** Journal of Medical Entomology, v.40, n.2, p.146-149, 2003. Disponível em: https://doi.org/10.1603/0022-2585-40.2.146. Acesso em: 16 jun 2022.

DJURIC, Milos; MILCIC, MATIC Natalija; DAVITKOV, Darko; GLAVINIC, Uros; DAVITKOV, Dajana; VEJNOVIC, Branislav; STANIMIROVIC, Zoran. **Efficacy of oral fluralaner for the treatment of canine generalized demodicosis: a molecular-level confirmation.** Parasite & Vectors, v. 12, n. 270, p. 1-6, 2019. Disponível em: https://doi.org/10.1186/s13071-019-3521-9. Acesso em: 17 jun 2022.

ESTEVES, A.C. **Demodicose generalizada em cão da raça Teckel: relato de caso.** 2015. Monografia (Trabalho de Conclusão de Curso) – Universidade Federal do Rio Grande do Sul, Porto Alegre, 2015.

FERREIRA, Fabrícia Ferreira e. **Remissão da demodiciose canina após o tratamento com a doramectina em diferentes protocolos.** 2016. 80 f. Dissertação (Mestrado) - Curso de Pós-Graduação em Medicina Veterinária, Patologia e Ciências Clínicas, Universidade Federal Rural do Rio de Janeiro, Seropédica, 2016.

FERRER, L.; RAVERA, I.; SILBERMAYR, K. **Immunology and pathogenesis of canine demodicosis.** Veterinary Dermatology. Oxford, v. 25, n. 5, p. 427-e65, 2014. Disponível em: https://doi.org/10.1111/vde.12136. Acesso em: 15 jun 2022.

FILGUEIRA, Rita de Kássia Rodrigues Bezerra; LEITE, Marina Carvalho; FREITAS, Marcus Valérius de Matos; RODRIGUES, Marcelo Campos; EVANGELISTA, Luanna Soares de Melo. **DEMODICOSE EM CÃES ATENDIDOS EM UM HOSPITAL VETERINÁRIO UNIVERSITÁRIO.** Ciência Animal, Piaui, v. 29, n. 3, p. 1-11, 2019. Disponível em: http://www.uece.br/cienciaanimal/dmdocuments/02.%202019%20-%20ARTIGO%20ORIGINAL.pdf. Acesso em: 07 jun. 2022.

FOURIE, J.; DUMONT, Pascal; HALOS, Lénaïg; BEUGNET, Frederic; POLLMEIER, Matthias. **Efficacy of a topical application of Certifect® (fipronil 6,26% w/v, amitraz 7,48% w/v, (S)-methoprene 5,63% w/v) for the treatment of canine generalized demodicosis.** Parasite, Issy-les-Moulineaux, v.20, p.46, Nov. 2013. Disponível em: https://doi.org/10.1051/parasite/2013046. Acesso em: 20 jul 2022.

GASPARETTO, Naiani D.; BEZERRA, Kalinne S.; SOARES, Luciana M.c.; MAKINO, Hérica; OLIVEIRA, Anderson C.s.; COLODEL, Edson M.; ALMEIDA, Arleana B.p.f.; SOUSA, Valéria R.F. **Aspectos clínicos e histológicos da demodicose canina localizada e generalizada.** Pesquisa Veterinária Brasileira, [s.l.], v. 38, n. 3, p. 496-501, mar. 2018. Disponível em: http://dx.doi.org/10.1590/1678-5150-pvb-. Acesso em: 17 jun 2022.

GORTEL, Kinga. **Update on canine demodicosis.** Veterinary Clinics: Small Animal Practice, Philadelphia, v.36, n.1, p.229-241, Jan. 2006. Disponível em: https://doi.org/10.1016/j.cvsm.2005.09.003. Acesso em: 20 jul 2022.

HAN, Hock Siew; NOLI, Chiara; CENA, Tiziana. **Efficacy and duration of action of oral fluralaner and spot-on moxidectin/imidacloprid in cats infested with Lynxacarus radovskyi.** Veterinary Dermatology, v. 27, n. 6, p. 474-e127, 2016. Disponível em: https://doi.org/10.1111/vde.12390. Acesso em: 17 jun 2022.

HNILICA, Keith. A; PATTERSON, Adam P. **Small animal dermatology: a color atlas and therapeutic guide.** 3rd ed. Missouri: Elsevier, 2011, 640p.

IT, V; BARRIENTOS, L; GAPPA, LÓPEZ J.; D., DÍAZ, S., GOLIJOW, C.; GIOVAMBATTISTA, G. **Association of canine juvenile generalized demodicosis with the dog leukocyte antigen system.** Tissue Antigens, v. 76, n. 1, p. 67-70. Disponível em: https://doi.org/10.1111/j.1399-0039.2010.01463.x. Acesso em: 17 jun 2022.

KOTAKI, Igor Gabriel Dourado; PEREIRA, Aline Cardoso. **Demodicose canina.** Jornal MedVet Science FCAA, v. 3, n. 3, p. 7 – 12, 2021. Disponível em: https://www.fea.br/wp-content/uploads/2021/12/Dermatologia-v.-3-n.-3-47-p.-2021.pdf. Acesso em: 15 jun 2022.

LEITÃO, José Pedro A.; LEITÃO, João Paulo A. **Demodicose canina.** Revista Portuguesa de Ciências Veterinárias, Lisboa, v. 103, n. 567-568, p. 135-149, jul. 2008. Disponível em: http://www.fmv.ulisboa.pt/spcv/edicao/12_2008/135-149.htm. Acesso em: 15 jun. 2022.

LOPES, Natália Lôres; MACHADO, Marília Alves; ARAÚJO, Dayane Caicó Colares; BARBALHO, Carolina de Moraes; MANIER, Bruna Land; FERREIRA, Fabrícia Ferreira e; COSTA, Thiago Souza; FERNANDES, Julio Israel. **Demodiciose canina: estudo retrospectivo dos casos atendidos no Hospital Veterinário da Universidade Federal Rural do Rio de Janeiro (2013-2017).** Medicina Veterinária (UFRPE), v. 12, n. 3, p.174-180, 20 mar. 2018. Disponível em: http://dx.doi.org/10.26605/medvet-v12n3-2392. Acesso: 15 jun 2022.

MARCHIONDO, Alan A.; CRUTHERS, Larry R.; FOURIE, Josphus J. **Parasiticide screening. Volume 1: in vitro and in vivo tests with relevant parasite rearing and host infection/infestation methods**. London, UK: Academic Press. ISBN: 978-0-12-813890-8. p. 321–331, 2019.

MILLER, W. H.; GRIFFIN, C. E.; CAMPBELL, K. L. **Muller and Kirk's Small Animal Dermatology**, 7.ed. Missouri: Elsevier. p. 304-313, 2012.

MUELLER, Ralf. S. **Treatment protocols for demodicosis: an evidence-based review.** Veterinary Dermatology, v. 15, n. 2, p. 75-89, 2004. Disponível em: https://doi.org/10.1111/j.1365-3164.2004.00344.x. Acesso em: 16 jun 2022.

MUELLER, Ralf S; BENSIGNOR, Emmanuel; FERRER, Lluís; HOLM, Birgit; LEMARIE, Stephen; PARADIS, Manon; SHIPSTONE, Michael A. **Treatment of demodicosis in dogs: 2011 clinical practice guidelines.** Veterinary Dermatology, [s.l.], v. 23, n. 2, p.86-96, 13 fev. 2012. Wiley. Disponível em: http://dx.doi.org/10.1111/j.1365-3164.2011.01026.x. Acesso em: 16 jun 2022.

MUELLER, Ralf. S; MEYER, Daniela; BENSIGNOR, Emmanuel; LOUIS-SAUTER, Carola. **Treatment of canine generalized demodicosis with a 'spot-on' formulation containing 10% moxidectin and 2.5% imidacloprid (Advocate®, Bayer Healthcare).** Veterinary Dermatology, Oxford, v.20, n.5-6, p.441-446, Oct. 2009. Disponível em: https://doi.org/10.1111/j.1365-3164.2009.00790.x. Acesso em: 20 jul 2022.

MUELLER, Ralf S.; ROSENKRANTZ, Wayne; BENSIGNOR, Emmanuel; KARAŚ-TĘZCZA§, Joanna; PATERSON, Tara; SHIPSTONE, Michael A. **Diagnosis and treatment of demodicosis in dogs and cats.** Veterinary Dermatology, [s.l.], v. 31, n. 1, p. 4-29, 19 jan. 2020. Wiley. Disponível em: http://dx.doi.org/10.1111/vde.12806. Acesso em: 14 jun 2022.

NÓBREGA, Bruno Gonçalves. **ESTUDO RETROSPECTIVO DE DEMODICOSE E ESCABIOSE EM CÃES ATENDIDOS NO HOSPITAL VETERINÁRIO DE AREIA – PB, CAMPUS II – UFPB.** 2018. 33 f. TCC (Graduação) - Curso de Medicina Veterinária, Universidade Federal da Paraíba, Areia, 2018.

PAULA, Marco Aurélio Lima de. **LEVANTAMENTO EPIDEMIOLÓGICO DAS DERMATOPATIAS DE CÃES E GATOS ATENDIDOS NO HOSPITAL VETERINÁRIO DA UNIVERSIDADE FEDERAL DE UBERLÂNDIA.** 2019. 36 f. TCC (Graduação) - Curso de Medicina Veterinária, Universidade Federal de Uberlândia, Uberlândia, 2019.

PENA, Silvio Barbosa. **Frequência de dermatopatias infecciosas, parasitárias e neoplásicas em cães na região de Garça, São Paulo - Brasil.** 2007. 52 f. Dissertação (mestrado) - Universidade Estadual Paulista, Faculdade de Medicina Veterinária e Zootecnia, 2007.

PEREIRA, AV; PEREIRA, AS; GREMIÃO, IDF; CAMPOS, MP; FERREIRA, AMR. **Comparison of acetate tape impression with squeezing versus skin scraping for the diagnosis of canine demodicosis.** Aust Vet J, [s.l.], v. 90, n. 11, p.448-450, 19 set. 2012. Wiley-Blackwell. Disponível em: http://dx.doi.org/10.1111/j.1751-0813.2012.00994.x. Acesso em: 15 jun 2022.

RHODES, Karen Helton; WERNER, Alexander H. **Dermatologia em pequenos animais.** 2. ed. Santos: Roca, 2014.

ROCHA, G. S. da; AHID, S. M. M.; BEZERRA, A. C. D. S.; FILGUEIRA, K. D.; SANTOS, J. P. da S. **Freqüência de ácaros em cães e gatos no município de Mossoró, Rio Grande do Norte.** Acta Scientiae Veterinariae, [S. l.], v. 36, n. 3, p. 263–266, 2018. DOI: 10.22456/1679-9216.17297. Disponível em: https://doi.org/10.22456/1679-9216.17297. Acesso em: 15 jun. 2022.

RODRIGUEZ-VIVAS, R.; PACHECO- ORTEGA, A.; AGUILAR-ROSADO, J. A.; BOLIO, G. M. E. **Factors affecting the prevalence of mange-mite infestations in stray dogs of Yacatán, Mexico.** Veterinary Parasitology, v. 115, n. 1, p. 61-65, 2003. Disponível em: https://doi.org/10.1016/s0304-4017(03)00189-4. Acesso em: 19 jun 2022.

ROHDICH, Nadja; MEYER, Leon; GUERINO, Frank. **Fluralaner 5.46% (w/w) flavored chewable tablet (Bravecto® 1-Month) is effective for treatment of canine generalized demodicosis.** Parasites & Vectors, v. 15, n. 83, mar. 2022. Disponível em: https://doi.org/10.1186/s13071-022-05213-x. Acesso em: 20 jul 2022.

ROJAS, M. de; RIAZZO, C.; CALLEJÓN, R.; GUEVARA, D.; CUTILLAS, C. **Molecular study on three morphotypes of Demodex mites (Acarina: Demodicidae) from dogs. Parasitology research.** Parasitology Research, v. 111, n. 5, p. 2165–2172, 2012. Disponível em: https://doi.org/10.1007/s00436-012-3067-7. Acesso em 15 jun 2022.

SAARI, Seppo; NAREAHO, Anu; NIKANDER, Sven. **Canine Parasites and Parasitic Diseases.** Reino Unido: Elsevier Science, 2019. *Ebook* (271). IBSN 978-0-12-814112-0. Disponível em: https://doi.org/10.1016/C2016-0-05286-5. Acesso em: 16 jun 2022.

SANTAREM, Vamilton. **Demodicose canina: revisão.** Clínica Veterinária, Ano 12, n. 69, p.86-98, julho/agosto 2007.

SHARMA, Pardeep; WADHWA, Des Raj; KATOCH, Ajay; SHARMA, Ankur. **Epidemiological, clinico-haematological and therapeutic studies on canine demodicosis.** Journal of Dairy, Veterinary & Animal Research, v. 7, n. 3, p. 109-113, 2018. Disponível em: https://doi.org/10.15406/jdvar.2018.07.00200. Acesso em: 17 jun 2022.

SHIPSTONE, M. **Generalised demodicosis in dogs, clinical perspective.** Austrian Veterinary Journal, v.78, n.4, p. 240-242, 2000. Disponível em: https://doi.org/10.1111/j.1751-0813.2000.tb11741.x. Acesso em: 15 jun 2022.

SHCHELKANOV, M. Y.; TABAKAEVA (MOSKVINA), T.V.; KIM, E. M.; DERUNOV, D. A.; GALKINA, I., V. **The prevalence and risk factors of canine demodicosis: A retrospective long-term study of 409 cases.** Tropical Biomedicine, v.37, n.3, p 778–782, 21 set 2020. Disponível em: https://doi.org/10.47665/tb.37.3.778. Acesso em: 17 jun 2022.

SILVA, R. P. B; BELETTINI, S. T; STEL, R. F; MARTINS, L. A; PACHALY, J. R. **Sarna demodécica canina e suas novas perspectivas de tratamento - revisão**. Arq. Ciênc. Vet. Zool. Unipar, Umuarama, v. 11, n. 2, p. 139-151, jul./dez. 2008. Disponível em: https://revistas.unipar.br/index.php/veterinaria/article/download/2570/1998. Acesso em: 14 jun 2022.

SOCOLOSKI, Suyane Nayara Garcia; BUREMA, Mayara da Cruz; MONTEIRO, Bianca Garay. **DEMODICOSE GENERALIZADA ADULTA E JUVENIL: RELATO DE DOIS CASOS.** Veterinária e Zootecnia, v. 22, n. 3, p.386-391, set. 2015. Disponível em: https://rvz.emnuvens.com.br/rvz/article/view/893. Acesso em: 14 jun 2022.

TAYLOR, M. A.; COOP, R. L.; WALL, R. L. **PARASITOLOGIA VETERINÁRIA.** São Paulo: Guanabara Koogan; 4ª edição. 1052 p., 21 junho 2017.

TOLEDO, Flavia Gusi de. **DEMODICIOSE CANINA.** 2009. 50 f. TCC (Graduação) - Curso de Medicina Veterinaria, Centro Universitário das Faculdades Metropolitanas Unidas – Unifmu, Demodiciose Canina, 2009.

VAL, Adriane Pimenta da Costa; ALVES, Fernanda dos Santos. **Cadernos Técnicos de Veterinária e Zootecnia: dermatologia em cães e gatos.** 71. ed. Belo Horizonte: Fepmvz, 2013. 144p.