UNIVERSIDADE FEDERAL DOS VALES DO JEQUITINHONHA E MUCURI

Curso de Medicina Veterinária

Mayke Alex Faria Figueredo

Surto de Meningoencefalite causada por Herpesvirus Bovino tipo 5 em bezerros nelore na região Noroeste de Minas Gerais, Brasil.

Unaí - MG

2022

Mayke Alex Faria Figueredo

Surto de Meningoencefalite causada por Herpesvirus Bovino tipo 5 em bezerros nelore na região Noroeste de Minas Gerais, Brasil.

Trabalho de conclusão de curso apresentado ao curso de Medicina Veterinária da Universidade Federal dos Vales do Jequitinhonha e Mucuri, como requisito para obtenção do título de graduado.

Orientador: Prof. PhD. Jenevaldo Barbosa da Silva

Unaí – MG

2022

Mayke Alex Faria Figueredo

Surto de Meningoencefalite causada por Herpesvirus Bovino tipo 5 em bezerros nelore na região Noroeste de Minas Gerais, Brasil.

Trabalho de conclusão de curso apresentado ao curso de Medicina Veterinária da Universidade Federal dos Vales do Jequitinhonha e Mucuri, como requisito para obtenção do título de graduado.

Orientador: Prof. PhD. Jenevaldo Barbosa da Silva

Data de aprovação 10 / 08 / 2022.

Documento assinado digitalmente
JANNE PAULA NERES DE BARROS
Data: 16/08/2022 15:45:42-0300
Verifique em https://verificador.iti.br

Drª. Janne Paula Neres de Barros
Universidade Federal dos Vales do Jequitinhonha e Mucuri - UFVJM

Documento assinado digitalmente
GETULIO NEVES ALMEIDA
Data: 16/08/2022 11:24:49-0300
Verifique em https://verificador.iti.br

Me. Getúlio Neves Almeida
Universidade Federal dos Vales do Jequitinhonha e Mucuri - UFVJM

Documento assinado digitalmente
Jenevaldo Barbosa da Silva
Data: 16/08/2022 09:34:57-0300
Verifique em https://verificador.iti.br

Prof. PhD. Jenevaldo Barbosa da Silva
Universidade Federal dos Vales do Jequitinhonha e Mucuri - UFVJM

Unaí-MG

2022

AGRADECIMENTOS

Agradeço a Deus, à quem devo minha vida e entrego toda minha glória.

Agradeço ao meu orientador Jenevaldo Barbosa da Silva, um exemplo de profissional dentro e fora da sala de aula, que conseguiu ao longo dos anos transmitir o seu conhecimento de forma exímia e foi fundamental em minha formação acadêmica.

Agradeço a todos funcionários e docentes da UFVJM, em especial a professora Heloísa Maria Falcão Mendes, que sempre esteve ao meu lado e foi de extrema importância em minha trajetória dentro dessa Universidade.

Agradeço aos meus pais, José de Faria Figueredo e Magda Bertoldo Trigueiro de Faria, por serem minha referência de vida e responsáveis pelo filho, profissional e pessoa que me tornei.

Agradeço a minha namorada, Alícia Pereira Marcelino, por sempre estar comigo nos momentos mais difíceis, sempre me dando suporte e apoio no que eu precisei.

Agradeço a todos amigos dentro da Universidade que fizeram parte dessa parte da minha vida, e que foram imprescindíveis pilares para eu alcançar o que estou alcançando.

RESUMO

A meningoencefalite causada por BoHV-5 pode ser compreendida como uma doença infectocontagiosa que acomete principalmente bovinos jovens que são submetidos a condições de estresse. O presente relato de caso ocorreu em uma propriedade rural situada no município de Arinos, em Minas Gerais. Foi realizada uma visita à fazenda, na qual observou-se sinais clínicos apresentados pelos bezerros do mesmo lote, sugestivos e compatíveis com um quadro clínico de encefalopatia caracterizado por intensa depressão acompanhada de desidratação, perda de equilíbrio, dificuldade de locomoção e permanência em decúbito que culminava em morte do animal em aproximadamente dois dias. Realizou-se então a necropsia de dois bezerros, um que já estava morto e outro que foi submetido a eutanásia, e foram coletados fragmentos do cérebro, coração e pulmão. Com base nos achados histopatológicos do cérebro, foi possível concluir o diagnóstico de polioencefalomalácia moderada multifocal subaguda. As alterações pulmonares como hemorragia e edema apresentadas no exame histopatológico e na necropsia, são sugestivas de alterações secundárias de origem viral, quando associadas às demais alterações micro e macroscópicas observadas no cérebro.

Palavras chave: Polioencefalomalacia. Necrópsia. Histopatologia. Sistema Nervoso Central.

ABSTRACT

Meningoencephalitis caused by BoHV-5 can be understood as an infectious disease that mainly affects young cattle that are subjected to stress conditions. The present case report took place on a rural property located in the municipality of Arinos, in Minas Gerais. A visit to the farm was carried out, where clinical signs presented by calves of the same batch were observed, suggestive and compatible with a clinical picture of encephalopathy characterized by intense depression accompanied by dehydration, loss of balance, difficulty in locomotion and permanence in recumbency that culminated in the death of the animal in approximately two days. Two calves were then necropsied, one that was already dead and the other that was euthanized, and brain, heart and lung fragments were collected. Based on the histopathological findings of the brain, it was possible to conclude the diagnosis of subacute multifocal moderate polioencephalomalacia. Pulmonary alterations such as hemorrhage and edema presented in the histopathological examination and at necropsy are suggestive of secondary alterations of viral origin, when associated with other micro and macroscopic alterations observed in the brain.

Keywords: Polioencephalomalacia. Necropsy. Histopathology. Central Nervous System.

SUMÁRIO

1. INTRODUÇÃO 6

2. REVISÃO DE LITERATURA 7

2.1 Meningoencefalite causada por herpesvírus bovino tipo 5 (BoHV-5) 7

2.2 Epidemiologia 8

2.3 Sinais clínicos 9

2.4 Diagnóstico 9

2.5 Controle e Profilaxia 10

3. MATERIAL E MÉTODOS 11

4. RESULTADOS E DISCUSSÃO 11

5. CONCLUSÃO 16

REFERÊNCIAS BIBLIOGRÁFICAS 18

1. INTRODUÇÃO

As doenças que acometem o sistema nervoso central dos bovinos representam um grupo de enfermidades de muita relevância, uma vez que geralmente culminam em casos fatais e de consideráveis prejuízos econômicos ao produtor, principalmente quando a doença se dissemina sob a forma de surto (RIBAS *et al*., 2013). A origem dessas neuropatias é diversa, onde a causa primária pode ser infecciosa/inflamatória, parasitária, intoxicação por determinada substância, metabólica, neoplásica ou degenerativa (OLIVEIRA, 2015). Dessa forma, o diagnóstico específico dessas enfermidades é um grande desafio, pois na maioria dos casos são doenças com manifestações clínicas muito semelhantes e inespecíficas entre si (QUEIROZ *et al*., 2018).

O sistema nervoso central pode ser dividido basicamente em dois grandes segmentos: o encéfalo, que se situa na cavidade craniana, e a medula espinhal, que percorre toda a coluna vertebral. Ambas as regiões são protegidas por meninges, líquido cefalorraquidiano (LCR) e estruturas ósseas. O encéfalo é subdividido em: cérebro (telencéfalo e diencéfalo), tronco encefálico (mesencéfalo, ponte e bulbo) e cerebelo (KÖNIG & LIEBICH, 2016). Diante isso, é importante destacar que determinada região anatômica pode ser acometida, ou não, em função do tipo de patologia e agente etiológico envolvido. Dessa forma, observa-se a importância de se realizar a coleta da maior variedade possível de amostras do sistema nervoso para efetuar o diagnóstico, haja vista que nem sempre existe um padrão definido entre estrutura acometida e uma doença específica (LEMOS, 2005).

A meningoencefalite causada por BoHV-5 geralmente acomete animais jovens, e embora não haja predisposição para raça, sexo ou sazonalidade, sua prevalência está diretamente relacionada a fatores de estresse como o desmame, vacinação e transporte, que podem gerar imunodepressão nesses animais e favorecer a ação do vírus no organismo (RISSI *et al*., 2006). Embora os herpesvírus bovino (BoHV) tipo 1 e 5 sejam muito semelhantes antigenicamente falando, a meningoencefalite geralmente está mais associada ao BoHV-5, enquanto o BoHV-1 é mais comumente atribuído aos casos de rinotraqueíte infecciosa bovina (IBR), vulvovaginite pustular, balanopostite pustular e abortos (FRANCO & ROEHE, 2007).

Essa meningoencefalite herpética geralmente cursa com episódios fatais, e seu quadro clínico tende a começar apenas com intensa depressão observada nos animais acometidos. A evolução do quadro clínico é marcada pelo afastamento do animal doente do restante do rebanho, corrimento nasal e ocular, desidratação, emagrecimento progressivo e sinais neurológicos característicos como tremores musculares involuntários, andar em círculos,

nistagmo e incoordenação motora. A queda do animal e sua permanência no chão, bem como os movimentos de pedalagem, são sinais que surgem em estágios mais avançados da doença (RIET-CORREA *et al*., 2001).

O objetivo deste trabalho foi descrever um surto de meningoencefalite causada por Herpesvirus tipo 5 associada a um quadro de Polioencefalomalacia, em um grupo de bezerros no Noroeste do estado de Minas Gerais.

2. REVISÃO DE LITERATURA

2.1 Meningoencefalite causada por herpesvírus bovino tipo 5 (BoHV-5)

A meningoencefalite causada por BoHV pode ser compreendida como uma doença infecto-contagiosa que acomete principalmente bovinos jovens que são submetidos a condições de estresse (ELIAS, 2004). Essa doença pode ter caráter agudo ou subagudo e geralmente é fatal, no entanto, em alguns casos podem haver infecção subclínica e animais recuperados serem portadores de uma infecção latente. O BoHV-5 geralmente está associado a maioria dos casos desta enfermidade, ainda que haja muita semelhança entre essa cepa e o BoHV-1, sendo esta mais comumente associada aos casos de IBR e outros distúrbios do trato reprodutivo (FRANCO & ROEHE, 2007).

Durante muito tempo, a meningoencefalite causada por BoHV-5 foi classificada como uma variação clínica-patológica da IBR, onde essa cepa viral era tida como um subtipo do BoHV-1 (GEORGE, 1991). A partir da década de 1980, estudos de isolamento viral entre doenças de manifestação reprodutiva e neurológica evidenciaram distinções genéticas e imunogênicas entre as cepas de BoHV, tornando assim o BoHV-5 uma espécie de vírus distinta e independente do BoHV-1 (ROIZMAN *et al*., 1992).

A transmissão do vírus geralmente ocorre por contato direto entre bovinos, e nas mucosas oral, nasal, orofaríngea e ocular, o BoHV se replica no hospedeiro (RISSI *et al*., 2007). Durante o processo de replicação, o vírus penetra as terminações nervosas e atinge os neurônios de gânglios sensoriais, onde pode se replicar novamente ou permanecer em estado de latência. A capacidade desse vírus de se manter em latência no organismo, é a propriedade viral mais relevante na tentativa de controle desses agentes infecciosos do gênero herpesvírus (ROCK, 1994).

Dessa forma, o vírus em latência não desencadeia a produção de proteínas virais e não há manifestação clínica do animal. Os principais locais onde o BoHV pode permanecer em latência são: gânglio do nervo trigêmeo, tronco encefálico e medula (VOGEL *et al*., 2002). A reativação do vírus pode ser estimulada principalmente sob condições de estresse animal (ex:

desmame, transporte, parto, tratamento sistêmico com corticosteroides, etc.), e embora o bovino possa permanecer assintomático neste processo, haverá replicação e excreção do vírus possibilitando a disseminação da enfermidade para animais susceptíveis (ROCK, 1994).

2.2 Epidemiologia

O BoHV possui distribuição mundial e acomete principalmente bovinos jovens que são submetidos a determinada condição de estresse. Diferentemente das enfermidades causadas pelo BoHV-1, a meningoencefalite por BoHV-5 é responsável por altas taxas de mortalidade (RIET-CORREA, *et al*., 2001). Acredita-se que, embora haja uma considerável prevalência de BoHV-1 no rebanho bovino brasileiro, a real distribuição de BoHV-5 no país seja subdiagnosticada em função da dificuldade de diferenciação sorológica entre essas cepas virais (ROEHE *et al*., 1998).

Em relação aos fatores determinantes para a disseminação do vírus na casuística dessa doença, destacam-se a elevada concentração de animais, introdução de animais recém adquiridos provenientes de outra propriedade rural, desmame de bezerros associado a diminuição da imunidade passiva, transporte de animais e tratamento sistêmico com corticosteroides exógenos (RISSI *et al*., 2006). Segundo Elias *et al*. (2004), a ocorrência da Herpesvirose sob a forma de surto, já foi atribuída à castração, alteração da dieta e mudança de piquetes como fatores epidemiológicos determinantes para o estresse e susceptibilidade dos animais ao vírus.

O desmame é um dos principais fatores desencadeadores para o estresse animal, e consequentemente, patogenicidade do vírus no animal susceptível. Em 1994, estudos experimentais foram desenvolvidos e comprovaram a importância e necessidade da imunidade passiva, uma vez que o grupo amostral de bezerros privados do colostro desenvolveu-se distúrbios neurológicos e respiratórios mediante a inoculação de BoHV dos tipos 5 e 1, ao passo que o grupo amostral dos bezerros que ingeriram o colostro de forma correta, não desenvolveu qualquer tipo de manifestação clínica após a inoculação viral (BELKNAP *et al*., 1994). Dessa forma, observa-se a necessidade da correta colostragem nesses animais jovens, sendo ela fundamental para a proteção do animal no momento do desmame.

Segundo David *et al*. (2007), existe uma significativa relação epidemiológica entre casos de Herpesvirose (BoHV-5) e Polioencefalomalácia, onde a vasta etiologia da PEM pode ser fator determinante na reativação do Herpesvírus nas infecções latentes de

meningoencefalite em bovinos, culminando assim na replicação e excreção do BoHV, precedendo uma possível disseminação da doença.

Embora seja cosmopolita, a meningoencefalite por BoHV-5 possui maior destaque em sua prevalência em países sul americanos como Brasil e Argentina (RISSI *et al*., 2006). Acredita-se que a menor prevalência da doença em países europeus e norte-americanos seja atribuída a imunidade contra o BoHV-1 (infecção natural ou vacinação), onde a reação cruzada seria responsável pela proteção desses animais contra o BoHV-5 (THIRY *et al*., 2006). Dessa forma, em países como o Brasil onde existem menos casos de infecção natural ou vacinação contra o BoHV, seriam mais comumente observados episódios de surtos da doença.

2.3 Sinais clínicos

Os bovinos acometidos pela meningoencefalite por Herpesvirose podem apresentar uma evolução de seu quadro clínico de até 15 dias (ELIAS *et al*., 2004). Em sua grande maioria, os casos dessa neuropatia cursam em episódios fatais, onde a intensa depressão nesses animais geralmente é o único sinal clínico observado no estágio inicial da doença (RIET-CORREA *et al*., 2001). Com a evolução do quadro clínico, o animal doente tende a se afastar do rebanho, permanecer imóvel, manter a cabeça abaixada e apresentar corrimento nasal e ocular que pode ser de seroso a mucopurulento, indicado provável infecção bacteriana secundária (RISSI *et al*., 2006).

Além disso, os animais acometidos manifestam desidratação e emagrecimento progressivo bem evidentes, febre, ranger de dentes, disfagia e sinais neurológicos habituais como tremores musculares involuntários, andar em círculos, nistagmo, incoordenação motora e “head pressing”. Em estágios mais avançados do quadro clínico, pode haver a queda do animal que permanecerá em decúbito, podendo apresentar movimentos de pedalagem, opistótono e até convulsões (RIET-CORREA *et al*., 2001). A broncopneumonia pode ser outra consequência desencadeada pela doença, refletindo a ação de possível infecção bacteriana oportunista neste animal susceptível (RISSI *et al*., 2006).

2.4 Diagnóstico

A meningoencefalite causada por BoHV apresenta muita semelhança dos sinais neurológicos da PEM e de outras neuropatias, o que na maioria das vezes dificulta seu diagnóstico definitivo (RISSI, 2007). Apesar de apresentar lesões histológicas muito parecidas com as lesões observadas na PEM, a meningoencefalite pode manifestar alterações

específicas como lesões inflamatórias que acometem a substancia branca e regiões além do córtex cerebral, e presença de corpúsculos de inclusão intranucleares encontrados em astrócitos e neurônios (RIET-CORREA *et al*., 2001).

Dessa forma, não havendo sinais clínicos patognomônicos, a meningoencefalite herpética só pode ser confirmada pelo diagnóstico laboratorial. A histopatologia é uma das principais ferramentas para o diagnóstico dessa doença, onde as alterações histopatológicas observadas no sistema nervoso central, mesmo que não haja presença de corpúsculos de inclusão, são achados bem característicos que oferece um confiável diagnóstico presuntivo. Deve-se coletar o encéfalo para análise histopatológica, sendo uma de suas metades conservadas em formalina tamponada (10 a 25%) e a outra metade refrigerada (RIET-CORREA *et al*., 2001).

Embora a análise dos achados epidemiológicos, clínicos, histopatológicos e de necropsia sejam indicativos da doença, o diagnóstico confirmativo só é possível por meio do isolamento viral (OLDONI *et al*., 2004). Esse isolamento pode ser realizado por meio da detecção dos antígenos virais em amostras do encéfalo ou secreções nasais. O vírus isolado pode ser identificado por imunofluorescência ou por vírusneutralização (RIET-CORREA *et al*., 2001).

As técnicas de reação de polimerase em cadeia (PCR) e marcação por imunoperoxidase com anticorpo primário anti-BoHV-5 também podem ser utilizadas para o diagnóstico, e são fundamentais não só para a detecção, mas também a diferenciação do BoHV-5 com outras cepas como o BoHV-1 (CLAUS *et al*., 2005). Além disso, o diagnóstico sorológico pode ser realizado como método de rotina na identificação de anticorpos contra o vírus, onde a soroneutralização e o ensaio imunoenzimático (ELISA) são as técnicas mais comumente utilizadas. Segundo Riet-Correa *et al*., (2001), é importante que o soro seja remetido ao laboratório refrigerado, e que hajam duas coletas: a primeira na fase inicial da enfermidade e a segunda entre 14 a 21 dias após a primeira, no intuito de demonstrar a soroconversão e aumento da titulação.

2.5 Controle e Profilaxia

A meningoencefalite causada por BoHV não possui tratamento e apresenta índices de letalidade muito altos, sendo quase sempre fatal. Neste caso, deve-se atentar às medidas de prevenção para evitar a prevalência dessa doença, sendo a vacinação a principal ferramenta preventiva. Sabe-se que o BoHV–1 e BoHV-5 são vírus com características antigênicas muito semelhantes, e geralmente os anticorpos produzidos neutralizam ambas as cepas de forma

equivalente (VOGEL *et al*., 2002). Segundo um estudo de Del Médico *et al*. (2006), bovinos que foram devidamente imunizados contra BoHV-1, não desenvolveram manifestação clínica e permaneceram protegidos diante da infecção por BoHV-5.

Dessa forma, mesmo não havendo vacinas específicas contra o BoHV-5, é recomendada a vacinação que apresente imunógenos contra o BoHV-1 na tentativa de diminuir os prejuízos causados por esse microrganismo. Além da vacinação, existem medidas que podem ser adotadas dentro da propriedade para minimizar as chances de prejuízo, dentre as quais: evitar condições de estresse para o rebanho, principalmente no desmame; realizar isolamento dos animais infectados ou com suspeita; testar sorologicamente animais que serão introduzidos no rebanho (RISSI, 2007).

3. MATERIAL E MÉTODOS

O presente relato de caso ocorreu em uma propriedade rural situada no município de Arinos, Minas Gerais, no ano de 2020. Nesta propriedade, havia a predominância de bovinos da raça Nelore de pura origem (PO), criados sob manejo extensivo. O plantel era constituído de aproximadamente 800 vacas paridas, todas de inseminação artificial associada ao repasse de touro. Esses animais recebiam água e mineral no cocho, e o pasto era constituído de capins do gênero *Brachiaria spp*.

Segundo o proprietário e funcionários da fazenda, bezerros pertencentes a um lote de 48 vacas paridas começaram a morrer continuamente, totalizando um total de 14 óbitos, sendo 6 em um único dia. Os animais ficavam lentos, apáticos, paravam de se alimentar e ingerir água, vinham a decúbito e posteriormente óbito. Dessa forma, foi realizada uma visita à fazenda, na qual observou-se sinais clínicos apresentados pelos bezerros do mesmo lote, sugestivos e compatíveis com um quadro clínico de encefalopatia. Ao exame físico, os animais apresentaram frequências respiratória e cardíacas alteradas.

Realizou-se então a necropsia de dois bezerros, um que já estava morto e outro que foi submetido a eutanásia, e foram coletados fragmentos do cérebro, coração e pulmão que, após serem devidamente fixados e conservados em formalina, este material foi encaminhado ao setor de anatomia patológica (SAP) da Universidade Federal Rural do Rio de Janeiro para a realização do exame histopatológico.

4. RESULTADOS E DISCUSSÃO

Ao chegar na propriedade e realizar a inspeção dos animais do lote afetado, foi possível observar sinais clínicos característicos e sugestivos de um quadro encefálico nos

bezerros acometidos. Os animais apresentavam intensa depressão acompanhada de desidratação, perda de equilíbrio, dificuldade de locomoção (FIG.1) e permanência em decúbito (FIG.2) que culminava em morte do animal em aproximadamente dois dias.

Figura 1- Bezerro Nelore apresentando perda de equilíbrio e dificuldade de locomoção

Fonte: Arquivo Pessoal

Figura 2 - Bezerro Nelore em decúbito lateral, incapaz de se levantar.

Fonte: Arquivo Pessoal

Após ser realizada a necropsia (FIG.3), foi possível observar algumas alterações macroscópicas nos órgãos coletados e avaliados.

Figura 3- Realização de necrópsia em bezerro que apresentava sinais clínicos sugestivos de uma encefalopatia.

Fonte: Arquivo Pessoal

O cérebro apresentava coloração amarelada e superfície externa com algumas irregularidades. Ao corte, apresentou-se macio, compacto, irregular e de coloração amarelo claro e castanho (FIG.4).

Figura 4. Cérebro de um bezerro Nelore apresentando superfície externa irregular (Imagem A). Cérebro ao corte de um bezerro Nelore apresentando irregularidades e coloração amarelo claro e castanho (Imagem B).

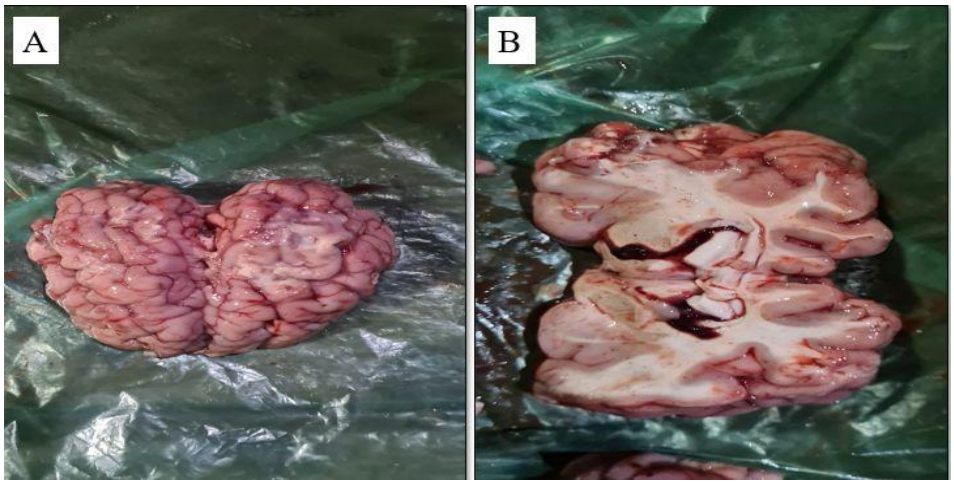

Fonte: Arquivo Pessoal

O pulmão estava com sua superfície externa lisa e apresentou coloração enegrecida (FIG.5). Ao corte, mostrou-se macio, compacto e enegrecido. O coração por sua vez, não apresentou alterações macroscópicas significativas.

Figura 5. Pulmão de um bezerro Nelore apresentando superfície externa lisa e coloração enegrecida.

Fonte: Arquivo Pessoal

Na avaliação histopatológica do cérebro (FIG.6), observou-se moderada quantidade de malácia na substância cinzenta multifocal (necrose) associada a discreta separação superficial da substância cinzenta cortical multifocal (necrose laminar), contendo moderada quantidade de neurônicos moderadamente eosinofílicos e contraídos, com halo claro bem delimitado ao redor (necrose neuronal). A histopatologia do pulmão evidenciou discreta quantidade de material amorfo eosinofílico homogêneo e multifocal, sugestivo de edema. O coração não apresentou alterações microscópicas em sua avaliação histopatológica.

Figura 6 - Histopatologia do cérebro de um bezerro Nelore evidenciando: Linhas de separação da substância cinzenta (círculo), sugestivo de edema/malácia; Presença de halo bem delimitado circundando os neurônios (setas), sugestivo de necrose neuronal.

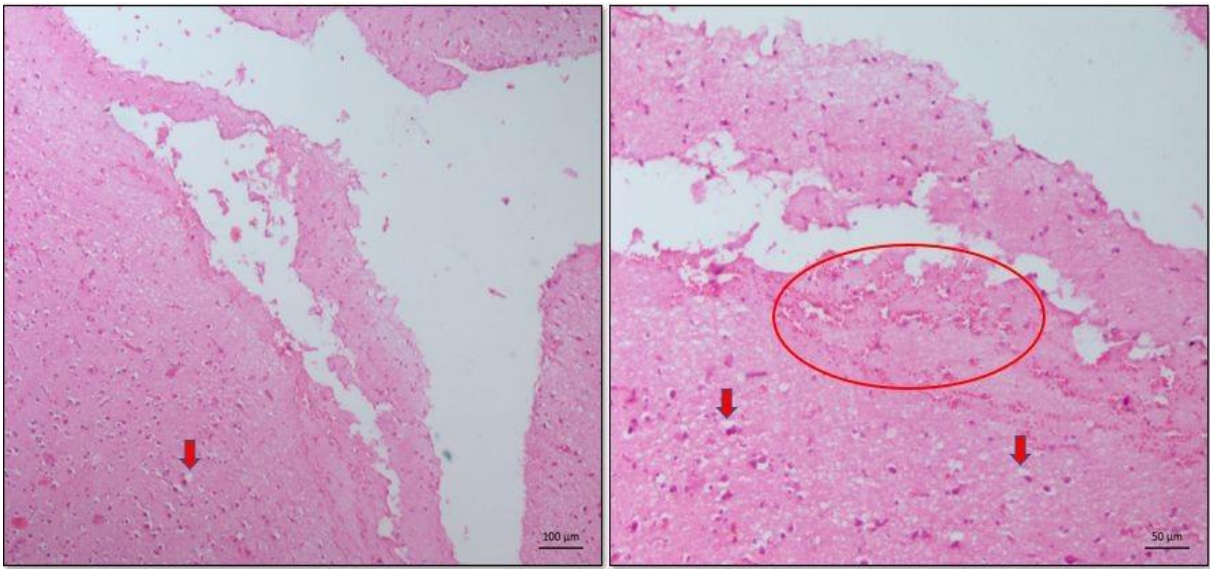

Fonte: Arquivo Pessoal

Com base nos achados histopatológicos do cérebro, foi possível concluir o diagnóstico de polioencefalomalácia moderada multifocal subaguda. A presença de malácia na substância cinzenta e necrose neuronal sugerida pela presença de neurônios eosinofílicos e contraídos, delimitados por um halo, foram alterações microscópicas que corroboram com o diagnóstico de polioencefalomalacia.

No entanto, sabe-se que a etiologia da polioencefalomalácia é multifatorial, e vários fatores podem estar associados à sua ocorrência, sendo os principais: metabolismo da tiamina, intoxicação por chumbo, privação de água associada à intoxicação por cloreto de sódio, ingestão excessiva de enxofre e infecção por BoHV-5 (BARROS *et al*., 2006). Segundo David *et al*. (2007), a meningoencefalite pode estar associada com a reativação de uma infecção latente do BoHV-5 em animais com polioencefalomalácia, ou seja, a ocorrência da PEM, independentemente de sua etiologia, pode induzir e estimular a ação do vírus em latência, desencadeando assim um quadro de meningoencefalite herpética associada a PEM.

Embora o surgimento de sinais respiratórios esteja mais envolvido com o Herpesvírus Bovino tipo 1, algumas cepas do BoHV-5 são capazes de provocar lesões ao trato respiratório e consequentemente a manifestação de sinais clínicos respiratórios (RISSI *et al*., 2007). A mucosa nasal é um dos principais sítios de replicação do BoHV-5 no animal acometido, e isso pode estar associado ao surgimento desses sinais respiratórios. Segundo Vogel *et al*. (2004), a

inoculação experimental do BoHV-5 em bezerros, resultou na ocorrência de doença respiratória nesses animais.

A presença de corpúsculos de inclusão intranucleares em astrócitos e neurônios é um achado histopatológico característico de meningoencefalite por BoHV-5 (BLUME *et al.*, 2018). Embora não tenha sido evidenciada a presença desses corpúsculos no exame histopatológico do presente relato, as alterações pulmonares como hemorragia e edema apresentadas no exame histopatológico e na necropsia, são sugestivas de uma possível meningoencefalite herpética, quando associadas às demais alterações micro e macroscópicas observadas no cérebro.

Segundo Del Fava *et al*., 2006, as lesões histopatológicas de meningoencefalite são sugestivas de infecção herpética, mas somente com exames laboratoriais confirmatórios é possível confirmar o diagnóstico. O ensaio imunoenzimático (ELISA) indireto e a técnica de vírus neutralização (detecção de anticorpos específicos para BoHV-5) são duas ferramentas capazes de confirmarem o diagnóstico e devem ser empregadas na rotina de diagnóstico desta neuropatia. Além do diagnóstico, a adoção de medidas profiláticas é imprescindível e devem ser empregadas, principalmente no âmbito das condições de estresse, sempre buscando minimizar situações estressantes que favoreçam a infecção ou reativação do vírus (RIET-CORREA *et al*., 2006).

5. CONCLUSÃO

Em geral, o diagnóstico específico das doenças que acometem o sistema nervoso central dos bovinos ainda é um grande desafio na medicina veterinária, especialmente em função da semelhança da manifestação clínica entre essas doenças. Conhecer a etiologia da doença é imprescindível não só para seu diagnóstico, mas também para o sucesso no tratamento. No caso da polioencefalomalácia, esse fator é ainda mais desafiador uma vez que a doença apresenta uma multifatoriedade em sua etiologia.

Embora sejam duas doenças constantemente abordadas de forma isolada, é importante destacar que a PEM e a meningoencefalite causada por BoHV-5 podem estar associadas em suas casuísticas. No presente estudo, os achados clínico-patológicos encontrados associados à etiologia e epidemiologia de ambas encefalopatias, oferecem resultados suficientes para presumir um diagnóstico de meningoencefalite herpética que culminou em um quadro de polioencefalomalacia nos animais.

Neste caso, é de extrema importância que todas as medidas profiláticas sejam empregadas na tentativa de mitigar os fatores determinantes da infecção e transmissão do

herpesvírus, haja vista que é uma doença que cursa com um quadro clínico que resulta em prognósticos desfavoráveis, sendo casos fatais na maioria das vezes. Dentre as medidas profiláticas, mitigar as condições de estresse, principalmente dos animais jovens (ex: desmame), é fundamental para evitar uma possível imunossupressão que favoreça a infecção do BoHV-5 e manifestação da doença.

REFERÊNCIAS BIBLIOGRÁFICAS

BARROS, C. S. L.; DRIEMEIER D.; DUTRA I. S.; LEMOS R. A. A. Polioencefalomalacia. In: Doenças do Sistema Nervoso de Bovinos no Brasil. São Paulo: Agnes, 2006. p.166-171.

BELKNAP, E.B., COLLINS J.K., AYERS V.K. & SCHULTHEISS P.C. 1994. Experimental infection of neonatal calves with neurovirulent bovine herpesvirus type 1.3. Vet. Path. 31:358-365.

BLUME, G.R., SILVA L.F., BORGES J.R.J., NAKAZATO L., TERRA J.P., RABELO R.E., VULCANI V.A.S., SANT'ANA F.J.F. Caracterização etiológica, epidemiológica e clínico-patológica de meningoencefalite por herpesvírus bovino em bovinos no Estado de Goiás. **Pesq. Vet. Bras. 38(5): 902-912**, maio 2018.

CLAUS, M.P., ALFIERI, A.F., FOLGUERAS-FLATSCHART, A.V., WOSIACKI, S.R., MEDICI, K.C. & ALFIERI A.A. Rapid detection and differentiation of bovine herpesvírus 1 and 5 glycoprotein C gene in clinical specimens by multiplex-PCR. J. Virol. Meth. 128:183-188. 2005.

DAL MAS F.E, BÄR M.M, GUIRRO E.C.B.P. 2017. Polioencefalomalacia por deficiência de tiamina em ruminantes. **XIII Semana Acadêmica de Medicina Veterinária e IX Jornada acadêmica de Medicina Veterinária**. CCA/UEM/Umuarama – PR.

DAVID N., HÜBNER S.O., RIET-CORREA F., HALFEN D. & LEMOS R.A. Reactivation of latent bovine herpesvirus type 5 in cattle with polioencephalomalacia induced by ammonium sulphate. Pesq. Vet. Bras. 2007.

DEL FAVA, C.; PITUCO, E. M.; FIGUEIREDO, L. A.; RAZOOK, A. G.; CYRILLO, J. N. S. G.; OLIVEIRA, J. V.; REICHERT, R. H.; ANGELINO, J. L. D. Reproductive rates and performance traits in beef cattle infected by Bovine herpevirus 1 (BoHV-1). Brazilian Journal of Veterinary Research and Animal Science, v. 43, n. 6, p. 739-746, 2006.

DEL MÉDICO ZAJAC M.P., PUNTEL M., ZAMORANO P.I., SADIR A.M. & ROMERA S.A. BHV-1 vaccine induces cross-protection against BHV-5 disease in cattle. Res. Vet. Sci. 81:327-334. 2006.

ELIAS F., SCHILD A.L. & RIET-CORREA F. 2004. Meningoencefalite e encefalomalacia por herpesvírus bovino-5: distribuição das lesões no sistema nervoso central de bovinos naturalmente infectados. Pesq. Vet. Bras. 24:123-131.

FRANCO A.C. & ROEHE P.M. 2007. Herpesviridae, p.433-488. In: Flores E.F. (Ed.), Virologia Veterinária. Editora UFSM, Santa Maria

GEORGE L.W. 1991. Understanding the encephalitic form of infectious bovine rhinotracheitis. Food Animal Practice, March:335-337

KÖNIG H.E., LIEBICH H.G. Anatomia dos Animais Domésticos: texto e atlas colorido. 6ª Edição. Porto Alegre: Artmed, 2016.
LEMOS R.A.A., Enfermidades do sistema nervoso de bovinos de corte das regiões Centro-Oeste e Sudeste do Brasil. Universidade Federal Paulista "Julio de Mesquita Filho". Faculdade de Ciências Agrárias e Veterinárias – Campus de Jaboticabal, São Paulo. 2005.

OLDONI I., WEIBLEN R., INKELMANN M.A. & FLORES E.F. 2004. Production and characterization of monoclonal antibodies to a Brazilian bovine herpesvírus type 5. Braz. J. Med. Biol. Res. 37:213-221.

OLIVEIRA J.S., Doenças neurológicas de bovinos no nordeste do Brasil. 2015. Universidade Federal Rural de Pernambuco. Programa de Pós-Graduação em ciência animal tropical.

QUEIROZ G.R., OLIVEIRA R.A.M., FLAIBAN K.K.M.C., SANTIS G.D.W., BRACARENSE A.P.F.R.I., HEADLEY S.A., ALFIERI A.A., LISBÔA J.A.N. Diagnóstico diferencial das doenças neurológicas dos bovinos no estado do Paraná. **Pesquisa Veterinária Brasileira** – Brazilian Journal of Veterinary Research. Julho 2018.

RADOSTITS O.M., GAY C.C., HINCHCLIFF K.W. & CONSTABLE P.D. 2007. Veterinary Medicine: A textbook of the diseases of cattle, horses, sheep, pigs, and goats. 10th ed. Saunders Elsevier, Edinburgh, p.2006-2012.

RIBAS N.L.S., CARVALHO R.I., SANTOS A.C., VALENÇOELA R.A., GOUVEIA A.F., CASTRO M.B., MORI A.E. & LEMOS R.A.A. Doenças do sistema nervoso de bovinos no Mato Grosso do Sul: 1082 casos. Pesq. Vet. Bras. 33(10):1183-1194. 2013.

RIET-CORREA F., SCHILD A.L, MENDEZ M.D.C, LEMOS R.A.A. 2001. Doenças de ruminantes e equinos. Segunda edição – Volume 2. Faculdade de medicina veterinária. Universidade Federal de Mato Grosso do Sul. Campo Grande, Mato Grosso do Sul.

RISSI D. R.; RECH R.R., FLORES E.F., KOMMERS G.D., BARROS C.S.L. Meningoencefalite por herpesvírus bovino – 5. **Pesq. Vet. Bras**. 27(7): 251-260, julho de 2007.

RISSI D.R., OLIVEIRA F.N., RECH R.R., PIEREZAN F., LEMOS R.A.A. & BARROS C.S.L. 2006. Epidemiologia, sinais clínicos e distribuição das lesões encefálicas em bovinos afetados por meningoencefalite por herpesvírus bovino-5. Pesq. Vet. Bras. 26:123-132.

ROCK D.L. 1994. Latent infection with bovine herpesvirus type 1. Sem. Virol. 5:233-240.

ROEHE P.M., TEIXEIRA M.F.B. & ALMEIDA R.S. 1998. Situação do BHV-1 e BHV-5 no Brasil, p.89-96. In: Anais Simpósio Internacional sobre Herpesvírus Bovino (Tipo 1 e 5) e Vírus da Diarréia Viral Bovina (BVDV), Santa Maria. Pallotti, Santa Maria, RS.

ROIZMAN B., DESROSIERS R.C., FLECKENSTEIN B., LOPEZ C., MINSON A.C. & STUDDERT M.J. 1992. The family herpesviridae: an update. Arch. Virol. 123:425-449.
SILVA A.M., FLORES E.F., WEIBLEN R., BOTTON S.A., IRIGOYEN L.F., ROEHE P.M., BRUM M.C.S. & CANTO M.C. 1998. Infecção aguda e latente em ovinos inoculados com herpesvírus bovino 5 (BHV-5). Pesq. Vet. Bras. 18:99-106.

THIRY J., KEUSER V., MUYLKENS B., MEURENS F., GOGEV S., VANDERPLASSCHEN A. & THIRY E. Ruminant alphaherpesvirus related to bovine herpesvirus 1. Vet. Res. 37:169-190. 2006.

VOGEL F.S.F., FLORES E.F., WEIBLEN R. & KUNRATH C.F. 2002. Atividade neutralizante anti-herpesvírus bovino tipos 1 (BHV-1) e 5 (BHV-5) no soro de bovinos imunizados com vacinas contra o BHV-1. Ciência Rural, Santa Maria, 32:881- 883.

VOGEL F.S.F., LIMA M., FLORES E.F., WEIBLEN R., WINKELMANN E.R., MAYER S.V., MAZZUTTI K.C. & ARENHART S. 2004. Replicação e excreção viral durante a infecção aguda e após a reativação da latência induzida por dexametasona em bezerros inoculados com os herpesvírus bovinos tipo 1 (BHV-1) e 5 (BHV-5). Ciência Rural, Santa Maria, 34:1619-1621.